Digitized by the Internet Archive
in 2012 with funding from
Open Knowledge Commons and Harvard Medical School

http://www.archive.org/details/dieentzndlichene00lenz

52

Die entzündlichen Erkrankungen des Darms in der Regio ileo-coecalis und ihre Folgen.

Eine Studie aus der Praxis für die Praxis

von

Dr. **Richard Lenzmann,**
pract. Arzt und Oberarzt am Diakonenkrankenhaus in Duisburg.

Mit 9 Abbildungen auf 3 Tafeln.

Berlin 1901.
Verlag von August Hirschwald.
NW. Unter den Linden 68.

Die entzündlichen

Erkrankungen des Darms

in der

Regio ileo-coecalis und ihre Folgen.

Die entzündlichen

Erkrankungen des Darms

in der

Regio ileo-coecalis und ihre Folgen.

Eine Studie aus der Praxis für die Praxis

von

Dr. **Richard Lenzmann,**
pract. Arzt und Oberarzt am Diakonenkrankenhaus in Duisburg.

Mit 9 Abbildungen auf 3 Tafeln.

Berlin 1901.
Verlag von August Hirschwald.
NW. Unter den Linden 68.

Alle Rechte vorbehalten!

Vorwort.

Die vorliegende Abhandlung ist geschrieben von einem practischen Arzte für den practischen Arzt. Ich habe in derselben die Erfahrungen und Anschauungen niedergelegt, die ich in der Privatpraxis und in meiner Thätigkeit an einem grösseren Krankenhause gesammelt habe. Wie aber die Erfahrungen des Einzelnen nur durchreifen können, wenn er sich auch die Lehren Anderer auf dem bestimmten Gebiete zu eigen macht, so habe ich selbstverständlich in meinen Darlegungen diese Lehren mit meinen persönlichen Anschauungen verbunden, um so ein kurzgefasstes Bild des jetzigen Standes der Lehre von den entzündlichen Erkrankungen des Darms der Regio ileo-coecalis und ihren Folgen für den Practiker zu entwerfen.

Das in meiner Abhandlung berührte Gebiet hat ja in den letzten Jahrzehnten eine besondere Würdigung und zum Theil eine mustergiltige Bearbeitung erfahren. Unter dem für den Practiker sehr wenig fruchtbringenden und oft geradezu verwirrenden Widerstreit der Ansichten, ob die hier in Frage kommenden Krankheitsformen der Domaine der inneren Medicin oder der Chirurgie angehören, hat manche Bearbeitung aber entschieden an Werth gelitten. Der innere Kliniker legt den Hauptnachdruck darauf, uns die Symptomatologie der Krankheitsbilder und ihre Behandlung zu schildern, bis sie „reif“ sind für einen operativen Eingriff, der Chirurg fängt bei diesem Zeitpunkt erst an mit seiner Beobachtung.

Wenn aber irgendwo, so ist es bei den in Rede stehenden Krankheitsformen nothwendig, dass der practische Arzt eine einheitliche Auffassung gewinnt, denn nur dann wird er die rich-

tige Diagnose und die Indication zur kunstgemässen Behandlung stellen können. Da ich in meiner Thätigkeit Gelegenheit hatte, eine grosse Anzahl von Fällen der verschiedensten Intensität und des verschiedensten Verlaufs von Anfang an zu beobachten und zu behandeln, so glaube ich mit Zuhülfenahme der neuesten Lehren zu einer, bezüglich der Diagnose und der Behandlung der entzündlichen Erkrankungen des Darms in der Regio ileo-coecalis und ihrer Folgen, gerade für den practischen Arzt brauchbaren Anschauung gekommen zu sein, welche ich in der vorliegenden Abhandlung niedergelegt habe.

Ich habe mich bei meinen Darlegungen weder auf den strengen Standpunkt des Internen, noch denjenigen des Chirurgen gestellt, vielmehr hat mir der Grundsatz: „aegroti salus, suprema lex“ zur Richtschnur gedient, den wir als Practiker nicht aus dem Auge verlieren dürfen.

Bei der Schilderung der in Betracht kommenden pathologisch-anatomischen Vorgänge habe ich mich streng an die als massgebend geltenden Lehren von der Infection und Entzündung gehalten, damit wir eine Grundlage hatten, auf welcher wir das wissenschaftliche Verständniss für jene Vorgänge und die klinische Beurtheilung der in Frage kommenden Krankheitsformen aufbauen konnten.

Die Symptomatologie ist in einzelnen Krankheitsbildern geschildert. Wenngleich dieselben nicht streng von einander getrennt werden können, so schien mir diese Art der Schilderung doch die geeignetste zu sein, um bei der Mannigfaltigkeit der Erscheinungsformen in der Darlegung einigermassen erschöpfend zu werden. Zur Erläuterung sind für jeden wichtigen Typus einige knapp gefasste Krankengeschichten beigefügt, die jedenfalls den Leser nicht zu sehr ermüden werden.

Die Differentialdiagnose und die Indicationsstellung für unser Handeln habe ich vor Allem berücksichtigt, ebenso ist die Operationstechnik und die Nachbehandlung, besonders der acuten Fälle, eingehend erörtert, denn die acuten Krankheitsformen gehören oft zu den Fällen, die als Nothfälle behandelt und von jedem Arzte unter Umständen operativ angegriffen werden müssen, wenn nicht durch zu langes Zuwarten der günstigste Zeitpunkt für die Rettung des Patienten verpasst werden soll.

Die der Abhandlung beigefügten Zeichnungen sind von Herrn Zeichenlehrer Schimpf nach der Natur ausgeführt.

Ich hoffe, dass die kleine Arbeit den Collegen zur Orientirung auf dem ebenso schwierigen, wie interessanten Gebiete willkommen ist, und dass Jeder, der die Abhandlung einer Durchsicht unterzieht, denselben Vortheil aus ihr schöpft, den ich bei ihrer Abfassung für meine Belehrung erfahren habe.

Duisburg, im Juni 1901.

Der Verfasser.

Inhalt.

Seite

Anatomische Vorbemerkungen . . . . . 1—13

Die Grenzen der Regio ileo-coecalis 1—2. Der Appendix nach der Lehre der Entwickelungsgeschichte ein Rudiment 2. Entwickelung des Darmkanals im embryonalen Leben 3. Entwickelung des Blinddarms und des Wurmfortsetzes 4. Normale Lage des Coecums im postfoetalen Leben 4. Länge des Coecums 4. Das anatomische Verhalten des Blinddarms zum Peritoneum 4. Abnorme Lage des Coecums 5ff. Lage des Appendix 6ff. Die peritoneale Bekleidung des Appendix 7. Das Mesenterium des Appendix 8. Lage des „Schmerzpunktes" 10. Die Anatomie des Coecums 11. Der Bau des Wurmfortsatzes 11ff. Die Ernährung des Processus 12. Das Ligamentum appendiculare-ovarieum 13. Die Nerven des Proeessus 13.

Erster Abschnitt.

Die entzündlichen Erkrankungen des Darms der Regio ileocoecalis im engeren Sinne und ihre Folgen. (Die Appendicitis und ihre Folgen.) . . . . . 14—337

Die entzündlichen Erkrankungen sind auf Infection zurückzuführen 14. Die Disposition des Wurmfortsatzes zur Entzündung 15. Typhlitis und Peri- bez. Paratyphlitis 15. Auffassung der Typhlitis als Typhlitis stercoralis 16. Die Appendicitis 16. Verschiedene Ansichten über die Berechtigung der Annahme einer Typhlitis stercoralis 17.

A. Aetiologie und pathologische Anatomie der Appendicitis und ihrer Folgen . . . . . 18—71

Der Appendix zeigt eine besondere Disposition zu Entzündungen 18ff. Sonnenburg's Eintheilung der Appendicitiden 20. Meine Eintheilung der Appendicitis und ihrer Folgen 22ff.

I. Die am Appendix selbst sich abspielenden pathologischen Vorgänge . . . . . 23—36

1. Die Appendicitis katarrhalis acuta 24. 2. Die Appendicitis chronica (Appendicitis granulosa haemorrhagica) 25ff. 3. Die Appendicitis ulcerosa 27. 4. Die

Seite

Appendicitis purulenta 28. Appendix-Cyste 29. Bedeutung der Fremdkörper und Kothsteine bei der Entstehung und Weiterentwicklung einer Appendicitis 30ff. 5. Die Appendicitis gangraenosa 34ff. 6. Die Appendicitis perforativa 36.

Ia. Die Typhlitis . . . . . 37—42

Giebt es eine Typhlitis stercoralis? 37ff. Wie kommen die Perforationen des Coecums zu Stande? 40ff.

II. Die begrenzten Entzündungsvorgänge in der Regio ileocoecalis als Folgeerscheinung einer Appendicitis . . . . 42—62

Haupteigenthümlichkeiten eines infectiösen Entzündungsvorgangs 43ff.

a) Die reactiven Entzündungsvorgänge des den Appendix umgebenden Peritoneums (Perityphlitis toxica) 46.

b) Die infectiösen Entzündungsvorgänge des den Appendix umgebenden Peritoneums (Perityphlitis infectiosa) 47ff. — 1. Die Perityphlitis fibrinosa 50. 2. Die serösfibrinöse Perityphlitis 51. 3. Die Perityphlitis purulenta 52ff. 4. Die septische Perityphlitis 59ff.

c) Die Paratyphlitis 60ff.

III. Die diffusen und metastatischen Entzündungsvorgänge als Folgeerscheinung einer Appendicitis . . . . . 62—71

Die acute eiterige Peritonitis 62. Die fibrinöseiterige Peritonitis 63. Die septische Peritonitiz 63 bis 64. Besondere Wege der perityphlitischen Eiterung 65. Wanderung des paratyphlitischen Exsudats 66. Thrombose und Embolie im Anschluss an eine Peri- und Paratyphlitis 68. Septichaemie als Folge einer Peri- und Paratyphlitis 69. Septichaemie im Anschluss an eine Appendicitis 70. Pleuritis als Folge einer Appendicitis 70. Erkrankung der arteriellen Gefässe 71.

B. Krankheitsbilder, Diagnose und Verlauf . . . . . 71—175

Schwierigkeit der Diagnose 71ff.

I. Die Appendicitis acuta katarrhalis . . . . . 75—79

II. Die Appendicitis acuta mit Reizung des benachbarten Peritoneums . . . . . 79—83

III. Die Perityphlitis sero-fibrinosa. Die Paratyphlitis sero-fibrinosa . . . . . 83—98

IV. Die Perityphlitis als Folge einer schweren Infection des den Appendix umgebenden Peritoneums . . . . . 99—151

Die abgeschlossenen Exsudate 99—129. Die verschiedene Lage der Exsudate 130—136. Das Schicksal der Exsudate 137—149. Die Propagation derselben 137—138. Die Wanderung derselben 139—144. Der subphrenische Abscess 140—142. Die Wanderung zur linken Fossa iliaca 143. Die Resorption der Exsudate 144. Der Durchbruch des Eiters 145. Multiple Abscesse 146—147. Alte Abscesse in der R. i. c. 149. Die metastatischen Vorgänge im Anschluss an eine Appendicitis 150.

Seite

V. Die diffusen Entzündungsprocesse im Anschluss an eine Appendicitis . . . . . 151—160

Die verschiedenen Peritonitisformen 152—158. Plötzliche Entstehung derselben ohne vorhergehende gefahrdrohende Symptome seitens des Appendix 158—160. Diffuse Peritonitis im Anschluss an einen entzündeten, aber nicht perforirten Appendix 160.

VI. Die Recidive bei der Appendicitis und Perityphlitis . . . 160—170

Die Recidive der Appendicitis acuta 160—164. Die chronische Appendicitis 164—167. Die recidivirende Appendicitis perforativa 167—170.

VII. Die Appendicitis larvata . . . . . 170—175

C. Die Differentialdiagnose und Prognose der Appendicitis und ihrer Folgen . . . . . 176—202

Die Differentialdiagnose der Appendicitis 176—178. Die Differentialdiagnose der peri- und paratyphlitischen Exsudate 178—182. Die Differentialdiagnose der Residuen einer Perityphlitis 182—186. Die Bedeutung des Symptomencomplexes des Ileus bei der Differentialdiagnose 186 bis 197. Eingeklemmte Hernie 197. Die Prognose der Appendicitis und ihrer Folgen 197—202.

D. Die Therapie der Appendicitis und ihrer Folgen . . 202—337

Die Prophylaxe der Appendicitis 202—205. Die Prophylaxe des Recidivs 205—206. Die Indicationen für die Behandlung 206—232. Die absolute Indication für die chirurgische Behandlung 210—217. Die relative Indication für die chirurgische Behandlung 217 bis 232.

Die innere Behandlung dsr acuten Krankheitsformen . . . 232—256

Allgemeine Regeln für die Behandlung der acuten Fälle 232—233. Die innere Behandlung der Appendicitis acuta 233—234. Die innere Behandlung der Peri- bez. Paratyphlitis 234—250. Die innere Behandlung der Peritonitis 250—256.

Die innere Behandlung der chronischen Appendicitis . . . 256—258

Die chirurgische Behandlung der Appendicitis, der Peri- bez. Paratyphlitis und ihrer Folgen . . . . . 258—337

Allgemeine Regeln für die chirurgische Behandlung 258—262.

I. Die Operationen während des Anfalls . . . . . 262—327

Die Eröffnung und Entleerung von abgekapselten Abscessen 262—292. Die Nachbehandlung nach der Operation der abgekapselten Abscesse 292—300. Allgemeinbehandlung des Patienten nach der Operation 300—301. Die Gefahren der Operation der abgekapselten Abscesse 301—303. Die Operation bei nur mangelhaft, gleichsam provisorisch abgedämmten Exsudaten 303—308. Die Eröffnung der Bauchhöhle bei fortschreitender und all-

Seite

gemeiner Peritonitis 308—322. Die Entfernung des bösartig veränderten Appendix — des gangränösen oder hoehgradig ulcerösen Fortsatzes 322—327.

II. Die Operation im Intervall 327–332

III. Die Operationen der Residuen . . . . . 332—337

Zweiter Abschnitt.

Die specifisch entzündlichen Erkrankungen des Darms der Regio ileo-coecalis und ihre Folgen . . . . . 338—365

A. Die Tuberculose des Darms der Regio ileo-coecalis . 340—354

B. Die Aktinomykose des Darms der Regio ileo-coecalis 354—362

C. Die typhösen und dysenterischen Erkrankungen der Regio ileo-coecalis . . . . . 362—363

Register 364

Erklärung der Abbildungen 370

Anatomische Vorbemerkungen.

Wir haben es bei unseren folgenden Betrachtungen mit einer Körpergegend zu thun, in welcher besonders häufig krankhafte Processe der verschiedensten pathologisch-anatomischen Stellung und klinischen Bedeutung vorkommen. Wir werden uns nur mit den entzündlichen Vorgängen, die am Darm der Regio ileo-coecalis sich abspielen, befassen und werden ihre Folgen erörtern. Da nun die Beurtheilung dieser entzündlichen Vorgänge bezüglich ihrer Entstehung und ihres Verlaufs, ihres Sitzes und ihrer Ausbreitung und vor Allem ihrer Behandlung eng zusammenhängt mit der genauen Kenntniss der Anatomie der in Frage kommenden Darmpartien, sowohl mit Rücksicht auf ihre Lage zu einander, zum Peritoneum und zur Fossa iliaca, als auch mit Rücksicht auf ihren anatomischen Bau, so wollen wir zur Einführung in jene Beurtheilung einen kurzen Ueberblick der in Frage kommenden anatomischen Verhältnisse vorausschicken.

Die Regio ileo-coecalis stellt die Gegend des Bauchraumes dar, in welcher das Ileum in den aufsteigenden Dickdarm einmündet. Da diese Einmündungsstelle des Ileums in den Dickdarm nicht am Anfangstheile desselben liegt, sondern eine gewisse Strecke von ihm entfernt, so bleibt ein Blindsack, der nach unten von dieser Einmündungsstelle liegt und die Regio ileo-coecalis ausfüllt. Sie ist durch die natürliche Lage der Organe anatomisch nicht begrenzt. Wir müssen uns ihre Grenzen nach Uebereinkommen zur Verständigung construiren. Diese Construction der Grenzen genügt, wenn sie so vorgenommen wird, dass innerhalb dieser letzteren die Organe, eine normale Lage vorausgesetzt, einbezogen sind, welche bei unserer Besprechung in Betracht kommen,

also die Einmündungsstelle des Ileums in den Dickdarm, das Coecum und sein Anhang.

Auf Grund zahlreicher Leichenuntersuchungen möchte ich folgende Grenzen der Regio ileo-coecalis construiren, welche für die klinische Beurtheilung der am Darm dieser Gegend sich abspielenden Entzündungsvorgänge die zweckmässigsten und für alle Fälle brauchbarsten sind.

Wir suchen uns zunächst den äussersten Punkt der Spina anterior superior des rechten Darmbeins auf und gleiten von diesem Punkte nach oben, entlang der Crista ilei mit der Fingerkuppe weitertastend bis zu einer Stelle, die etwa 3 cm von dem genannten Punkte entfernt liegt. Verbinden wir nun diese Stelle mit der entsprechenden Stelle der linken Seite durch eine gerade Linie (die ich die Supraspinallinie nennen möchte) und denken uns durch diese Linie bei aufrechter Körperstellung eine horizontale Ebene gelegt, so ist durch diese Ebene die obere Wand der Regio ileo-coecalis bestimmt. Diese Ebene durchschneidet, die normale Lage der Theile vorausgesetzt, die Einmündungsstelle des Ileums in den Dickdarm, stellt also die obere Grenze des Coecums dar. Die hintere und äussere Wand der Regio ileo-coecalis wird gebildet durch die vom Musculus iliacus internus und Musculus psoas, der Fascia iliaca und dem parietalen Peritoneum bedeckte untere Hälfte der ihre Concavität der Bauchwand zuwendenden Fossa iliaca, die mediale Wand durch eine Ebene, welche sagittal verläuft und durch den lateralen Rand des Musculus rectus - abdominis gelegt wird, während die untere Begrenzung durch eine Ebene gebildet wird, welche, durch die laterale Hälfte des Poupart'schen Bandes gelegt, von der vorderen Bauchwand zur hinteren, der Fossa iliaca, verläuft und die mediale Grenzebene im spitzen Winkel schneidet. Die vordere Begrenzung wird gebildet durch die vordere Bauchwand.

In diesem Raum liegt das Coecum mit seinem Appendix.

Wie uns die Entwickelungsgeschichte lehrt, ist dieser letztere ein rudimentärer, verkümmerter Theil des Coecums. Beim menschlichen Embryo der 5. und 6. Woche stellt der Darmkanal vom Duodenum abwärts eine grosse Schleife dar, deren Convexität nach vorn und abwärts nach dem Nabel zu gerichtet ist. Diese Schleife besteht aus zwei ziemlich parallel und nahe beisammen verlaufenden Schenkeln, zwischen welchen sich das weit in die Länge

gezogene Mesenterium ausspannt. Der eine Schenkel liegt vorn und steigt nach abwärts, der andere liegt hinter ihm und wendet sich nach aufwärts, um nahe der Wirbelsäule noch einmal umzubiegen und, durch ein kurzes Mesenterium befestigt, im graden Verlauf nach unten zum After zu ziehen. Aus dem abwärts ziehenden Schenkel entwickelt sich der Dünndarm, aus dem aufwärts strebenden der Dickdarm, aus dem letzten sich nach unten umbiegenden Schenkel wird das Rectum.

Während die einzelnen Schenkel der Schleife, besonders der absteigende, im zweiten Monat stark in die Länge wachsen, bildet sich am Anfang des aufsteigenden Schenkels, in der Nähe der Umbiegungsstelle der Schleife eine Ausbuchtung aus, die das Coecum werden soll. Im dritten Monat vollzieht sich eine wichtige Lageveränderung der beiden Schenkel. Zunächst legen sie sich nebeneinander. Dann schlägt sich der aufsteigende Schenkel, welcher zum Dickdarm wird, über den absteigenden, bereits in Windungen liegenden Schenkel, den werdenden Dünndarm, in schräger Richtung herüber und kreuzt den Anfangstheil des Dünndarms in querer Richtung. Hierbei geräth der Anfangstheil des Dickdarms oder das Coecum ganz auf die rechte Seite des Körpers nach oben unter die Leber; von hier läuft sein Anfangsstück in querer Richtung über das Duodenum unter dem Magen zur Milzgegend herüber, biegt dann scharf um und steigt nach der linken Beckengegend herab, um in das S. Romanum und Rectum überzugehen. So sind schon im dritten Monat am Dickdarm das Coecum, das Colon transversum und descendens unterscheidbar. Ein Colon ascendens fehlt noch. Dasselbe bildet sich erst in den folgenden Monaten dadurch aus, dass der Anfangs unter der Leber befindliche Blinddarm allmälig eine tiefere Lage einnimmt, sich im 7. Monat unterhalb der rechten Niere findet und vom 8. Monat über den Darmbeinkamm herabsteigt. (Nach Hertwig, Lehrbuch der Entwickelungsgeschichte des Menschen und der Wirbelthiere).

In dieser Zeit hat der Blinddarm an Länge zugenommen und stellt eine grosse Ausbuchtung dar, deren relatives Verhältniss zum ganzen Dickdarm ein weit grösseres ist, wie beim Erwachsenen. Frühzeitig zeigt er aber eine ungleichmässige Weiterentwickelung. Schon im dritten Monat lässt er bereits einen sichelförmig gebogenen Fortsatz erkennen. Das oft mehr als die Hälfte

der Länge umfassende Endstück bleibt im Wachsthum hinter dem sich stärker ausweitenden Anfangsstück zurück; ersteres wird als Wurmfortsatz, letzteres als Coecum unterschieden. Beim Neugeborenen ist der Wurmfortsatz vom Coecum noch weniger scharf abgesetzt, als einige Jahre später, wo er sich zu einem nur gänsekielstarken, 6—8 cm langen Anhang umgestaltet hat. (Nach Hertwig, l. c.).

Im postfötalen Leben liegt also normaler Weise das Coecum mit seinem Appendix in der Fossa iliaca, so zwar, dass sein oberes Ende von der oben gezeichneten Supraspinallinie begrenzt wird, während es mit seiner unteren Kuppe bis hart an das Ligamentum Poupartii hinabreicht. Die Länge des Coecum schwankt bei Erwachsenen zwischen 6 und 8 cm.

Es ist für das Verständniss der uns noch beschäftigenden Krankheitsbilder von grosser Wichtigkeit, dass wir uns das anatomische Verhalten des Blinddarms zu seinem peritonealen Ueberzug klar machen. Wir können auf Grund der Untersuchungen von Bardeleben, Luschka und neuerdings von Lange, Körte, Treves u. A. sagen, dass das Coecum immer intraperitoneal liegt, d. h. es ist ringsum vom Peritoneum umkleidet. Diese intraperitoneale Lage wird so bewirkt, dass es in eine Bauchfellduplicatur eingeschoben ist. Die beiden Blätter dieser Duplicatur wenden sich, nahe aneinanderliegend, von der hinteren Fläche des Coecums ab und ziehen, ein Mesenterium bildend, parallel zur Fossa iliaca, um dort sich umzuwenden und sie als Peritonealüberzug zu bekleiden. Auf diese Weise bleibt, da eben die Bauchfellblätter dicht an einander treten, ehe sie sich vom Coecum abwenden, mit wenigen Ausnahmen keine Stelle der Wand desselben unbekleidet. Es liegt also in demselben Sinne intraperitoneal, wie das Quercolon und das S. Romanum, und es unterscheidet sich bezüglich seines Verhaltens zum Peritoneum wesentlich von dem aufsteigenden Dickdarm, über welchen das Peritoneum ohne Bildung eines eigentlichen Mesenteriums hinwegzieht, die hintere Wand des Darms unbekleidet lassend.

Die intraperitoneale Lage des Blinddarms kann aber noch auf andere Weise zu Stande kommen. Er kann in den Peritonealsack nicht in der Richtung von der Fossa iliaca zur Bauchhöhle hineingeschoben sein, so dass er also, das Peritoneum von der Fossa

iliaca aufhebend, eine Duplicatur des Bauchfells hervorbringen musste, sondern diese Einschiebung kann in der Richtung von oben nach unten erfolgt sein. In diesem Falle hat das Coecum das Bauchfell vor sich hergeschoben, ähnlich wie man die geballte Faust in ein über dieselbe gedecktes Tuch hineinschieben kann. So ist es denn nicht zur Bildung eines Mesenteriums gekommen. Der Blinddarm liegt mit seiner Kuppe frei, ringsum von Peritoneum bekleidet. Das Mesenterium beginnt erst dort, wo der Wurmfortsatz sich vom Coecum abzweigt. Diese freiliegende, ringsum bekleidete Coecalkuppe habe ich unter 100 Fällen 15 mal gefunden, während in 85 Fällen das Mesenterium schon an der Kuppe begann. Das Mesenterium des Coecum hat eine verschiedene Länge. Für gewöhnlich ist der Blinddarm durch dasselbe in der Fossa iliaca festgehalten, so dass er wesentliche Ortsveränderungen sich nicht erlauben kann. Er ragt dann, bei mittlerer Ausdehnung durch Darmgase, mit seiner inneren Fläche bis zum äusseren Rande des Musculus psoas und liegt mit seiner vorderen Fläche der Bauchwand an. In leerem Zustande ist er gewöhnlich von Dünndarmschlingen bedeckt. Durch länger dauernde Aufblähungen des Blinddarms, die eventuell bewirkt sind durch Stauung seines Inhalts, kann aber sein Mesenterium durch Zerrung derart verlängert werden, dass er gegen die Mitte der Bauchhöhle vordringen und sogar sich in die linke Bauchseite verlagern kann.

Ausser dieser durch rein mechanische Verhältnisse bedingten Verlagerung des Coecums kommen abnorme Lagen desselben vor, welche nur unter Berücksichtigung der entwickelungsgeschichtlichen Vorgänge erklärt werden können. Wir wissen, dass das Coecum mit seinem Appendix am Schlusse des dritten Monats des fötalen Lebens unter der Leber liegt und dass erst von dieser Zeit an der aufsteigende Dickdarm sich allmälig bildet, sich also dann der „Descensus“ des Blinddarms vollzieht.

Diese Bildung des aufsteigenden Colons kann ausbleiben, das Coecum mit Wurmfortsatz kann also unter der Leber auch im postfötalen Leben gelagert bleiben und in einem solchen Falle kann eine Perityphlitis, bei Unkenntniss dieser Verlagerungsmöglichkeit, zu verhängnissvollen Irrthümern führen.

Ich habe gefunden, dass eine derartige abnorme Lage des Coecums gar nicht so selten ist. In der Literatur sind Fälle (s.

klinischen Theil unserer Abhandlung) eines perityphlitischen Abscesses unter der Leber des öftern beschrieben, ich selbst habe zwei Mal einen solchen Abscess geöffnet, — beide Fälle betrafen jugendliche Individuen. In dem einen Falle handelte es sich um einen Knaben von 6 Jahren, in dem andern um ein Mädchen von 13 Jahren. Der Abscess lag unterhalb des rechten Leberlappens, in ihm der perforirte Appendix.

Abgesehen von dieser Art der abnormen Lage des Coecums mit seinem Appendix, welche zurückzuführen ist auf ein Stehenbleiben auf einer früheren Entwickelungsstufe, kommt noch eine andere Form der Verlagerung vor, welche ebenfalls bewirkt, dass Coecum und Appendix unterhalb der Leber angetroffen werden.

Diese Form der Verlagerung ist von Curschmann[1]) beschrieben und kommt dadurch zu Stande, dass das Coecum nach oben umgeschlagen ist, so dass es mit seiner Kuppe nach oben sieht und, das Colon ascendens verdeckend, die untere Leberfläche berührt.

Auch Verlagerungen des ganzen aufsteigenden Colons kommen vor. In einem solchen Falle kann dasselbe ein ausgebildetes Gekröse besitzen, das sich an abnormer Stelle der hinteren Bauchwand inserirt, so dass der Blinddarm mit Wurmfortsatz in der Mitte der Bauchhöhle angetroffen wird. Von hier aus kann er bei starker Gasfüllung, an seinem Gekröse zerrend, in das linke Hypochondrium verlagert werden. Lennander[2]) fand bei der Section der Leiche eines sechszehnjährigen Knaben das Coecum mit seinem 15 cm langen Appendix neben der Milz.

Es giebt also keine Stelle in der Bauchhöhle, an welcher unter Umständen der Blinddarm mit seinem Appendix nicht liegen kann, eine wichtige Thatsache, welche uns mahnt, in allen Fällen, in welchen ein Entzündungsprocess an irgend einer Stelle der Bauchhöhle sich zeigt, an den Appendix zu denken.

Wie verhält sich nun der Appendix in seiner Lage zum Blinddarm? Und weiter: Wie steht es mit der peritonealen Bekleidung des Appendix?

---

1) Curschmann, Topographisch-klinische Studien. Deutsches Archiv für klin. Med. LIII. Band.

2) Ueber Appendicitis und ihre Complicationen. Sammlung klinischer Vorträge. N. F. No. 75.

Wenn wir die erste Frage beantworten wollen, so müssen wir die normale Lage des Coecums voraussetzen, denn nur in diesem Falle interessirt uns der Verlauf des Wurmfortsatzes, da wir uns aus diesem Verlaufe die Entzündungsvorgänge in der Fossa iliaca in ihrer typischen Lage einigermassen deuten können. Hat das Coecum eine abnorme Lage, so kann selbstverständlich von irgend einem Typus in dem Auftreten entzündlicher Erscheinungen nicht die Rede sein, und da kann deshalb auch die Lage des Appendix kaum interessiren.

Wenn wir an dem Blinddarm eine vordere, hintere, innere und äussere Fläche unterscheiden, so können wir die normale Lage des Appendix in folgender Weise schildern:

Der Wurmfortsatz geht von der inneren Fläche des Coecums ab, etwa 2 cm unterhalb des unteren Randes der Einmündungsstelle des Ileums. Er zieht von hier schräg nach innen und unten, etwa in der Richtung zur unteren Begrenzung der Synchondrosis sacro-iliaca über den von der Fascia iliaca und dem parietalen Peritoneum bedeckten Musculus iliacus und psoas hinweg. Wie das Coecum, so ist auch der Wurmfortsatz unter normalen Verhältnissen mit einem Peritonealüberzug bekleidet. Das Peritoneum hüllt ihn ganz ein und zieht, ein Mesenterium bildend, mit zwei parallelen Blättern zur Fascia iliaca, auf deren Fascie sich die Blätter umwenden, an der Einmündungsstelle des Processus ins Coecum geht das Mesenterium in das Gekröse des letzteren über. Das Mesenterium des Processus ist von wechselnder Ausdehnung und Breite, so dass der letztere einen bald grösseren, bald geringeren Spielraum in der Veränderung seiner Lage hat. Im ganzen kann man sagen, dass es an dem coecalen Ende des Appendix eine geringere Breite besitzt, wie an dem distalen, und dass an der Einmündungsstelle des Appendix ins Coecum der letztere meist recht nahe an der Fossa iliaca angeheftet ist. Auf diese Weise kommt eine dreieckige Form des Mesenteriums heraus. Fasst man den Appendix an seiner Spitze und zieht ihn straff an, zugleich sein Mesenterium anspannend, so zeigt das letztere beiläufig die Form eines Dreiecks, dessen Grundlinie gebildet wird von dem freien Rande des Mesenteriums, der sich von der Spitze des Appendix zur Fascia iliaca hinzieht, dessen Seiten dargestellt werden von den Anheftungslinien des Mesenteriums am Appendix und an

der Fascia iliaca, dessen Spitze an der Einmündung des Appendix ins Coecum liegt.

Das Mesenterium des Appendix erreicht in vielen Fällen — in circa der Hälfte meiner Beobachtungen — das äusserste distale Ende des Appendix nicht. Dieses Ende liegt dann frei und ist, wie wir es bereits von der Kuppe des Coecums erwähnt haben, in das Peritoneum eingestülpt. Das freie, des Mesenteriums entbehrende distale Ende des Appendix kann ein Drittel bis die Hälfte desselben ausmachen. Ein freies mehrere Centimeter langes Ende ist etwas ganz gewöhnliches. Ich sah einen Appendix von einer Länge von 22 cm, dessen freies Ende 9 cm betrug.

Diese Thatsache, dass das Mesenterium sehr oft nicht bis zur Spitze des Appendix reicht, hat eine grosse practische Bedeutung. Das Ende ist dadurch, dass es ein gefässführendes Mesenterium nicht besitzt, in seiner Ernährung schlechter gestellt, wie der vom Mesenterium versorgte Theil, ein Umstand, der für die Widerstandskraft des Appendix gegenüber entzündungserregenden Faktoren zu seinem Nachtheil von grösster Tragweite ist. Wir finden gerade gangränöse Vorgänge mit Vorliebe an der äussersten Spitze des Processus.

Für gewöhnlich bekleidet das Bauchfell den Appendix vollkommen, d. h. die beiden Peritonealblätter verlassen denselben nicht eher, bis sie sich dicht aneinandergelegt haben, um dann parallel zur Fascia iliaca zu ziehen.

Immerhin giebt es Fälle, in welchen es gelingt, vom Lumen des Appendix aus, nach Durchbohrung der Wand mit einer feinen Hohlnadel, Flüssigkeit zwischen die beiden Bauchfellblätter zu injiciren, die dann auf der Fossa iliaca, hinter das Coecum und weiter nach oben zu den Nieren hin sich ausbreiten muss.

Körte hat zuerst derartige Injektionen vorgenommen und dadurch bewiesen, dass in manchen Fällen eine vollkommen dichte Aneinanderlagerung der Mesenterialblätter nicht vorhanden ist. Wenn man vom Coecum aus mit einer Hohlnadel die hintere Wand des Appendix in der Nähe der Einmündungsstelle durchsticht und unter stetigem Druck Flüssigkeit injicirt, so gelingt es nach meinen Versuchen in etwa 5 Procent der Fälle, die Flüssigkeit zwischen die Mesenterialblätter zu bringen und sie in das retroperitoneale Bindegewebe hinter dem Coecum und auf der Fossa iliaca bis hinter den Dickdarm weiterzutreiben.

Die Mesenterialblätter des Appendix werden in distaler Richtung aber

nicht auseinandergetrieben, da sie fest aneinander liegen. Nach meinen Untersuchungen bleibt nur am coecalen Ende des Appendix in einzelnen Fällen ein kleiner Theil der hinteren Wand unbedeckt vom Peritoneum. In diesen Fällen gelingt es dann auch, die Blätter durch vorsichtiges Zerren zu entfalten und, nach Durchbohrung des einen Blattes, mit dem Finger retroperitoneal vorzudringen und hinter das Coecum zu gelangen, das dann meistens auch an der Einmündungsstelle des Appendix an einem kleinen Theil seiner hinteren Wand nicht vom Peritoneum bekleidet ist.

Die Berücksichtigung dieser Verhältnisse, die aber durchaus nicht zur Regel gehören, ist wichtig, denn es leuchtet ein, dass Entzündungsprozesse, welche sich von der kleinen Wandstelle aus, die frei geblieben ist vom Peritoneum, in die Umgebung verbreiten, retroperitoneal liegen und im Bindegewebe weiterkriechen können. Die Lage des Appendix zum Coecum weicht nun aber recht oft von dem eben geschilderten häufigsten, sogenannten normalen Situs ab. Zunächst zieht das Rudiment von der inneren Fläche des Coecums nicht immer schräg nach innen und unten, sondern quer nach innen, schnurstracks auf das Promontorium zu. Sein Mesenterium ist dann nicht selten mit dem Mesenterialblatt des Ileums verschmolzen.

Unter 100 Fällen fand ich den Processus 81 mal von der inneren Fläche des Coecums entspringend, 65 mal zog er schräg nach innen und unten in der Richtung zur unteren Grenze der Synchonchrosis sacro-iliaca, 16 mal nahm es seinen Verlauf quer nach innen in horizontaler Richtung.

In 5 Procent ging der Appendix von der Kuppe des Coecums aus und zog gerade nach unten ins kleine Becken. Diese Lage kann man als ein Ueberbleibsel aus dem foetalen Leben betrachten, in welchem der Processus in der ersten Zeit seiner Bildung stets an der Kuppe des Coecums liegt. Erst wenn dieses in den letzten Monaten sich weiter aussackt, dann tritt der Appendix weiter nach oben von der Kuppe weg. Wo der Appendix auch im postfoetalen Leben von der Kuppe abgeht, da ist diese Aussackung ausgeblieben. Acht mal von 100 Fällen fand ich den Appendix an der hinteren und vier mal an der äusseren Fläche des Coecums. In diesen Fällen zog er entweder nach aussen zur Spina anterior superior oder er war nach oben geschlagen, so dass seine Spitze — je nach der Länge des Gebildes — mehr oder weniger weit oberhalb der Einmündungsstelle des Ileums endete. Einmal lag er ganz retroperi-

toneal unter dem Peritonealüberzug des Coecums, an der hinteren Fläche desselben hinaufgeschlagen, und einmal, ebenfalls an der hinteren Fläche, theilweise retroperitoneal, so dass an seinem coecalen Ende das Peritoneum über ihm hinwegzog, während die distale Hälfte ein Mesenterium bildete, dessen Blätter in den Peritonealüberzug des Coecums übergingen.

Nach von Sydow (citirt bei Lennander) lag der Wurmfortsatz in 586 Fällen 44 mal an der Rückseite des Blinddarms, 23 mal an der äusseren Seite, in 11 Fällen, mithin in ca. 2 pCt., verlief er vollständig in dem hinter dem Coecum liegenden retroperitonealen Bindgewebe.

Es ist nothwendig, diese verschiedenen Lagerungsmöglichkeiten des Processus zu berücksichtigen bei der Diagnose des Sitzes einer Erkrankung und ihres weiteren Verlaufs.

Lassen wir einmal den häufigsten Ursprung des Appendix, der in ca. 80 pCt. vorkommt, gelten, nämlich den Ursprung von der inneren Fläche des Coecums etwa 2 cm unterhalb der Einmündungsstelle des Ileums in den Dickdarm, so können wir diese Ursprungsstelle auf folgende Weise nach aussen projiciren.

Die Linie, welche die rechte Spina anterior superior mit dem correspondirenden Punkt der anderen Seite verbindet (nach Sonnenburg: die sogenannte Spinallinie) durchschneidet unter normalen Verhältnissen (bei normaler Lage des Coecums und des Appendix) die Ursprungsstelle des Appendix. Geht man auf dieser Linie 5—6 cm (bei Erwachsenen) medianwärts von der rechten Spina anterior superior, so hat man bei der Palpation die Ursprungsstelle des Appendix.

Hier ist auch der Schmerzpunkt des Gebildes bei seinen Erkrankungen. Tastet man von diesem Punkte unter günstigen Palpationsbedingungen, die wir noch zu erörtern haben werden, schräg nach unten zur Linea innominata des Beckens in der Richtung der unteren Grenze der Ileo-sacral-Synchondrose, so verfolgt man von aussen den Verlauf des Rudiments, den es in den meisten Fällen nimmt, verläuft es in horizontaler Richtung gerade nach innen, so wird die Palpation dementsprechend auszuführen sein.

Dass man einen normalen Appendix, auch bei normaler Lage, selbst unter den günstigsten Bedingungen, durchfühlen könne, wie Edebohl meint, das möchte ich auf Grund meiner Erfahrungen bezweifeln. Sobald das Gebilde palpirt werden kann, ist es zum Mindesten verdickt und pathologisch, selbst wenn es nicht schmerzhaft ist.

Bekanntlich hat Mac Bourney einen „Schmerzpunkt" angegeben, der gefunden wird, wenn man den Nabel mit der Spina anterior superior dextra durch eine Linie verbindet und die Mitte derselben aufsucht. Ich will nicht bestreiten, dass auch an diesem Punkte bei Erkrankungen die schmerzhafte Stelle zu palpiren ist, da sie sich meistens nicht so eng begrenzt, dem Ur-

sprung des Processus entspricht der Mac Bourney'sche Punkt aber nicht, und die grösste Schmerzhaftigkeit sitzt in den allermeisten Fällen einer Appendicitis auch ca. 2 cm tiefer an der von mir bezeichneten Stelle.

Was die anatomische Beschaffenheit des Coecums anbetrifft, so ist es selbstverständlich, als ein Theil des Dickdarms, diesem gleich. Aeusserlich erscheint es als ein Blindsack, der sofort an seinen Taeniae musculares, den Längsmuskelstreifen des Dickdarms, zu erkennen ist. Solcher Längsmuskel hat das Coecum drei, von welchen der Eine an seiner äusseren, der Andere an seiner inneren, der Dritte an seiner hinteren Fläche, an welcher das Mesenterium es verlässt, hinabzieht. Diese Längsmuskelzüge bilden bei chirurgischen Eingriffen, bei welchen es sich um rasche Orientirung handeln muss, ein wichtiges Erkennungszeichen des Coecums.

Der Wurmfortsatz stellt einen Darmtheil en miniature dar. Seine Länge ist sehr wechselnd. Dieselbe ist relativ am grössten bei Embryonen und Neugeborenen. Die grösste absolute Länge erreicht das Gebilde zwischen dem 10. und 30. Jahre. Sie beträgt durchschnittlich $8^1/_4$ cm, wechselt aber von 5 bis 23 cm (Ribbert[1]). Ich sah einen Processus von 22 cm Länge. Lange Fortsätze ragen oft tief ins kleine Becken hinein oder sie sind bei eventueller abnormer Lage hoch nach oben geschlagen, so dass ihre Spitze weit über die Einmündungsstelle des Ileums nach oben bis zur Gallenblase hinausragt, oder sie können endlich nach innen bis zur Flexura sigmoidea reichen. Die Wand des Wurmfortsatzes weist im Wesentlichen dieselben Schichten auf, wie die Wand des Darms. Von aussen nach innen können wir unterscheiden: 1. den peritonealen Ueberzug, 2. die Muskelschicht, 3. die Submucosa mit Blut- und Lymphgefässen, 4. die Mucosa.

Die Muskelschicht führt Ringmuskeln immer, die Längsmuskulatur ist oft nicht deutlich entwickelt. Es giebt aber Fälle, in welchen die innere Muskeltaenie des Coecums unmittelbar auf den Appendix übergeht, dann lässt sich auf dem mikroskopischen Schnitt, wenigstens an einem Theil der Wand, auch Längsmuskulatur erkennen.

---

1) Ribbert, Beitrag zur normalen und pathologischen Anatomie des Wurmfortsatzes. Virchow's Archiv. Band 32. 1892.

Die Schleimhaut ist dicht durchsetzt mit Follikeln und enthält reichlich tubulöse Drüsen. Diese Gebilde sind besonders im jugendlichen Alter gut entwickelt, so dass man auf feinen Durchschnitten die ersteren mit unbewaffnetem Auge erlennen kann. Im mittleren und höheren Alter bilden sie sich immermehr zurück. Die Follikel werden dann kleiner und niedriger, rücken deshalb immermehr auseinander, die ganze Schleimhaut wird dünner und atrophirt. Unter dem vollständigen Verlust der Drüsen kann eine Verwachsung des Bindegewebes der gegenüberliegenden Mucosaflächen und eine meist nur theilweise, an der Spitze beginnende und nach dem Coecum fortschreitende Verödung des Organs auftreten. Mit zunehmendem Alter nimmt auch die Häufigkeit dieser Obliterationen zu (Ribbert).

Fast regelmässig bildet die Schleimhaut an der Einmündungsstelle in's Coecum eine halbmondförmige, die obere Hälfte des Orificiums einnehmende Duplicatur, die sogenannte Gerlach'sche Klappe. Sie ist ganz verschieden, oft nur sehr rudimentär entwickelt. Eine besondere Bedeutung ist meines Erachtens dieser Klappe nicht zuzumessen. Jedenfalls ist sie nicht im Stande, Kothmassen den Eingang ins Rudiment zu verwehren, wohl mag sie, besonders bei entzündlicher Schwellung der Schleimhaut, dem Rücktritt des Kothes in den Darm hinderlich sein, also schaden können. Eine teleologische Bedeutung hat diese sogenannte Klappe jedenfalls nicht, vom zweckdienlichen Standpunkte wäre zu wünschen, dass das ganze Anhängsel nicht vorhanden wäre.

Die Ernährung des Wurmfortsatzes wird bewerkstelligt durch eine Arterie, welche aus einer Anastomose der Arteria ileo-colica und Arteria colica dextra, Aesten der Arteria mesenterica superior, hervorgeht. Das ernährende Gefäss verläuft meistens zwischen den Mesenterialblättern des Appendix, und zwar an deren Basis. Auf diesem Wege giebt es seine Aeste an das Rudiment ab. Diese Aeste sind ganz verschieden zahlreich, und von ihrer Ergiebigkeit muss die Sicherheit der Ernährung des Rudiments abhängen. Je mehr Blut die Arterie auf ihrem Verlaufe demselben zuführt, desto besser muss es ernährt werden. Das ungünstigste Extrem ist, dass die Arterie auf ihrem Verlaufe im Mesenterium gar keine Aeste abgiebt und als Endarterie an einer Stelle, am häufigsten am distalen Ende, in die Submucosa eintritt. Es leuchtet ein, dass in diesem Falle die Ernährung des Rudiments nur eine mangelhafte sein kann. Ebenso ist das distale Ende des Pro-

cessus in den Fällen, in welchen es kein Mesenterium besitzt, nur sehr spärlich mit Nährmaterial versorgt.

Beim Weibe zieht sich eine verschieden ausgebildete Bauchfellfalte vom Appendix zum Ligamentum latum hin, das von Clado genannte Ligamentum appendiculare-ovaricum. Diese Bauchfellfalte spielt für die Ernährung des Appendix eine gewisse Rolle, denn sie führt, wie neuerdings wieder von verschiedenen Forschern (Martin, Waldeyer) betont worden ist, Blut- und Lymphgefässe. Aus dieser bessern Versorgung des Appendix beim Weibe will man ein selteneres Vorkommen der Appendicitis beim weiblichen Geschlecht herleiten.

Die Venen- und Lymphgefässe des Wurmfortsatzes münden in die Venen und Lymphbahnen des Coecums.

Die Nerven bezieht er aus dem oberen mesenterischen Nervengeflecht des Sympathicus, welches auch den Dünndarm versorgt und mit dem Plexus solaris, dem sympathischen Nervengeflecht des Magens, anastomosirt. Aus dieser Nervenverbindung erklärt sich das oft beobachtete klinische Symptom, dass nämlich, bei Erkrankungen des Appendix, der Schmerz von diesem letzteren in die Bauchhöhle zum Dünndarm und Magen hin, ausstrahlt, ja dass nicht selten, bei chronischen Entzündungsformen des Appendix, nur hier spontane Schmerzäusserungen sich zeigen, während die Gegend des Appendix nur auf Druck sich schmerzhaft erweist.

Erster Abschnitt.

Die entzündlichen Erkrankungen des Darms der Regio ileo-coecalis im engeren Sinne und ihre Folgen. (Die Appendicitis und ihre Folgen.)

Die am Darm der Ileo-coecal-Gegend sich abspielenden Entzündungsvorgänge und ihre Folgen sind alle auf Infektion zurückzuführen. Die Anschauung, dass etwa nicht auf Entzündungserregern beruhende Einflüsse im Spiele wären, meinetwegen dyskrasische Zustände, unter deren Einwirkung entzündliche Reizungen, besonders seröser Häute, vorkommen, diese Anschauung ist durchaus von der Hand zu weisen.

Wir wollen in diesem ersten Abschnitt zunächst die entzündlichen Erkrankungen betrachten, welche ihre Entstehung der Infektion durch die Entzündungserreger im eigentlichen Sinne verdanken. Als solche müssen wir die Streptokokken, Diplokokken, Pneumokokken und vor Allem das Bakterium coli betrachten.

Im Darm giebt es Entzündungserreger zur Genüge, es kommt nur darauf an, dass sie unter bestimmten Umständen zum erfolgreichen Angriff mit ihrer entzündungserregenden Wirkung kommen.

Ein sogenannter pathogener Mikroorganismus hat nicht die absolute Eigenschaft, krankheitserregend zu wirken, dieselbe ist immer eine relative und ist abhängig von dem Verhältniss seiner sogenannten Virulenz zu der Abwehrkraft des Organs, in welchem der Krankheitserreger sich aufhält. Ist letztere im Nachtheil gegenüber der ersteren, so kann er seine krankheitserregende Wirkung entfalten, während er im anderen Falle nur ein unschuldiger Bewohner des in Frage kommenden Organs ist. Je grösser das Missverhältniss der in Betracht kommenden Faktoren — der Virulenz des Infektionserregers und der Abwehrkraft des Organs — zu Gunsten der ersteren ist, desto inten-

siver wird die krankmachende Wirkung des inficirenden Agens sein müssen. Hier spielen die anatomischen Verhältnisse eine wichtige Rolle.

Die besonderen anatomischen Verhältnisse, welche einer krankheitserregenden Thätigkeit der im Darminhalt immer vorhandenen sogenannten pathogenen Mikroorganismen Vorschub leisten, finden sich gerade am Wurmfortsatz.

Zwei Eigenschaften desselben sind es, welche ihn als Ansiedelungsort pathogener Mikroorganismen geeignet machen; die eine ist gegeben durch die eigenthümliche Form des Organs, die andere durch die fast stets mangelhafte Versorgung mit Nährmaterial, die ihm, als Rudiment, eine nur geringe Widerstandskraft gegen krankheitserregende Lebewesen verleiht. Die langgestreckte Form eines Wurms, die jedenfalls, so lange ein fremder Inhalt nicht vorhanden ist, nur sehr geringfügige Veränderungen, vor allem des Lumens, erleidet durch etwa ausgeführte peristaltische Bewegungen des Organs, lässt leicht den Krankheitserreger zur Ruhe kommen auf der inneren Oberfläche des letzteren, die erste Vorbedingung zu einer erfolgreichen Ansiedelung. Er findet Zeit, sich auf der an und für sich in ihrer Zellthätigkeit und Abwehrkraft durch die Blutzufuhr mangelhaft ausgerüsteten Schleimhaut anzusiedeln.

In dieser physiologischen Minderwerthigkeit des Organs ist die Thatsache seiner relativ häufigen, durch Infektionserreger bedingten, entzündlichen Veränderungen zu suchen.

In der That ist auch, wenn es sich um am Darm sich abspielende und von ihm ausgehende entzündliche Vorgänge in der Regio ileo-coecalis handelt, die den Entzündungserregern im engeren Sinne ihre Entstehung verdanken, wohl immer der Processus vermiformis der Missethäter.

Bekanntlich machte man noch bis in die jüngste Zeit einen Unterschied zwischen Typhlitis und Perityphlitis beziehungsweise Paratyphlitis, indem man unter der ersten Bezeichnung eine Entzündung des Coecums selbst — bestehend in Infiltration seiner Wandung — verstand, unter der letzten die Entzündung der Umgebung — des Peritoneums des Coecums, der vorderen Bauchwand, der Darmbeingrube und des anliegenden Darms —, beziehungsweise des retroperitonealen Bindegewebes in der Umgebung des Coecums.

Der Erste, der die Bezeichnung Typhlitis, bezw. Peri- und Paratyphlitis einführte, war Puchelt[1]) in Heidelberg, wenngleich er sich klare Rechenschaft über die ursächlichen Momente, die hier in Betracht kommen, nicht gab. Später bildete sich die Ansicht heraus, dass die Typhlitis zu Stande komme auf dem Wege der Reizung eines sich in der blindsackartigen Ausbuchtung des Coe-

1) Puchelt, Klin. Annalen, VIII. Band, IV. Heft. Heidelberg 1832.

cums bildenden Kothballens, durch diese Reizung enstehe eine Ernährungsstörung und Infiltration der Coecalschleimhaut und Coecalwand. Da die mechanische oder auch chemische Reizung des Kothpfropfes als ätiologisches Moment im Laufe der Zeit doch nicht mehr genügte, so nahm man infektiöse Vorgänge mit Infiltration der Wandung und gar mit Usur und Geschwürsbildung der Schleimhaut hinzu. Mechanische und chemische Wirkung eines harten Kothballens und infektiöse Einflüsse sollten hier concurriren zur Bildung einer sogenannten Typhlitis stercoralis.

Die Peri- und Paratyphlitis war immer ein fortgeleiteter Process, entweder von einer Entzündung des Coecums selbst, einer Typhlitis, oder von einer Entzündung des Appendix, einer Appendicitis[1]).

Louyer Villermay[2]) berichtete im Juhre 1824 der Academie über zwei Krankheitsbeobachtungen, in welcher er als der Erste auf eine Entzündung des Appendix hinwies.

Später hat Volz[3]) klar den Wurmfortsatz für entzündliche Processe in der Fossa iliaca beschuldigt.

Wer sich für die geschichtliche Entwickelung der Lehre von den entzündlichen Vorgängen am Darm der Regio ileo-coecalis

1) Die Bezeichnung „Appendicitis“ ist etymologisch uncorrect, denn sie stellt ein lateinisches Wort mit griechischer Endung dar. Von Nothnagel ist desshalb der Ausdruck „Skolikoiditis“ vorgeschlagen worden, der hergeleitet ist von dem griechischen σκωλικοειδής = wurmähnlich. Dieser Ausdruck ist insofern auch wenig zweckmässig, weil er eine Erkrankung durch ein Adjectiv bezeichnen will, weil ausserdem das Wort Skolex schon in der Medicin verbraucht ist. Von anderer Seite (Küster) ist deshalb vorgeschlagen worden, die Erkrankung Epityphlitis (ἐπὶ-τῦφλον = etwas, was am Blinddarm sitzt) zu bezeichnen. Hier haben wir aber wieder den Ausdruck Typhlitis, der allmählich in dem alten Sinne verschwinden sollte. Ich habe deshalb den etymologisch zwar unrichtigen Ausdruck Appendicitis beibehalten, da er immer noch am besten das ausdrückt, was wir unter dem Erkrankungsvorgang verstehen.

2) Louyer Villermay, Observations pour servir à l'histoire des inflammations de l'appendice du coecum. Arch. gén. de méd. Tom V. p. 246, 1824.

3) A. Volz, Ueber die Verschwärung und Perforation des Proc. vermiformis, bedingt durch Fremdkörper. Haeser's Archiv für die ges. Medicin. IV. Band. 1843.

interessirt, wird eine genaue Darlegung derselben in der sehr fleissigen Arbeit von B. Grohé[1]) finden.

Genauer auf den Gegenstand einzugehen, würde uns hier zu weit führen.

Die neuere Forschung auf diesem Gebiete, welche ihre Resultate — Dank dem jetzt allgemein als berechtigt anerkannten operativen Eingreifen bei manchen Formen der hier in Betracht kommenden Entzündungsvorgänge — aus der Anschauung in vivo herleitet, hat die Typhlitis stercoralis immer mehr in Misskredit gebracht.

Wenngleich es noch Forscher giebt, welche an der Existenz derselben festhalten, wie Quincke, Renvers, Lennander, auch französische Forscher, wie le Gendre, leugnen andere Autoren sie ganz, wenigstens in der früheren Auffassung, dass durch Stauung eines festen Kothpropfs in einem bis dahin gesunden Coecum dieses den Anstoss zu einer entzündlichen Erkrankung erleiden könne. Zu diesen letzteren gehören besonders Sahli, Helferich, Czerny, Sonnenburg und Andere.

Sie lassen nur eine Appendicitis als isolirte Entzündung eines Darmtheils in der Ileo-Coecalgegend gelten und leiten die sogenannte Peri- und Paratyphlitis nur von einer Propagation der Entzündung von diesem Darmtheil aus auf die Umgebung her.

Entsteht wirklich einmal eine Peri- oder Paratyphlitis im Anschluss an eine Erkrankung des Coecums, so ist diese letztere specifisch-entzündlicher Natur, z. B. eine tuberkulöse oder aktinomykotische, jedenfalls nicht eine Typhlitis stercoralis.

Wie dem aber auch sei: Aus zahlreichen Einzelbeobachtungen und aus der Zusammenstellung verschiedener grösserer Beobachtungsreihen geht mit Nothwendigkeit die Thatsache hervor, dass jedenfalls in fast allen Fällen eines einen Darmtheil der Regio ileo-coecalis betreffenden Entzündungsvorganges im engeren Sinne der Appendix zu beschuldigen sei und dass alle weiteren entzündlichen Processe von ihm ausgehen.

---

1) Berthold Grohé, Geschichtliche Darstellung des Wesens und der Behandlung der Typhlitis und Perityphlitis.

Wir wenden uns deshalb zunächst der Schilderung der Appendicitis und ihrer Folgen zu, um dann auch unsere Ansicht über den jetzigen Stand der Existenzberechtigung einer Typhlitis stercoralis darzulegen.

A. Aetiologie und pathologische Anatomie der Appendicitis und ihrer Folgen.

Wenn wir uns die pathologischen Veränderungen, welche sich an dem entzündeten Wurmfortsatz abspielen, in ihrer Aetiologie und ihrem pathologischen Ablauf vergegenwärtigen wollen, und wenn wir uns weiter klar machen wollen, welche Folgen sich an diese Appendicitis anschliessen, so müssen wir uns an die Beobachtungen halten, welche bei Autopsien in vivo und post mortem im Einzelnen gemacht sind, und müssen uns aus diesen Einzelfällen ein Gesammtbild zu construiren suchen, wie wir uns die Entstehung, die Weiterentwickelung und den Ablauf der entzündlichen Vorgänge zu denken haben.

Es ist unter allen Umständen festzuhalten, dass die Entzündungen des Appendix in ihrem ersten Entstehen hergeleitet werden müssen vom infektiösen Inhalt des Darmtractus, speciell des Coecums, indem unter besonderen Verhältnissen Entzündungserreger in den Appendix gelangen und dort festen Fuss fassen, welche im Darm selbst nicht zur Ansiedelung kamen.

Bei der Entstehung einer Appendicitis spielen Verhältniss, die in dem Organ selbst liegen, eine begünstigende Rolle. Es giebt eine gewisse Disposition zur Appendicitis, denn nur so ist es zu erklären, dass die Erkrankung, nach vollkommen freien Intervallen bei demselben Patienten oftmals wiederkehrt, und dass weiter die Appendicitis in einzelnen Familien vorwiegend häufig auftritt.

Je grösser die Communicationsöffnung des Appendix mit dem Coecum ist und je günstiger dieselbe für den Eintritt entzündungserregenden Materials d. h. solchen Materials, welches virulente Streptokokken, Staphylokokken, Bakterium coli, Diplokokken etc. enthält, ist, desto häufiger wird die Ungunst der Verhältnisse die Gelegenheit zum Eintritt jenes Materials in den Wurmfortsatz zu Stande kommen lassen, weiter werden ungünstige, geringe Beweglichkeit gestattende Lage, mangelhafte Ausbildung der Musculatur, schlechte Ernährungsverhältnisse der Schleimhaut —, welche Eigenschaften alle inviduellen Schwankungen unterliegen können, — das rudimentäre Organ unter Umständen

unfähig machen können, die in dasselbe eintretende Materia peccans in den Darm zurückzubefördern und die Ansiedelung der Entzündungserreger zu verhüten.

Dass die genannten mechanischen und physiologischen Verhältnisse des Appendix eine Rolle spielen bei der Entstehung der Appendicitis, geht aus statistischen Nachweisen hervor. Es ist erwiesen, dass eigenthümliche Veränderungen am Processus vermiformis im jugendlichen und mittleren Alter weit häufiger auftreten, als im höheren Alter, und dass sie nach dem 60. Jahre höchstselten sind. Diese Thatsache stimmt überein mit dem Befund Ribberts[1]), der fand, dass Involutionsvorgänge an dem rudimentären Organ, die zur vollständigen Obliteration desselben führen, in jedem Alter vorkommen können, aber im höheren Alter bedeutend häufiger sind.

Er fand den Wurmfortsatz obliterirt im

1.—10.	Lebensjahre in	4	pCt.
10.—20.	„	11	„
20.—30.	„	17	„
30.—40.	„	25	„
40.—50.	„	27	„
50.—60.	„	36	„
60.—70.	„	53	„
70.—80.	„	58	„

Das weibliche Geschlecht soll weniger häufig an Appendicitis erkranken, als das männliche, was unschwer durch die bessere Ernährung des Organs, das beim Weibe ausser der Arteria ileo-coecalis meist noch eine Arterie im Ligamentum ovarico-appendiculare bezieht, zu erklären wäre.

Matterstock[2]) fand, dass von 1030 Fällen (Erwachsene)

Männer 733 = 71,2 pCt.
Weiber 297 = 28,8 „

und von 72 Fällen (Kinder)

männliche 51 = 70,8 pCt.
weibliche 21 = 29,2 „

erkrankten.

Andere, wie Einhorn[3]), wollen allerdings eine grössere Disposition beim männlichen Geschlecht nicht anerkennen.

Eine erschöpfende und übersichtliche Eintheilung der verschiedenen Erkrankungsformen des Appendix ist schwierig. Diese Schwierigkeit liegt darin begründet, dass es abgeschlossene Erkrankungsformen nicht giebt, dass vielmehr die Veränderungen des

1) l. c.

2) Matterstock, Perityphlitis. Gerhardts Handbuch der Kinderkrankheiten. IV. Bd. II. Abth. 1880.

3) Einhorn, Ueber Perforation des Proc. vermif. und des Coecums. Inaug.-Diss. München 1891.

Appendix in einander übergehen. Es kann aber auch von einem etwa verschiedene Stadien zeigenden, einheitlich ablaufenden Krankheitsvorgang nicht die Rede sein, denn die pathologischen Vorgänge können im bunten Wechsel, bald in dieser, bald in jener Erkrankungsform ihren Abschluss finden. In jeder Form können sie gewichtige Symptome machen, welche an den diagnostischen Scharfblick und die Erfahrung des Arztes grosse Anforderungen stellen. Jede Eintheilung, welche in ein starres Schema einzuzwängen versucht, ist deshalb nicht durchführbar. Meines Erachtens kann nur eine Uebersicht der Erkrankungen des Appendix und seiner Folgen zweckentsprechend sein, welche den Beobachtungen und dem Handeln des Arztes am Krankenbett Rechnung trägt.

Sonnenburg macht 5 Hauptgruppen der Appendicitis:

I. Die Appendicitis simplex, unter welcher er sämmtliche acute und chronische Veränderungen des Wurmfortsatzes selbst versteht.

II. Die Appendicitis perforativa, bei welcher durch den Entzündungsprocess eine Durchlöcherung der Wand mit Exsudatbildung in der Umgebung eintritt.

III. Die Appendicitis gangraenosa mit und ohne Perforation und mit circumscripter oder diffuser septischer Peritonitis.

IV. Die Appendicitis tuberculosa.

V. Die Appendicitis actino-mycotica.

Unter I. und II. bringt er die Complicationen, die bei jenen krankhaften Vorgängen vorkommen können, wie Lymphangitis, Venenthrombosen, Lungen- und Pleuraaffektionen, Leberabscesse, progrediente Peritonitis u. s. w.

Es fragt sich nun: Verrathen sich diese verschiedenen Formen der Appendicitis durch bestimmte Symptome? Ist der Arzt im Stande, jene am Krankenbett genau auseinander zu halten, so dass er aus ihren verschiedenen Symptomen eine pathologisch-anatomische Diagnose stellen kann? Das möchte ich für alle Fälle nicht gelten lassen.

Der Arzt wird am Krankenbett vor Allem geleitet von der Erwägung: Welche Symptome schliessen eine Gefahr für den Patienten aus und berechtigen zu der Annahme, dass sich der krankhafte Process zurückbildet? und weiter: Aus welchen Symptomen ist auf eine Gefahr im weiteren Verlauf oder auf eine augenblickliche Gefahr zu schliessen? Diese Erwägung bestimmt seine therapeutischen Maassnahmen. Bei dieser Ueberlegung sind aber zunächst drei Fragen von einschneidender Wichtigkeit:

I. Ist der Krankheitsprocess, der sich am Darm der Regio ileo-coecalis abspielt, noch auf den Appendix beschränkt? Handelt es sich um eine Appendicitis? Oder:

II. Ist bereits die Umgebung des Appendix und des Coecums in die Erkrankung hineinbezogen? Handelt es sich um ein begrenztes Exsudat?

III. Liegt hier ein Krankheitsprocess vor, der von vornherein über die nächste Umgebung der Ileocoecalgegend hinausgegangen ist oder im weiteren Verlaufe dieselbe zu überschreiten droht?

Im ersten Falle erwächst dem Arzte die Aufgabe, Schlimmes zu verhüten, er soll die Appendicitis heilen, damit sie nicht die ihm bekannten eventuellen bösen Folgen zeitigt; erkennt er, dass sie durch interne Behandlung nicht zur Heilung geführt werden kann, dass später zu beschreibende irreparable Veränderungen, welche unerträgliche Beschwerden machen oder über kurz oder lang gefährliche Krankheitsvorgänge zeitigen können, an dem Organ vorliegen, so soll er es entfernen oder entfernen lassen. Im zweiten und dritten Falle tritt das Interesse für die Appendicitis selbst oft in den Hintergrund, sie spielt bei ausgebildetem Exsudat für den behandelnden Arzt nur noch die Rolle des ursächlichen Momentes. Die Gefahr liegt hier in ihren Folgen, die zu beseitigen sind. Ob beispielsweise ein eiteriges Exsudat in der Umgebung des Coecums einer nicht perforativen Appendicitis oder einer Appendicitis perforativa seine Entstehung verdankt, das ist ziemlich gleichgültig, es muss, wenn auf Grund der Erscheinungen, die das Exsudat macht, die Ausheilung desselben auf einem anderen Wege nicht anzunehmen ist, hier operirt werden, und der vorsichtige Arzt entfernt, wenn eben möglich, bei dieser Operation sofort den Missethäter, sei er perforirt oder nicht.

Ich möchte die Bezeichnung Appendicitis simplex vermeiden. Mit dieser Bezeichnung soll ja gesagt sein, dass der Entzündungsprocess auf den Appendix beschränkt ist; sobald Folgeerscheinungen auftreten, die sich ausserhalb des Organs abspielen, spricht Sonnenburg von einer Appendicitis simplex mit Complicationen. Nach meinem Dafürhalten treten diese Complicationen aber, wenn sie sich durch Symptome verrathen, immer in den Vordergrund

des Interesses für den behandelnden Arzt, so dass es mir zweckmässig erscheint, diese sogenannten Complicationen als Erkrankung für sich zu betrachten und dabei in eine Erörterung einzutreten über die Frage, welcher Form von einer Appendicitis sie ihre Entstehung verdanken.

Der Ausdruck „simplex" heisst einfach. Er involvirt unwillkürlich für den Arzt eine Anschauung über den krankhaften Vorgang, die etwas Beruhigendes bezüglich der Auffassung des Krankheitsbildes und seiner Prognose hat. Diese Auffassung einer sogenannten „Appendicitis simplex" darf aber nicht aufkommen. Der Krankheitsvorgang, der sich nur am Appendix abspielt, kann unter Umständen ein ausserordentlich ernster und bedenklicher sein. Zum Beispiel: eine „Appendicitis simplex" mit Eiteransammlung in dem Lumen des Processus ist eine sehr ernste Erkrankung, die — falls sie zu diagnosticiren ist — zum operativen Eingriff die Indication giebt. Wird man dieser Indication gerecht, so wird manche tödtliche Erkrankung vermieden werden können.

Die Hauptfragen, die für das Handeln des Arztes entscheidend sind, bleiben deshalb immer: Liegt nur Appendicitis vor und von welcher Bedeutung ist sie, oder handelt es sich um ausserhalb des Appendix sich abspielende Processe und sind diese auf die nächste Umgebung beschränkt, oder endlich, sind Propagationen des Processes vorhanden?

Um diese rein klinischen Fragen mit der pathologisch-anatomischen Auffassung in Einklang zu bringen, möchte ich die pathologische Anatomie der Appendicitis und ihrer Folgen nach folgenden Gesichtspunkten erörtern:

I. Die am Appendix **selbst** sich abspielenden pathologischen Vorgänge.
   1. Die Appendicitis catarrhalis acuta.
   2. Die Appendicitis chronica (die Appendicitis granulosa haemorrhagica).
   3. Die Appendicitis ulcerosa.
   4. Die Appendicitis purulenta.
   5. Die Appendicitis gangraenosa.
   6. Die Appendicitis perforativa.

Ia. Die Typhlitis.

II. Die begrenzten peri- und paratyphlitischen Entzündungsvorgänge in der Regio ileo-coecalis als Folgeerscheinung einer Appendicitis.
   a) Die reactiven Entzündungsvorgänge des den Appendix umgebenden Peritoneums (Perityphlitis toxica).
   b) Die infectiösen Entzündungsvorgänge des den Appendix umgebenden Peritoneums (Perityphlitis infectiosa).
      1. Die Perityphlitis sicca.
      2. Die Perityphlitis sero-fibrinosa.
      3. Die Perityphlitis purulenta.
      4. Die Perityphlitis septica.
   c) Die Paratyphlitis.

III. Die diffusen und metastatischen Entzündungsvorgänge als Folgeerscheinung einer Appendicitis.
   1. Multiple Abscesse. — Diffuse eiterige Peritonitis.
   2. Fibrinös eiterige Peritonitis.
   3. Diffuse septische Peritonitis.
   4. Intraperitonealer subphrenischer Abscess. — Wanderung des Eiters in die linke Fossa iliaca.
   5. Perirenaler Abscess. Extraperitonealer subphrenischer Abscess. — Eiterige Pleuritis.
   6. Diffuse extraperitoneale Ausbreitung des Exsudats.
   7. Venenthrombosen mit Leber-, Lungenabscessen.
   8. Lymphangitis mit Verschleppung septischen Materials. — Septichämie.

I. Die am Appendix selbst sich abspielenden pathologischen Vorgänge.

Wir haben schon darauf hingewiesen, wie der Appendix durch seine Form und seinen anatomischen Bau zu Entzündungsvorgängen disponirt ist. Das im Verhältniss zum Lumen des Organs grosse Areal der Schleimhaut mit ihrem adenoiden Bau und ihrer reichlichen Follikelbildung neigt bei jeder entzündlichen Reizung zu unverhältnissmässig starken Schwellungen. Hierzu kommt die in einzelnen Fällen höchst mangelhafte Blutversorgung des Organs, weiter ist sehr oft ein kurzes und straffes Mesenterium vorhanden, so dass der Wurmfortsatz bei Schwellung und Verdickung seiner

Wandungen oft eine Abknickung erfährt, welche eine Ansammlung von entzündungserregendem Material und Entzündungsproducten nicht zu Stande kommen lässt; endlich wird das bündelförmige Gebilde in für seine Integrität verhängnissvolle Abhängigkeit von Lageveränderungen und Grössenwechsel benachbarter und entfernt liegender Bauchhöhlenorgane gebracht. Zum Beispiel: die vergrösserte, den Rippenbogen überragende Leber drängt den aufsteigenden Dickdarm und mit ihm das Coecum nach unten, so dass das letztere fest gegen die äussere Hälfte des Poupart'schen Bandes angedrängt ist, während der Wurmfortsatz eine Knickung in seinem Verlaufe erfährt; der gravide Uterus drängt das nebensächliche Organ nach oben und zur Seite u. s. w. Bedenken wir nun noch, wie oft das bändelförmige Gebilde nach leichten entzündlichen Attaquen mit der Umgebung in narbige Verwachsung tritt und dadurch abgeknickt, verlagert und mangelhaft erwähnt wird, dann concurriren zur Genüge zahlreiche Momente zu einer Ausbildung einer entzündlichen Disposition. Vermöge dieser seiner exponirten Beschaffenheit wird das Organ im concreten Falle der Einwirkung von Entzündungserregern des Darminhalts ausgesetzt sein, welche im Darm gar nicht zur Entfaltung ihrer entzündlichen Wirkung kommen.

Die erste Reaction des Appendix auf einen entzündlichen Reiz ist die katarrhalische Schwellung der Schleimhaut, bestehend in Hyperämie, circumscripten Blutergüssen, seröser Durchtränkung ihres Gewebes, besonders der Follikel und vermehrter Schleimabsonderung auf die Oberfläche.

Falls die durch die Ernährung bedingte Wehrkraft des Organs nicht in einem zu ungünstigen Missverhältnisse steht zu der Virulenz des Entzündungserregers, so wird dieser acute Katarrh sich zurückentwickeln und einer Restitutio ad integrum Platz machen können. So wird ein Organ mehrere solche acute katarrhalische Anfälle ertragen können, ohne Schaden zu nehmen an seiner Integrität.

Sehr oft bleiben aber nach solchen acuten Entzündungsformen, sei es gleich nach der ersten, oder nach wiederholten Attaquen Veränderungen zurück, die im späteren Verlaufe unter der Einwirkung weiterer, intercurrent eintretender Schädlichkeiten zu chro-

nischen pathologischen Zuständen führen müssen. Es bildet sich eine chronische Appendicitis aus.

Die Entstehung dieser chronischen Appendicitis ist aber nicht nothwendig an vorhergehende acute Attaquen gebunden, sie kann von vornherein als chronisch verlaufender Process auftreten.

Sie bringt im Wesentlichen eine Verdickung der Schleimhaut und weiterhin sämmtlicher die Wand des Appendix zusammensetzender Schichten hervor.

In diesem letzteren Falle ist schon makroskopisch an dem Organ festzustellen, dass Verdickungen und Vergrösserungen seiner Gewebsschichten stattgefunden haben. Der Wurmfortsatz ist meistens aussen etwas geröthet, er ist in seiner Circumferenz kreisrund, das ganze Organ ist verdickt bis zum Umfange eines kleinen Fingers. Rollt man es zwischen den Fingerkuppen, so fällt sofort die Starrheit der Wände auf, sie können nicht, wie bei jedem normalen schlauchförmigen, weichwandigen Gebilde, flach gegeneinander gedrückt und gegeneinander gerieben werden, sondern sie bilden ein starres, mehr oder weniger nachgiebiges Rohr. Dieses folgt nicht willig, wie der normale Appendix, jeder äusseren Beeinflussung seiner Lage, soweit es die Länge des Mesenteriums zugiebt, sondern es nimmt, — je nach dem Grade seiner Starrheit — eine mehr oder weniger ausgesprochene selbstständige Lage ein. Ein solcher, chronisch verdickter Appendix kann so starr werden, dass er wie ein „erigirter Penis“ in die Bauchhöhle hineinragt und die Fessel des in solchen Fällen auch meistens verdickten Mesenteriums straff anspannt. Ein solches erigirtes starres Gebilde, das kaum noch Aehnlichkeit mit der charakteristischen Form eines normalen Appendix hat, stellt die Figur 1 dar. Dieser chronisch entzündete, verdickte, unförmliche Appendix war als harter, fingerförmiger Körper deutlich durch die Bauchdecken zu palpiren, und es war leicht, ihn unter den Fingerkuppen „rollen“ zu lassen.

Selten steigert sich aber die chronische Verdickung zu einer solchen ausgeprägten Starrheit des Organs, meistens handelt es sich nur um eine mehr oder minder beschränkte Beweglichkeit und eine eigenthümliche äussere Formbildung desselben. Da nämlich die Starrheit und die Verdickung der Wände an verschiedenen Stellen des Gebildes verschieden ausgeprägt sind, so wechseln harte,

buckelförmig sich krümmende mit weniger harten und gerade verlaufenden Stellen ab. Die buckelförmige Krümmung einzelner Partieen kommt dadurch zu Stande, dass durch die Infiltration der Wandungen dieser Partieen diese nicht allein verdickt, sondern auch in ihrer Längsrichtung ausgedehnt werden, das zugehörige Mesenteriolum dementsprechend aber nicht an Ausdehnung zunimmt. Der Processus muss desshalb an der auch nach der Längendimension vergrösserten Stelle eine Krümmung beschreiben, deren Concavität an dem Mesenteriumansatz liegt. So kommt oft die Form einer sich krümmenden Raupe heraus.

Es ist wichtig, sich über diese eigenthümlichen Formverhältnisse des Organs klar zu werden, da sie recht oft die Möglichkeit einer Diagnose durch Palpation bedingen.

Schneidet man einen chronisch verdickten Appendix der Länge nach auf (s. Figur 2), so quillt die verdickte, gewulstete Schleimhaut über die Schnittfläche hervor, als wenn sie in dem Lumen des unversehrten Gebildes eingepfercht gewesen wäre. Nicht selten hat sie ein glasiges, sulziges, durch starke Schwellung der Follikel höckeriges Aussehen, ist sehr hyperämisch und mit einzelnen Blutpunkten oder grösseren Petechien durchsetzt; bei genauerer Loupenbetrachtung ist deutlich zu sehen, wie diese Blutergüsse sich meistens um die immer vergrösserten Drüsenmündungen gruppiren.

Will man das eigenthümlich höckerige Aussehen der chronisch entzündeten Schleimhaut, sowie die Neigung des entzündlichen Processes zu Blutergüssen ins Gewebe durch die Benennung zum Ausdruck bringen, so kann man mit Riedel[1]) von einer Appendicitis chronica granulosa hämorrhagica sprechen.

Im mikroskopischen Bilde sieht man (s. Figur 3), wie in den einzelnen Schichten der Wand des Processus eine auffallende Kernvermehrung stattgefunden hat, welche sich besonders in der Schleimhaut, und zwar hier in den Follikeln und der Umgebung der Drüsen zeigt, aber sich durch alle Schichten der Wand erstreckt. Im Anschluss an diese Kernvermehrung bildet sich bindegewebige Induration und Schwielenbildung aus, welche die oben geschilderten höchsten Grade der Starrheit des Organs bedingt.

1) Riedel, Ueber die sogenannte Frühoperation bei Appendicitis purulenta resp. gangraenosa. Berl. klin. Wochenschrift. 1899. No. 33.

In den leichten Fällen einer chronischen Appendicitis ist nur die Schleimhaut vornehmlich verdickt und infiltrirt, so dass die Starrheit des Gebildes weniger ausgesprochen ist.

Der Inhalt eines derartig chronisch entzündeten Appendix wird meist nur von geringen Mengen Schleim oder schleimig-eiteriger, nicht selten übelriechender Masse gebildet.

Die Appendicitis ulcerosa. Wie uns das mikroskopische Bild einer chronisch entzündeten Schleimhaut zeigt, kommt die Verdickung derselben zu Stande durch eine sehr reichliche kleinzellige Infiltration und Wucherung ihrer bindegewebigen Elemente. Ihr Gewebe ist serös durchtränkt, aufgelockert und zeigt Blutergüsse. Dass eine solche Membran in ihrer Widerstandskraft gegenüber weiteren Schädigungen eingebüsst hat, liegt auf der Hand. Weitere Schädigungen kann sie aber zur Genüge erfahren.

Der chronisch entzündete Appendix hat vor Allem eine Fähigkeit, wenigstens zum grossen Theile, eingebüsst, nämlich die Fähigkeit, auf den Reiz der in sein Lumen eindringenden fremden Bestandtheile peristaltische Bewegungen, welche die Entfernung jener Bestandtheile zum Zweck haben, mit Erfolg auszuführen. Die starre, infiltrirte Muskulatur wird nur mangelhaft arbeiten, aber selbst wenn sie sich noch nicht an dem chronischen Infiltrationsvorgang betheiligt hat und noch functionsfähig geblieben ist, so wird ihre peristaltische Anstrengung nicht im Stande sein, von der gewulsteten, unebenen, ihrer normalen Glätte entbehrenden Schleimhaut eine etwa eingedrungene Materia peccans genügend zu entfernen. Hierzu kommt nun des Weiteren, dass in einen starren Wurmfortsatz, dessen Lumen, eben durch seine rohrförmige Gestalt, immer offen liegt, viel leichter fremder Inhalt aus dem Darm hineingeräth, als in einen normalen Appendix, dessen weiche Wände sich berühren und ein eigentliches Lumen im leeren Zustande nicht aufkommen lassen.

So concurriren zwei Momente mit einander, welche einen chronisch entzündeten Wurmfortsatz der Gefahr einer weiteren Schädigung besonders aussetzen: die geschicktere Aufnahme von fremdem Materiale aus dem Coecum und die mehr oder minder ausgesprochene Unfähigkeit, sich dieses Materials wieder zu entledigen. Hat aber dieses fremde Material einmal eine Entzündung im Innern des Appendix bewirkt, so schwillt die Schleimhaut von

Neuem an und verlegt die Passage zum Blinddarm. Das Entzündungsmaterial bleibt im Appendix zurück und setzt in demselben seine schädigende Wirkung fort.

Der chronisch entzündete Appendix bildet desshalb leicht einen Schlupfwinkel von aus dem Darm stammenden Kothpartikeln mit ihrem eventuell toxisch wirkenden infectiösen und fäulnisserregenden Materiale.

So können sich Ansiedelungsnester bilden, in welchen Entzündungserreger im Verein mit Saprophyten eine völlige Nekrose einzelner Schleimhautpartien erzielen, wir haben dann eine Appendicitis ulcerosa. Bei derselben finden wir unregelmässige Geschwürsflächen mit schlaffen Rändern und einem meist mit nekrotischem Detritus bedeckten, oft schmierigen Grund. Der geschwürige Process kann auf die Schleimhaut beschränkt bleiben, er kann aber auch, wie wir später zu berücksichtigen haben werden, auf die übrigen Wandschichten übergehen und bis zum Peritonealüberzug vordringen.

Die Appendicitis purulenta. Wir haben schon oben erwähnt, dass in einem chronisch entzündeten Appendix oft nur Schleim oder schleimig-eiteriger Inhalt vorhanden ist. Es handelt sich eben in diesem Falle, wie bei dem Zustandekommen einer chronischen Appendicitis überhaupt, um die länger dauernde oder schubweise eintretende Einwirkung nicht hochgradig virulenter Entzündungserreger. Auf einen stärkeren Entzündungsreiz kann die Schleimhaut aber auch mit der Abscheidung reiner Eitermassen antworten, welche nicht selten durch Beimengung putriden Materials einen mehr jauchigen Charakter annehmen. Diese Eiterabsonderung kann sich stürmisch und rasch bei einer acuten Attaque vollziehen, sie kann aber auch selbstverständlich in einem chronisch entzündeten Organ Platz greifen und sich allmälig entwickeln.

So lange der Appendix im Stande ist, die in seinem Lumen angesammelten Eitermassen in den Darm zurückzubefördern, wird es zu grösseren Ansammlungen eiterigen Inhalts nicht kommen, ja es ist anzunehmen, dass eine Eiterung in einem acut entzündeten oder chronisch veränderten, aber noch mit normaler Muskelkraft ausgestatteten Organ wieder rückgängig werden kann eben dadurch, dass der flüssige, leicht bewegliche Eiter in den Darm befördert, und auf diese Weise das erkrankte Organ zur Genüge

drainirt wird, bis die Eiterung versiegt, und allmälig die Restitutio ad integrum oder, falls Geschwürsbildung vorhanden war, eine Verwachsung der Wände und eine Verödung des Organs eintritt. Ungünstiger und eventuell verhängnissvoll gestalten sich die Verhältnisse, wenn der im Appendix gebildete Eiter nicht zum Darm gelangt. Er kann durch Verschwellungen und Verwachsungen der Wände, durch Abknickung des Organs, durch einen das Lumen desselben verstopfenden Kothstein vollständig vom Darm abgeschlossen werden. Dauert die eiterbildende Ursache in einem solchen Falle fort, und geben die eiterig infiltrirten Wände dem Secretdruck nach, so kann sich ein Eitersack bilden mit prall gespannten, oft geschwürig veränderten Wänden, ein für seinen Träger ausserordentlich gefährliches Gebilde, das von Bossard nicht ohne Grund mit einer Bombe verglichen worden ist. Sonnenburg berichtet in seiner ausgezeichneten Monographie über einen derartigen Eitersack, den er mit Erfolg operirte. Der Appendix war von der Grösse eines Hühnereies, er war fast gar nicht durch etwaige Verwachsungen von der Peritonealhöhle abgesperrt und konnte leicht aus der Bauchhöhle gewälzt werden. Der Inhalt wurde gebildet von kothigem Eiter. Die eiterig infiltrirte Wand des Präparats zeigte eine Dicke von ca. 5 mm, die Schleimhaut war an einer Stelle durch ein tiefes, unregelmässiges Geschwür zerstört, welches bei der Berührung des Tumors zu einer Perforation der Wandung führte.

Derartige Säcke, welche durch einen Verschluss des Lumens des Appendix zu Stande kommen, sind nun nicht immer eiterhaltig. Wird der Inhalt des Appendix vom Darm abgesperrt zu einer Zeit, in welcher er nicht eiterig war, in welcher im Appendix ein Infectionsvorgang Platz gegriffen hatte, der nur schleimiges Secret producirte, so können die Wände auch durch dieses letztere aufgetrieben werden. Durch die Ausdehnung derselben verliert die Schleimhaut allmälig ihren Charakter als schleimabsondernde Membran, der Inhalt wird in Folge dessen immermehr serös, wässerig, so dass eine wirkliche Retentionscyste mit wässerigem Inhalt resultiren kann. P. Guttmann[1]) hat ein derartiges Gebilde im Verein für innere Medicin demonstrirt, das er als Nebenbefund bei der

1) Deutsche med. Wochenschrift. 1891. S. 260.

Section einer 70jährigen weiblichen Leiche gewonnen hatte. Dieser Hydrops des Processus vermiformis bildete einen Sack von 14 cm Länge und einen Umfang von 21 cm.

Wenn der Verschluss des Wurmfortsatzes nahe am Blinddarm liegt, dann liegen diese Tumoren dem Darm direct an, während sie bei dem Sitze des Verschlusses in einiger Entfernung von dem Blinddarm an einem Stiele hangend erscheinen, der von dem Processus selbst gebildet wird, und dessen Länge um so grösser ist, je weiter die Verschlusstelle vom Coecum entfernt liegt.

Bevor wir in unseren Betrachtungen der Veränderungen, welche sich am Wurmfortsatz selbst abspielen, weitergehen, müssen wir mit kurzen Worten die Fremdkörper und Kothsteine erwähnen, welche im Appendix bekanntlich sowohl bei Operationen, als auch als zufälliger Nebenbefund bei Autopsieen post mortem gefunden werden.

Wir wollen uns drei Fragen beantworten:

I. Woraus bestehen diese Fremdkörper und Kothsteine?

II. Wie gelangen sie in den Appendix?

III. Welche Rolle spielen sie bei der Entstehung der Appendicitis?

Wir müssen unterscheiden zwischen Fremdkörpern im engeren Sinne und Enterolithen. Die ersteren sind per os als solche in dem Darmkanal gelangt und von dort in den Appendix gewandert, die letzteren sind innerhalb des Verdauungstractus aus Koth gebildete mehr oder weniger harte Körper.

Die eigentlichen Fremdkörper sind sowohl im makroskopisch unveränderten Appendix zufällig, als auch bei Operationen im erkrankten Organ gefunden worden.

Sie sind selbstverständlich von der mannigfachsten Herkunft. Kleine Perlen, Haare, Borsten, Obstkerne, Gräten, Nadeln sind in der Litteratur verzeichnet, ja selbst ein Ascaris wurde von Langenbuch[1]) und ein Convolut von 10 Stück Trichocephalus dispar von Krausold[2]) im intakten Wurmfortsatz gefunden. Diese eigentlichen Fremdkörper sind im Verhältniss zu den Kothsteinen selten. Nach Matterstock[3]) kommt ein Fremdkörper auf 7 Kothsteine. Renvers[4]) stellte 459 Autopsieen von Perityphlitis aus der Litteratur zusammen und fand 179 Kothsteine und 16 Fremdkörper erwähnt. Langheld[5]) fand unter 112 Leichenbefunden an Perityphlitis Verstorbener der Charité in 24 Fällen Kothsteine, in 4 Fällen Fremdkörper.

Die Kothsteine entstehen aus Eindickungen des Kothes. Meist bildet ein Kothklümpchen, bestehend aus Pflanzenresten oder Holzfasern, das Centrum,

1) Verhandlungen der freien Vereinigung der Chirurgen Berlin. 1894.
2) Ueber die Krankh. des Proc. vermif. Volkm. Sammlg. No. 191. 81.
3) l. c.
4) Deutsche med. Wochenschrift. 1891. S. 177.
5) Dissertation.

um welches sich erdige Salze in concentrischen Schichten herumlagern. Wir haben also einen Kern, der eingehüllt ist von Schichten phosphorsauren Kalks, phosphorsaurer Ammoniak-Magnesia, kohlensauren und schwefelsauren Kalks, die äusseren Lagen bestehen, wie Ribbert nachgewiesen hat, meistens aus eingedicktem Schleim mit Eiterzellen. Ribbert gelang es, in Schnitten durch im Wurmfortsatz gehärtete Kothsteine mittelst der Weigert'schen Fibrinfärbung nachzuweisen, dass der die äusseren Kothsteinschichten bildende Schleim in continuirlichem Zusammenhang mit dem die Drüsenschläuche der Schleimhaut ausfüllenden steht. Nicht selten wird der innere Kern eines Kothsteins gebildet von einem eigentlichen Fremdkörper, um welchen sich die kothigen Bestandtheile herumlagern. Sonnenburg fand zwei Mal Haare im Innern eines solchen Steins.

Wie gelangen nun die Fremdkörper und Kothsteine in den Appendix?

Die ersteren müssen selbstverständlich vom Coecum aus in das Lumen des Wurmfortsatzes hineingepresst werden. Sie werden um so eher dieses Lumen passiren, je geeigneter dasselbe zur Aufnahme des Fremdkörpers ist. Wie wir schon oben angedeutet haben, liegen die Wände eines weichen, leeren, normalen Appendix aneinder, so dass in diesem Zustande von einem eigentlichen Lumen nicht die Rede sein kann. Sobald aber durch Hyperaemie, Infiltration der Wandung, kurz durch chronisch entzündliche Vorgänge das Gebilde eine gewisse Starrheit erlangt, so ist es in diesem Zustande geeigneter zur Aufnahme von Fremdkörpern aus den Darm. Wenngleich ja durch Leichenbefunde nachgewiesen ist, dass auch in einem wenigstens makroskopisch normalen Appendix Fremdkörper vorkommen kömmen, — ich fand noch kürzlich bei einer gerichtlichen Obduktion in der Spitze eines 20 cm langen, makroskopisch normalen Appendix einen Rosinenkern —, so möchte ich doch annehmen, dass in den bei weitem meisten Fällen in bereits erkrankten Appendix Fremdkörper eindringen und dort haften bleiben. Selbst wenn ich gelten lassen will, dass das Passiren eines Fremdkörpers durch das Lumen eines normalen Fortsatzes öfter vorkäme, so kann ich mich doch der Voraussetzung nicht verschliessen, dass jener in den meisten Fällen wieder herausgeschafft wird durch die normale peristaltische Bewegung. Die Gerlach'sche Falte giebt meines Erachtens nicht das Hinderniss ab, das ihr meistens zugeschrieben wird. Beweisen lässt sich allerdings ein derartiger Rücktransport des Fremdkörpers nicht, jedoch weisen die unter der Bezeichnung Colica appendicularis nicht selten auftretenden Anfälle darauf hin, dass der Processus vermiformis wohl im Stande ist, stärkere peristaltische Bewegungen auszuführen.

Gelangt desshalb ein nicht gerade abnorm grosser, ein spitzer oder kantiger Fremdkörper, der sich einspiesst, in den Wurmfortsatz, so wird es diesem meistens gelingen, ihn auf demselben Wege zurückzubefördern, auf dem er gekommen ist.

Anders liegen aber die Verhältnisse bei einem krankhaft veränderten Wurmfortsatz, sei es, dass seine Muskulatur paretisch ist, sei es, dass er mit der Umgebung verwachsen, abgeknickt oder sonstwie verlagert ist, sei es, dass seine Schleimhaut chronisch entzündet oder seine Wandung in toto verdickt

und infiltrirt ist. Ein derart verändertes Gebilde wird nicht oder wird weniger leicht im Stande sein, erfolgreiche peristaltische Bewegungen behufs Rücktransports eines eingedrungenen Fremdkörpers auszuführen. Ein solcher wird desshalb vornehmlich Posto fassen in einem Appendix, der bereits irgendwie krankhaft verändert ist und dessen peristaltische Bewegungen gerade in Folge dieses pathologischen Zustandes ungenügende geworden sind.

Die Kothsteine gelangen wohl niemals fertig gebildet in den Appendix. Die Annahme früherer Forscher (Talamon, Volz u. A.), dass sich ein Kothstein im Coecum bilden und von dort in den Processus einwandern könne, muss auf Grund der neueren Erfahrungen fallen gelassen werden, der Kothstein bildet sich vielmehr im Appendix selbst. Ich bin aber auch der Ansicht, dass er sich niemals in einem gesunden Appendix bildet. Allerdings sind Kothsteine in einem makroskopisch unveränderten Wurmfortsatz des Oefteren von mir selbst und Anderen gefunden worden (s. Ribbert l. c.), aber ich möchte doch zu bedenken geben, ob hier nicht die peristaltische Fähigkeit der Muskulatur zu wünschen übrig liess, so dass zwar anatomisch nichts nachzuweisen war, aber dass es dem Organ an dem normalen Maasse der physiologischen Function seiner Muskulatur fehlte.

Dieselben pathologischen Zustände, welche das Liegenbleiben eines Fremdkörpers im Appendix begünstigen, können zur Bildung eines Kothsteines disponiren. Das pathologische Organ, welches wegen abnormer Schwäche seiner Muskulatur, wegen Verlagerung, Abknickung etc. den eingedrungenen Koth auszutreiben nicht im Stande ist, besonders der chronisch entzündete Appendix mit gewulsteter, verdickter, höckeriger Schleimhaut, mit erweitertem Lumen, mit mangelhafter Muskelkraft begünstigt die Bildung eines Kothsteins. Hier bleibt der Koth liegen, hier dickt er sich ein, kleine Pflanzenreste etc. geben den Kern ab, um welchen sich die übrigen schon erwähnten Bestandtheile ablagern.

Wir dürfen deshalb zusammenfassend sagen:

1. Fremdkörper im engeren Sinne können in einen gesunden Appendix einwandern und dort — wenigstens eine Zeit lang — ohne Störung des normalen Zustandes verharren. Es ist aber anzunehmen, dass sie oft durch die Muskelbewegung des normalen Organs wieder zurückgeschafft werden, wenn nicht unüberwindliche, mechanische, durch die Form des Fremdkörpers bedingte Hindernisse im Wege stehen.

2. Sie können leichter in ein chronisch entzündetes Organ eindringen und sie fassen hier auch eher Posto; das Liegenbleiben findet besonders auch in einem anderswie veränderten, z. B. in einem abgeknickten, verwachsenen, atrophischen Appendix statt.

3. Kothsteine bilden sich nur im Appendix, und zwar nur in einem mit mangelhafter peristaltischer Bewegungsfähigkeit ausgerüsteten oder entzündlich kranken Organ, das nicht fähig ist, den eingedrungenen flüssigen Koth wieder zurückzubefördern. Eine besonders geeignete Bildungsstätte für Kothsteine bildet der chronisch entzündete Appendix bei Appendicitis granulosa.

Welche aetiologische Rolle spielen nun die Fremdkörper und Koth-

steine? Es ist eine Wahrheit, an der nicht zu rütteln ist, dass alle pathologischen Zustände des Appendix, vom leichtesten bis zum schwersten, beobachtet werden auch ohne Anwesenheit eines Fremdkörpers oder Kothsteins. Eine „Conditio sine qua non" sind sie also nicht bei der Entwickelung einer Appendicitis. Unsere Fragestellung muss desshalb lauten: Können sie unter gewissen Umständen den Anstoss zu einer Appendicitis geben und können sie bei einer bereits bestehenden Erkrankung ein die weitere Fortentwickelung derselben im ungünstigen Sinne förderndes Moment bilden?

Dass ein in einem normalen Appendix liegender Fremdkörper auf die Dauer und unter Umständen auch beim ersten Eindringen, besonders bei ungünstiger Beschaffenheit, bei harten Kanten und Ecken etc., eine mechanische Beizung der Schleimhaut, eine Hyperaemie und vielleicht auch eine epitheliale Usur derselben bedingen kann, ist wohl erklärlich, und dass eine derart gereizte und mechanisch geschädigte Schleimhaut einen günstigen Ansiedelungsort für Entzündungserreger bildet, muss auf Grund unserer Anschauungen von der Entzündungslehre einleuchten. In diesem Sinne kann in der That der Fremdkörper den ersten Anstoss für eine lange Leidenskette oder gar für ein sich acut und verhängnissvoll abwickelndes Krankheitsbild abgeben.

Auch ein Kothstein wird unter Umständen, wenn es sich in einem seine normale peristaltische Bewegungsfähigkeit entbehrenden, aber noch nicht entzündlich veränderten Processus bildet, den ersten Anstoss zu einer Appendicitis und ihren Folgen gehen können; da er aber meist in einem bereits entzündeten Organ entsteht, so wird ihm die Rolle der Causa proxima nur selten zufallen.

Sonnenburg macht mit Recht darauf aufmerksam, dass eine schichtweise sich vollziehende Bildung eines abgerundeten Kothsteines, — sei es dass sich diese Schichten um einen Kothbröckel lagern, sei es dass ein Fremdkörper das Centrum bildet —, nur in einem Wurmfortsatz stattfinden könne, dessen Lumen auch Platz biete für eine derartige Bildung. Ein fest um einen Kothbröckel oder Fremdkörper sich zusammenschnürender Wurmfortsatz lässt eine solche Bildung nicht zu. Hat aber ein Kothstein, der sich in dem erweiterten Lumen eines paretischen oder chronisch entzündeten Wurmfortsatzes gebildet hat, eine gewisse Grösse erreicht, so wird er doch schliesslich in eine innige Berührung mit der Schleimhaut des Appendix kommen.

Er wird hier das Gewebe durch Reibung und Quetschung schädigen und so entweder zur ersten Entstehung eines Entzündungsprocesses oder zum weiteren Fortschreiten eines schon bestehenden Entzündungsvorganges beitragen können.

Die Rolle, die man früher den Fremdkörpern und Kothsteinen zuschrieb, dass sie immer den ersten Anstoss zu einer Entzündung des Appendix geben sollten, spielen diese sicher nicht. In den bei weitem meisten Fällen dringen sie in ein bereits entzündlich verändertes Organ ein und bleiben in demselben haften, beziehungsweise bilden sich in einem solchem Organ: sie können dann allerdings durch mechanische Schädigung bei der Verschlimmerung des Entzündungsprocesses eine Bedeutung haben.

Die Appendicitis gangraenosa. Unter Appendicitis gangraenosa versteht man einen am Wurmfortsatz sich abspielenden Entzündungsvorgang, der den vollständigen Tod des befallenen Gewebes zur Folge hat. Da in einem bis zum Grade des Gewebstodes entzündeten Appendix immer Fäulnisserreger und putride Substanzen zur Genüge vorhanden sind, so kann von einer Nekrose, einem einfachen Absterben der Gewebstheile, nicht die Rede sein, es bildet sich vielmehr immer eine putride Gangrän, d. h. ein Fäulnissprocess an der aus der Theilnahme am Lebensprocess ausgeschalteten Gewebspartie aus. Die abgestorbenen, gangränösen Gewebstheile sind missfarbig, grünlich bis schwarz verfärbt und werden bald als unbrauchbares, todtes Material aus dem Gewebsverband ausgestossen.

Die Gangrän kann einzelne Schichten der Wand befallen, z. B. nur die Schleimhaut, sie kann aber auch die Wand in toto durchsetzen, und sie kann wieder einzelne kleine umschriebene Partieen des Organs zerstören, sich aber auch über grössere Abschnitte desselben erstrecken, sogar in seltenen Fällen das ganze Gebilde zum putrescenten Absterben bringen. Sonnenburg erklärt die Gangrän der Schleimhaut allein als etwas ganz gewöhnliches bei acuten Entzündungen.

Die umschriebene Gangrän der ganzen Wanddicke hat meistens ihren Sitz im unteren Drittel (an der Spitze) des Appendix, seltener in der Gegend der Mitte oder an der coecalen Ansatzstelle. Pentzoldt[1]) fand in einer Zusammenstellung von 44 Fällen, dass in 25 Fällen, also öfter, als in der Hälfte der Fälle, die Gangrän am unteren Drittel resp. der Spitze, in 6 im mittleren, in 8 im oberen (coecalen) Drittel sass; in 5 Fällen war der ganze Wurmfortsatz brandig.

Wie haben wir uns nun das Zustandekommen eines derartigen verhängnissvollen Vorganges zu erklären? Jeder Entzündungsprocess resultirt in seiner Heftigkeit und seinen Folgen aus dem relativen Verhältniss des Entzündungserregers mit seiner Virulenz zu der Lebensfähigkeit der Gewebe mit ihrer Abwehrkraft. Je grösser das Missverhältniss dieser beiden Factoren zu Ungunsten

1) Handbuch der Therapie innerer Krankheiten von Pentzoldt und Stintzing. Bd. IV. pag. 663.

der letzteren ist, desto verhängnissvoller muss der Entzündungsvorgang für die Fortdauer der normalen physiologischen Function der Gewebe werden. Aus unseren anatomischen Betrachtungen wissen wir nun aber schon, wie wenig vollkommen die Ernährungsverhältnisse unseres Rudiments sind, und da kann es uns nicht wundern, wenn einmal bei der Ansiedelung besonders virulenter Entzündungserreger eine derartige Ohnmacht der Gewebe eintritt, die mit der Fortdauer ihrer physiologischen Bestimmung sich nicht mehr verträgt. Die das Gewebe durchsetzenden bösartigen Infectionserreger bewirken durch ihre Toxalbumine Gerinnungen in den ernährenden Gefässen, bringen eine Durchtränkung mit „malignem“ toxischem Oedem zu Stande; unter diesem Einfluss der Unterbrechung der Ernährung und der Giftwirkung erliegt die Zelle und bietet den in Legion lauernden Saprophyten einen erfolgreichen Angriffspunkt. Putride Gangrän ist das Resultat.

Welche grosse Rolle bei diesem ganzen Vorgang die mangelhafte Versorgung des Organs mit Nährmaterial spielt, geht daraus hervor, dass der Sitz der Gangrän in einer grösseren Anzahl, als die Hälfte, an der Spitze des Processus ist, welche, wie wir wissen, besonders stiefmütterlich bezüglich der Ernährung bedacht ist.

Es ist ohne weiteres verständlich, dass die Gangrän vornehmlich einen Appendix befallen wird, welcher, ausser dass er schon an und für sich mangelhaft mit Nährmaterial versorgt ist, noch durch vorhergehende entzündliche Processe, durch chronische Infiltration seiner Wandung, durch Abknickungen und Verwachsungen mit seiner Umgebung, durch Kothsteine mit ihrer Druckwirkung etc. in seiner Widerstandskraft geschwächt ist.

Es kommen aber auch unzweifelhaft gangränöse Appendicitiden an einem Organ vor, das bis dahin entzündlichen Attaquen noch nicht ausgesetzt war, jedenfalls Entzündungserscheinungen während des Lebens nicht verrieth. Aus heiterem Himmel, ganz acut kann das Verhängniss hineinbrechen.

So habe ich eine in 48 Stunden tödtlich verlaufende Peritonitis bei einem achtjährigen Knaben beobachtet, deren Ursache, — da irgend welche prodromale Beschwerden nicht vorhanden waren —, während des Lebens mit Sicherheit nicht festgestellt werden konnte. Bei der Autopsie fand ich einen durch circuläre Gangrän total vom Darm abgetrennten, an seinem Mesenterium frei flottirenden, grünlichschwarzen Appendix, aber nirgendwo Ulcera, nirgendwo Abknickungen, Verwachsungen etc.

Die Appendicitis perforativa. Eine Perforation des Wurmfortsatzes kann zu Stande kommen

1. durch das Platzen der Wandung bei Empyem,
2. durch Usur der Wand bei tiefer Ulceration,
3. durch örtliche oder allgemeine Gangrän des Rudiments.

Von diesen drei Veranlassungen einer Perforation wird die erstere am seltensten beobachtet. Die Durchbohrung oder vielmehr Berstung der Wand kommt hier dadurch zu Stande, dass der gegen dieselbe immermehr andringende eiterige Inhalt einen allmäligen Schwund der Gewebe bewirkt, welche schliesslich nicht mehr im Stande sind, den auf ihnen lastenden Druck auszuhalten.

Den häufigsten Anlass bildet die Appendicitis ulcerosa. Durch allmäliges Weitergreifen des Ulcus in die Tiefe bis auf den peritonealen Ueberzug und die endliche Usur auch dieses letzten Schutzes kommt die Perforationsöffnung zu Stande. Dieselbe kann ausserordentlich klein sein und sich sehr bald — nach Entleerung weniger Tropfen virulenten Inhalts — wieder schliessen, sie kann aber auch von vornherein einen grösseren Theil des Wandbereichs des Appendix einnehmen, so dass sich der etwaige Inhalt des Appendix in grösserer Menge leicht entleeren und von einem Verschluss der grossen Oeffnung nur die Rede sein kann unter der Bedingung, dass das Lumen des Organs, mindestens im Bereiche der Perforationsöffnung, verödet. Dass hier aber die mannigfachsten Uebergänge Platz greifen können, ist selbstverständlich. Hier spielen sicherlich Fremdkörper und besonders Kothsteine eine die Perforation begünstigende, wenn auch nicht nothwendige Rolle. Ein Kothstein lagert sich nicht selten in die Mulde eines Geschwürs ein und befördert in diesem seinem Versteck durch mechanische reibende Usur den Durchbruch.

Bei der Gangrän ist die Perforation der gewöhnlichste Vorgang, denn, sobald das Gewebe abgestorben ist und dem putriden Zerfall unterliegt, wird es vom gesunden demarkirt. Es bildet sich geradezu ein Loch, dessen Grösse sich nach dem der Gangrän zum Opfer fallenden Wandungsareal richtet. Durch circuläre Gangrän kann, wie oben schon erörtert wurde, der ganze Appendix abgetrennt sein.

1a. Die Typhlitis.

Wie wir oben schon kurz hervorgehoben haben, ist im Laufe der letzten Jahre, besonders durch die Beobachtungen in vivo, die Anschauung der Forscher dahin geklärt, dass die in der Regio coecalis am Darm sich abspielenden und auf die Umgebung übergreifenden Entzündungsvorgänge im engeren Sinne in den allermeisten Fällen den Appendix betreffen, bezüglich von ihm ausgehen. Es ist deshalb wohl angebracht, zu fragen: Kann überhaupt von einer Typhlitis noch die Rede sein? Die Antwort muss lauten: Jedenfalls nicht in dem Sinne der früheren Auffassung einer „Typhlitis stercoralis", bei welcher primär in einem gesunden Coecum ein Kothpfropf, der sogenannte „Boudin stercoral" der Franzosen, sich bilden, eine Reizung oder gar eine Usur der Darmwand bewirken und so dieselbe für das Eindringen von Entzündungserregern vorbereiten sollte. Diese Auffassung ist allerdings noch nicht von allen Forschern vollständig verlassen, und noch vor 10 Jahren huldigte man ihr allgemein. Sonnenburg[1]) unterscheidet noch im Jahre 1891 die sero-fibrinösen Entzündungsvorgänge der Regio ileo-coecalis, die „meist in Folge von Koprostase entstehen", von den eiterigen Formen, die vom Appendix ausgehen sollen, und Reuvers[2]) sagt in demselben Jahre: „Meiner Auffassung nach sind die meisten dem Arzte sich darbietenden sogenannten perityphlitischen Erkrankungen einfache Kothstauungen, die aber zu heftigen entzündlichen Reizungen in der Umgebung des Blinddarms führen, eine phlegmonöse Entzündung veranlassen und mit hohem Fieber und bedrohlichen peritonitischen Symptomen verlaufen können." Roux[3]) macht einen scharfen Unterschied zwischen leichten, spontan sich zurückbildenden Entzündungsformen, welche alle einer Typhlitis stercoralis ihre Entstehung verdanken und sich spontan zurückbilden und einer eiterigen Entzündung, welche vom

1) Erfahrungen über die operative Behandlung der Perityphlitis mit besonderer Berücksichtigung der zweizeitigen Operation. Volkm. Sammlung klin. Vortr. N. F. 13. 1891.

2) Zur Pathologie und Theragie der Perityphlitis. Deutsche med. Wochenschr. 1891. S. 177.

3) Roux, Revue medicale de la Suisse romande. 1890. No. 4. Ibidem. 1892. No. 1.

Appendix ausgeht und das Eingreifen des Operateurs erheischt. Auch Lennander[1]) hält noch an einer Typhlitis stercoralis fest.

Ich möchte mich auf Grund meiner Erfahrungen bezüglich der sogenannten Typhlitis stercoralis den Beobachtern (Sonnenburg, Sahlis, Czerny) anschliessen, welche jetzt eine derartige Krankheitsform nicht mehr anerkennen. Die Geschichte mit dem Kothpfropf, welche der klinischen Beobachtung am Krankenbett ihr Dasein verdankt, ist meines Erachtens eine irrthümliche Mär, welche mit grosser Gewissenhaftigkeit von einem Lehrbuch zum andern weiter colportirt ist. Gesehen hat diesen Kothpropf noch niemals ein Beobachter, weder der pathologische Anatom, noch der Chirurg, was der Arzt am Krankenbett aber gefühlt hat, war ganz etwas Anderes, worüber wir im Laufe der klinischen Betrachtungen noch zu sprechen haben werden. Man schloss aber auf einen Kothpropf, weil man beobachtet haben wollte, dass in den Fällen, in welchen ein als Typhlitis stercoralis aufzufassender Entzündungsprocess in der Regio ileo-coecalis sich abspielte, immer hartnäckige Obstipation vorherging. Nach meiner Erfahrung stimmt diese Beobachtung aber auch nicht. Derartige Entzündungsprocesse kommen ohne Unterschied bei Patienten vor, die an Verstopfung leiden, regelmässige Stuhlentleerung haben oder auch über zeitweise auftretende Diarrhoen klagen. Es scheint mir, dass man — weil man um jeden Preis den Kothpfropf haben wollte — die Anamnese der Auffassung des Krankheitsbildes angepasst hat. Aber selbst wenn es sich um hartnäckige Obstipation bei einem Patienten, der an Typhlitis stercoralis leiden soll, handeln würde, so ist die Annahme, dass das Coecum in einem solchen Falle mit harten Kothmassen angefüllt sein müsste, durchaus ungerechtfertigt.

Ich habe in den letzten zehn Jahren auf diese Möglichkeit bei meinen Autopsien geachtet und ich muss gestehen, dass ich niemals, auch wenn z. B. bei an Marasmus senilis verstorbenen Greisen lange Zeit vor dem Tode hartnäckige Obstipation bestanden hatte, eine Ansammlung von auch nur gebundenem Koth im Coecum gefunden habe, geschweige denn harte Kothmassen. Das Rectum, S. Romanum, das Colon descendens und allenfalls auch noch

1) Lennander, Sammlung klin. Vortr. N. F. No. 75. 1893.

die zweite Hälfte des Quercolon waren mit dicken harten Scybala vollgepropft, das aufsteigende Colon aber und das Coecum enthielten breiigen Koth. In dieser Darmpartie findet eben die Eindickung der Ingesta noch nicht statt. Zweimal habe ich eine gebundene, aber doch durchaus nicht harte Kothsäule im Colon ascendens und Coecum angetroffen. In beiden Fällen handelte es sich aber um ein Passagehinderniss des Darminhalts, welches in einem Falle durch das Uebergreifen eines Pyloruscarcinoms auf das Colon transversum und eine Verengerung desselben bis zur knappen Durchgängigkeit eines Federkiels, in einem andern Falle durch ein primäres Carcinom der rechten Dickdarmflexur hervorgebracht war. Der aufsteigende Dickdarm und das Coecum waren colossal ausgedehnt, mit Kothmassen prall gefüllt, aber nicht mit solchen harten Massen, welche als Boudin stercoral gelten und eine ätiologische Rolle bei einer Typhlitis stercoralis spielen konnten. Dass in solchen Fällen von Darmverengerung mit Ileuserscheinungen die oberhalb des Hindernisses liegende Darmpartie in Folge der Ernährungsstörungen, welche sie erleidet, weiter in Folge der sogenannten septischen Durchtränkung durch die in dem gestauten Darminhalt sich bildenden Zersetzungsproducte, eine abnorme Durchlässigkeit, ja sogar eine Perforation der Darmwand mit ihren Folgen zeigen, und dass ein solches Unheil bei der entsprechenden Lage des Hindernisses auch einmal das Coecum treffen kann, das versteht sich von selbst; dieser pathologische Vorgang hat aber nichts mit der „Typhlitis stercoralis“ zu thun, die eine besonders häufige Schädigung des Coecums durch einen harten Kothpropf auf Grund einer durch physiologische und anatomische Eigenthümlichkeit bedingten Disposition annimmt.

Wer dennoch die Möglichkeit einer Ansammlung von harten Kothmassen im Coecum gelten lassen wollte, der muss mir noch beweisen, dass diese Kothmassen — ein Hinderniss in der Kothpassage ausgeschlossen — auch einen pathologischen Vorgang im Sinne einer entzündlichen Verdickung der Darmwand oder gar einer Perityphlitis entfesseln können.

Mit Recht macht Sahli darauf aufmerksam, dass dann dasselbe pathologische Spiel ebenso häufig und erst recht in der Flexura sigmoidea oder im absteigenden Dickdarm Platz greifen müsse, denn diese Darmpartien beherbergen viel häufiger harte

Scybala und sind deshalb auch häufiger den supponirten mechanischen oder auch chemischen Schädlichkeiten ausgesetzt, als das Coecum. Thatsächlich kommt aber Derartiges an diesen Darmpartien, wenn sie nicht bereits krankhaft verändert sind, nicht vor. Ich muss sagen, dass ich an die Möglichkeit einer Schädigung einer gesunden Darmwand durch den mechanischen oder chemischen Einfluss normaler, wenn auch harter Kothmassen nicht glaube, wohl muss diese Möglichkeit bestehen bleiben bei einer Darmwand, die durch irgend welche andere Einflüsse bereits in ihrer Vitalität geschädigt ist, besonders wenn Zersetzungsvorgänge, wie bei Verengerungen oder totalem Verschluss des Darmrohrs, im Darminhalt Platz greifen.

Graser[1]) hat darauf hingewiesen, wie bei Stauungszuständen im Gebiete der Mesenterialvenen (in Folge von Herzfehlern, Lungenemphysem, Störungen im Pfortaderkreislauf etc.), besonders bei alten Leuten, häufig Divertikelbildung der Schleimhaut in der Gegend der Flexura sigmoidea stattfindet. Die Schleimhaut benutzt Gefässlücken, um sich durch dieselben nach aussen durch die Muskulatur bis zum serösen Ueberzug auszustülpen. Eine derartig veränderte Darmwand ist nicht selten Entzündungsvorgängen durch Eindringen von infektiöses Material beherbergenden Kothmassen in die Divertikel ausgesetzt. Chronisch entzündliche Infiltration, peritonitische Entzündungserscheinungen finden sich in der Gegend der geschädigten Darmwand, ein Befund, der bei normaler Widerstandskraft des Darms nicht vorkommt.

Nun hat man allerdings bei Autopsien nach Perityphlitis Perforationen des Coecums gefunden. Renvers fand unter 218 Fällen 29 mal das Coecum perforirt.

Wie kommen diese Perforationen zu Stande?

Wir müssen vorab festhalten, dass sie gefunden worden sind post mortem, also bei schweren, jedenfalls citerigen Entzündungen in der Umgebung des Coecums. Da in den bei Weitem meisten Fällen auch der Appendix erkrankt war, so war wohl anzunehmen, dass der Eiter dem pathologischen Vorgang am Appendix seine Entstehung verdankte und nachträglich von aussen die Wand des Coecums durchbrochen hatte. Jetzt, da man derartige Fälle frühzeitig operirt, sieht man solche Perforationen immer seltener, es sei denn, dass ein mit dem Coecum verwachsener Appendix an

1) Graser, Das falsche Darmdivertikel. Verhdlg. der Deutschen Gesellschaft für Chirurgie. XXVIII. Congress. S. 480.

der Verwachsungsstelle oder in toto der Gangrän anheimfiel und diese auf das Coecum überging.

Es giebt aber auch unzweifelhaft Perforationen des Coecums, die von innen nach aussen verlaufen und dieselben Folgen haben können, wie die Perforationen des Appendix. Ich will nicht bestreiten, dass zufällig und selten ein grosser Kothstein, der sich hier lagert, oder ein grosser Gallenstein, der aus Ulcerationsvorgängen und abnormen Communicationswegen der Gallenblase mit dem Darm in diesen hineingelangt ist, in der Ausbuchtung des Coecums eine mechanische Reizung und Usur bewirken und dadurch den Anstoss zu einem Entzündungsprocess im engeren Sinne geben könne, in den allermeisten Fällen handelt es sich hier aber um specifisch-entzündliche Vorgänge mit tiefgreifender Geschwürsbildung, die zur Perforation kommt.

Im Coecum kommen actinomycotische, dysenterische, typhöse und tuberkulöse Processe vor, die zur Geschwürsbildung und Perforation führen können. Besonders die letzteren habe ich relativ häufig angetroffen. Noch vor Kurzem fand ich bei der Autopsie eines Tuberkulösen ausgedehnte, unregelmässig gestaltete, das grösste Areal der Schleimhautfläche des Blinddarms einnehmende tuberkulöse Ulcera; einzelne waren bis zur Peritonealbedeckung vorgedrungen, das Peritoneum war hier geröthet und mit miliaren Tuberkeln besät. Dieselben Ulcerationen fanden sich im Appendix. Dass diese specifisch entzündlichen Vorgänge mit Geschwürsbildung unter Umständen, falls die Geschwüre perforiren, ähnliche unheilvolle Folgen zeitigen können, wie die Appendicitis perforativa, ist klar.

Derartige Vorgänge können sich aber auch am übrigen Dickdarm abspielen.

Immerhin kommen auf spezifisch entzündliche Vorgänge zurückzuführende Perforationen mit ihren Folgen am Coecum häufiger vor. Das hat einen zwiefachen Grund. Zunächst sind spezifisch entzündliche Ulcerationen am Coecum häufiger zu beobachten, als an dem übrigen Dickdarm, weil es öfter, als dieser, auch an solchen spezifisch entzündlichen Vorgängen theilnimmt, die für gewöhnlich nur im unteren Theile des Ileums Platz greifen. Sodann scheinen diese mit Ulceration einhergehenden Vorgänge im Coecum einen mehr bösartigen und tiefgreifenden Charakter anzunehmen, als in den übrigen Theilen des Dickdarms, und zwar zunächst, weil in jenem, als einem Blindsack, die Infektionserreger eher zur Ruhe kommen und Mischinfektionen eben aus diesem Grunde leichter auftreten, dann aber auch, weil der Appendix so nahe liegt. In ihm spielen sich meistens dieselben specifisch entzündlichen Veränderungen ab, wie im Coecum, und unter ihrem Einfluss bilden sich gerade im Appendix acut entzündliche Vorgänge mit Circulationsstörungen, acuter seröser Durchtränkung des Gewebes etc. viel häufiger aus, wie gewöhnlich diagnosticirt werden kann.

Diese Störungen werden sich aber immer in gewissem Grade dem Coecum mittheilen, so dass es, falls es einmal pathologische Veränderungen, die einer spezifischen Infektion entspringen, zeigt, häufiger wie jeder andere Darmtheil, eben durch die unheimliche Nachbarschaft, Störungen in seiner normalen Ernährung und somit auch in seiner Widerstandskraft gegenüber den bestehenden infektiösen Processen ausgesetzt ist.

Wir können zusammenfassend sagen:

1. Eine Typhlitis stercoralis im alten Sinne ist noch nie mit Sicherheit beobachtet worden. Sie muss auf Grund der Autopsieen in vivo fallen gelassen werden. Dass ein Kothstein oder Gallenstein den Anstoss zur entzündlichen Reizung bis zur Geschwürsbildung und Perforation geben könne, ist nicht ausgeschlossen, jedenfalls aber sehr selten.

2. Die Geschwürsbildungen, die am Coecum beobachtet werden, sind fast immer spezifisch entzündlicher Natur, wie sie auch an anderen Darmpartieen vorkommen. Sie nehmen nur aus den angeführten Gründen am Coecum verhältnissmässig häufig einen ernsten Charakter an (durch Perforation etc.).

3. Die Perforation des Coecums, welche den eigentlichen Entzündungsvorgängen im engeren Sinne ihre Entstehung verdankt, kommt fast nur zu Stande durch einen Einbruch eines perityphlitischen Exsudats in das Innere des Coecums.

II. Die begrenzten Entzündungsvorgänge in der Regio ileo-coecalis als Folgeerscheinung einer Appendicitis.

Zunächst einige Worte zur Verständigung. Wenn wir von begrenzten Entzündungsvorgängen der Regio ileo-coecalis, als Folge einer Appendicitis, sprechen, so dürfen wir diese Bezeichnung nicht so auffassen, als wenn hier nur die Entzündungsvorgänge in Betracht gezogen werden sollten, welche, — sei es dass sie sich im Peritonealraum oder retroperitoneal abspielen —, streng innerhalb der bei der anatomischen Vorbemerkung bezeichneten, selbstverständlich aus rein praktischen Gründen construirten Grenzen der Blinddarmgegend blieben, in diesem Sinne soll das „begrenzt“ nicht gedeutet werden. Wir verstehen unter „begrenzten“ Entzündungsvorgängen vielmehr solche, welchen durch die natürliche Wehrkraft des Organismus eine Grenze — wenigstens bei ihrer ersten Entstehung — gesetzt wird, welchen also die Vis medicatrix naturae von vornherein nicht machtlos gegenübersteht, vielmehr einen Damm entgegenzusetzen vermag. Ob sie diesen Damm schon innerhalb der von uns festgelegten Grenzen der Regio ileo-coecalis aufzuwerfen im Stande ist, oder ob es ihr erst gelingt, der Entzündung Einhalt

zu thun, wenn sie bereits diese Grenzen überschritten hat, das bedingt einen principiellen Unterschied nicht. Wir ziehen in diesem Kapitel alle im Gefolge einer Appendicitis auftretenden Entzündungsvorgänge in Betracht, welche durch die natürliche Wehrkraft des Organismus bei ihrem Entstehen in der Umgebung des Appendix, — in der nächsten oder weiteren —, abgeschlossen und dadurch verhindert werden, sich entweder unaufhaltsam in continuitate weiterzuverbreiten oder nach Verschleppung in fernliegenden Organen sich einzunisten. In diesem Abdämmen der Entzündungsprocesse liegt ein bis zu einem gewissen Grade erfolgreiches Heilbestreben der Natur, das nur in richtiger Weise durch die Kunst unterstützt zu werden braucht zur Erzielung einer Rückbildung und Heilung.

Der Vorgang, den wir überhaupt „Entzündung“ nennen, wird in den allermeisten Fällen hervorgerufen durch die Lebensthätigkeit virulenter Entzündungserreger. Jedenfalls haben wir es hier bei unseren Betrachtungen nur mit solchen „infektiösen“ Processen zu thun. Diejenigen Mikroorganismen, welche wir als die überall vorkommenden, gemeiniglich als Entzündungserreger bezeichneten und gefürchteten kennen, sind auch hier zu berücksichtigen. Streptokokken, Staphylokokken, Diplokokken, Pneumoniekokken, vor allem aber das Bacterium coli commune, das ja unter Umständen eine hochgradige Virulenz entfalten kann, sind in den Entzündungsprodukten einer Appendicitis, einer Peri- und Paratyphlitis gefunden worden. Mit den durch diese Mikroorganismen hervorgerufenen Entzündungsvorgängen in der Umgebung des Appendix, — soweit sie in dem eben angeführten Sinne begrenzt sind —, wollen wir uns hier beschäftigen.

Um diese Entzündungsvorgänge nun zu verstehen, in ihrer Bedeutung zu würdigen und vor Allem für eine sachgemässe Behandlung richtig zu beurtheilen, müssen wir mit zwei Worten auf die Haupteigenthümlichkeiten eines infektiösen Entzündungsvorgangs überhaupt eingehen.

Bei der Beurtheilung einer infektiösen Entzündung kommen, wie wir oben schon hervorgehoben haben, zwei Faktoren in Betracht: Die Virulenz des Entzündungserregers und die jeweilige Abwehrkraft des angegriffenen Organs; aus dem Verhältnisse dieser beiden Faktoren zu einander resultirt der jedesmalige gutartige oder bösartige Charakter des Entzündungsvorganges. Der innere ursächliche Zusammenhang zwischen dem Entzündungserreger und dem entzündeten Organ wird vermittelt durch das von dem Ersteren gebildete Gift,

das Toxalbumin, welches durch chemische Beeinflussung des lebenden Gewebes die Erscheinungen an demselben weckt, welche wir Entzündung nennen.

Die Virulenz eines Entzündungserregers wird bedingt zunächst durch die Energie seines Wachsthums; durch dieses producirt er die entzündungsauslösende Substanz, das Toxalbumin. Je rascher er wächst, desto grössere Mengen Gift wird er in einer gegebenen Zeit produciren, desto energischer wird der auf die Gewebe ausgeübte Entzündungsreiz sein. Ob die Bildung dieses Giftes in dem Bacterienleib vor sich geht, wie Buchner meint, oder ob es, nach der Ansicht anderer Forscher, durch Spaltung des lebenden Nährmaterials in diesem gebildet wird, das soll uns hier weiter nicht beschäftigen. Wir wollen nur festhalten, dass die Entzündungserscheinungen zu Stande kommen unter dem Einfluss des chemischen Reizes eines von den Entzündungserregern produzirten Giftes.

Die individuelle Wachsthumsenergie des Entzüngserregers ist es aber nicht allein, nach welcher seine Virulenz zu beurtheilen ist. Die letztere ist selbstverständlich auch abhängig von der Zahl der Erreger, welche mit einem Male das Organ befallen, weiter von dem Umstande, ob dieses Eindringen in das Organ ein sehr plötzliches oder weniger rasches ist.

Endlich ist die Virulenz zu beurtheilen nach den Bedingungen, die dem Entzündungserreger für seine Weiterverbreitung geboten sind. Sind dieselben für diese Weiterverbreitung sehr günstig, so wird die Virulenz dadurch wesentlich erhöht.

Tritt z. B. Darminhalt unter hohem Druck in den Bauchfellsack oder brodelt er, mit Gas gemischt, hervor, so wird selbstverständlich diese Weiterverbreitung der infektiösen Massen in die Umgebung von vornherein eine sehr hohe Virulenz hervorbringen. Das, was wir unter Virulenz verstehen, ist desshalb niemals ein einheitlicher Begriff, sondern hängt von verschiedenen Faktoren und den verschiedenen Combinationen derselben ab.

Das Gewebe, das in unserem Falle von den Entzündungserregern angegriffen und von ihren Giften getroffen wird, ist in erster Linie eine seröse Membran, das Bauchfell, dann auch eventuell das retroperitoneale Bindegewebe. Die Art und Weise, wie das befallene Gewebe auf den Giftreiz reagirt, hängt von der Virulenz des Entzündungserregers oder, — was dasselbe heisst —, von der Quantität des producirten Giftes, das zur Wirkung gelangt, und von seinen mehr oder weniger ausgebreiteten Angriffspunkten ab, aber auch andererseits von der Widerstandskraft des ergriffenen Gewebes. Ein gesundes Bauchfell reagirt z. B. auf einen schädigenden Reiz A mit Entzündungserscheinungen von der Intensität a, während ein in seiner Ernährung und Widerstandskraft herabgesetztes Bauchfell eventuell auf dieselbe schädigende Einwirkung mit einer Intensität von 2a reagirt. Parallel mit der Intensität der Reaktion des befallenen Gewebes geht die Bösartigkeit des Entzündungsvorganges überhaupt, wenigstens im Allgemeinen.

An keinem Gewebe sind nun die verschiedenen Intensitätsabstufungen der Entzündung, die selbstverständlich ohne scharfe Grenze ineinander übergehen, so ausgesprochen, wie an einer serösen Membran. Von leichter fluxio-

närer Hyperaemie durch die Stufen des serösen Ergusses, fibrinösen Belages, serös-fibrinösen, fibrinös-eiterigen, rein eiterigen Exsudats bis zum jauchigen Exsudat sind, ineinander übergehend, die verschiedenen Grade von Bösartigkeit zu beobachten.

So lange das Bauchfell noch im Stande ist, auf die es treffende Schädlichkeit durch Bildung eines fibrinösen Belages zu antworten, und so lange es mit dieser Fibrinausscheidung eine Verklebung aneinanderliegender Bauchfellflächen zu Stande bringt, so lange bethätigt es seine Wehrkraft. Wir können, um uns praktisch auszudrücken, auch sagen: So lange das bei einer Entzündung sich bildende Exsudat gewisse plastische Eigenschaften besitzt, welche eine Verklebung der umliegenden Darmschlingen bewirkt, so lange bleibt es abgedämmt in bestimmten Grenzen.

Wir werden uns in diesem Kapitel mit solchen abgedämmerten Entzündungsprocessen im Anschluss an eine Appendicitis zu befassen haben.

Auf Grund der klinischen Erfahrungen, die in der letzten Zeit gerade durch die Befunde bei chirurgischen Eingriffen unterstützt worden sind, wäre es nun ein Irrthum, anzunehmen, dass die im Gefolge einer Appendicitis sich bildenden und in der Ileocoecalgegend sich abspielenden Entzündungsprocesse in ihrer Bösartigkeit immer gleichen Schritt hielten mit dem Grade der Veränderungen am Appendix selbst. Derselbe Mikroorganismus, der etwa im Appendix nur wenig günstige Bedingungen zu seiner Weiterentwickelung fand, kann, wenn er auf das umliegende Bauchfell oder in das retroperitoneale Bindegewebe gelangt, sich unter Umständen so virulent zeigen, dass der perityphlitische resp. paratyphlitische Entzündungsprocess in seiner Bösartigkeit mit dem primären Entzündungsherd nicht vergleichbar ist. Hier kommen so viele Möglichkeiten in Betracht, hier handelt die Natur so planlos und so sehr ohne Grundsätze, dass jedes Schematisiren zum Irrthum führen muss.

Sei es, dass der Entzündungserreger durch die in ihrer Ernährung gestörte, aber noch nicht in ihrer Continuität getrennte Wand eines chronisch entzündeten Appendix, sei es, dass er durch eine feine Perforationsoeffnung bei einer Appendicitis perforativa auf das Peritoneum eindringt: es kommt für den Character des etablirten Entzündungsherdes alles darauf an, mit welcher Virulenz begabt er das Bauchfell befällt. Für gewöhnlich wird der Entzündungsherd ja die grössere Bösartigkeit im letzteren Falle zeigen, schon aus dem einfachen Grunde, weil die Virulenz des Erregers bei einer Perforations-Appendicitis eine grössere ist, sonst wäre es eben nicht zur Perforation gekommen, das trifft nach meiner Erfahrung aber nicht immer zu.

Jede Form einer Appendicitis kann nun mit Entzündungsvorgängen in der Umgebung einhergehen.

Wir behandeln zunächst die Entzündungsvorgänge, welche sich am benachbarten Peritoneum abspielen, also die Perityphlitiden.

Dieselben können auf zweierlei Weise hervorgerufen werden: Erstens dadurch, dass die von dem Entzündungserreger producirten Giftstoffe, die sogenannten Toxalbumine, die Wand des entzündeten

Appendix durchdringen und das benachbarte Peritoneum zur Entzündung reizen; zweitens dadurch, dass die Entzündungserreger selbst den Appendix verlassen und einen Entzündungsvorgang auf dem benachbarten Bauchfell etabliren.

Das Erstere kann natürlich nur vorkommen, so lange die Wand des entzündeten Gebildes in ihrer Continuität erhalten ist, das Letztere kommt vornehmlich vor bei Perforation der Wand, kann aber auch ohne diese eintreten.

Falls nur das Toxalbumin die Entzünduug der Nachbarschaft bewirkt, spielt diese Entzündung nur die Rolle einer Reaktion auf den eigentlichen primären am Appendix sich abspielenden Entzündungsvorgang, der seine „Schatten in die Umgebung wirft". Sobald der eigentliche Entzündungsvorgang abklingt, bildet sich auch die reaktive Erscheinung zurück. Analoge derartige Vorgänge haben wir in der Pathologie zur Genüge. Ich erinnere nur an den mit Osteomyelitis eines Röhrenknochens einhergehenden serösen Erguss in ein benachbartes Gelenk, an die oft schweren Gehirnerscheinungen als Reaktion einer Warzenfortsatzeiterung.

a) Die reaktiven Entzündungsvorgänge des den Appendix umgebenden Peritoneums. (Perityphlitis toxica).

Bei einer derartigen reaktiven Entzündung der peritonealen Umgebung des Appendix kommt es niemals zur höchsten Entzündungsform, zur Eiterung. Mit fluxionärer Hyperämie, mit einem serösen Erguss auf die umgebende Peritonealfläche, eventuell mit einem leichten Fibrinbeschlag auf die umgebenden Theile hat es sein Bewenden. Diese reaktiv-entzündlichen Vorgänge gesellen sich nicht selten zu einer acuten, von kurzdauerndem Fieber begleiteten Appendicitis, aber auch bei den einzelnen Nachschüben einer chronischen Entzündung des Wurmfortsatzes, besonders wenn seine Wandungen aufgelockert und abnorm durchlässig sind für den Säftestrom, können die reaktiven Entzündungen das Krankheitsbild compliciren.

Wie aber oben schon hervorgehoben, bilden sich diese Entzündungsformen mit dem Abklingen der eigentlichen, sie vermittelnden Appendicitis wieder zurück. Ob eventuell eine nur toxische Fibrinausscheidung des benachbarten Peritoneums sich organisiren und zu bindegewebigen Verwachsungen führen kann, ist zweifelhaft, aber nicht unmöglich.

b) Die infektiösen Entzündungsvorgänge des den Appendix umgebenden Peritoneums. (Perityphlitis infectiosa).

Die Entzündungsform, die uns vornehmlich interessirt, hat einen infektiösen, nicht rein toxischen Charakter. Sie entsteht eben dadurch, dass der Infektionserreger selbst den Appendix verlässt und in die Umgebung tritt, hier zur weiteren Entwickelung gelangt und so einen Entzündungsprocess etablirt, der selbstständig fortschreitet und oft noch das Krankheitsbild beherrschen kann, wenn der Process, dem er seine Entstehung verdankt, längst verblasst ist. So kann sicher die Perforationsöffnung eines Appendix sich wieder schliessen und das Rudiment kann in einem alten Abscess als verödetes, scheinbar unschuldiges Gebilde sein Dasein fristen.

Es ist nun die Frage: Muss — falls der Infektionserreger den Appendix verlassen und sich in der Umgebung ansiedeln soll — immer eine Perforation, also eine wirkliche Continuitätstrennung der Appendixwand stattgefunden haben? Oder kann auch durch eine nicht perforirte Wand der lebende Krankheitserreger in den Peritonealsack gelangen? Ganz gewiss kommt der letztere Fall vor. Bedingung ist nur, dass die Wand pathologisch verändert und auf diese Weise für die Passage des lebenden Virus vorbereitet ist. Gerade bei den acuten Nachschüben einer chronischen Appendicitis, bei welcher es sich um Infiltration der Wandung, um Geschwürsbildung in der Schleimhaut oder um tiefgreifende Ulcerationen handelt, bei welchen sogar Schleimhautgangrän vorkommen kann, werden infektiöse Entzündungsvorgänge in der Umgebung beobachtet, welche eine Steigerung bis zur Eiterung erfahren. Derartige Beobachtungen liegen zahlreich vor, und ich werde im weiteren Verlaufe unserer Betrachtungen eine Krankengeschichte anführen können, in welcher es sich um Eiterung in der Umgebung des Appendix handelte, trotzdem seine Wandungen irgend eine Continuitätstrennung nicht aufwiesen, nur chronisch entzündet waren und schleimig-eiterigen Inhalt beherbergten.

Die allgemeine Frage, ob durch eine krankhaft veränderte, aber nicht durchlöcherte Darmwand Krankheitserreger durchtreten können, ist auf Grund der Beobachtungen, die ich anzustellen Gelegenheit hatte, für mich im positiven Sinne entschieden.

Eine derartige, das Durchpassiren von Entzündungserregern duldende pathologische Veränderung der Darmwand kann z. B. schon durch eine heftige traumatische Quetschung zu Stande kommen. Nur kurz eine Krankengeschichte: Ein Arbeiter, der an einem alten rechtsseitigen Leistenbruch mit weiter Bruchpforte litt, hielt für gewöhnlich den Bruch mit einem Bruchband zurück. Aus äusseren Gründen trug er an einem Tage das Bruchband nicht, so dass der Bruch im Brucksack vorlag. Der Patient hatte das Unglück, dass ihn an diesem Tage gegen Mittag ein schwerer Koffer, den er auf einen Wagen zu heben versuchte, mit einer Kante gegen den Bruch stiess.

Trotzdem er einen starken Schmerz verspürte, arbeitete er aber doch bis zum Abend weiter. Nachts erfolgte Erbrechen, Fieber, starke Schmerzhaftigkeit an der Stelle des Traumas und Auftreibung des Abdomens. Am Morgen des folgenden Tages, Aufnahme ins Krankenhaus. Befund: Temperatur 39,2, schwacher Puls: 130, feuchter Schweiss, Facies abdominalis, Leib aufgetrieben, in der rechten Regio inguinalis eine sehr schmerzhafte Bruchgeschwulst. Operation: Schnitt auf die letztere, Bruchsack enthält trübe, serös-eiterige, mit Fibrinflocken untermischte Flüssigkeit und stark geröthete, mit Fibrin belegte, theilweise verklebte Darmschlingen. Spaltung des Bruchsackhalses bis zur inneren Bruchpforte. Auch in der Bauchhöhle serös-eitriges Exsudat; Austupfen desselben, Drainage vom Bruchsack aus. Am Abend Exitus.

Obduction: Fibrinös-eiterige Peritonitis, ausgehend vom Bruchsack, der mit der Bauchhöhle weit communicirt, nirgendwo kothige Bestandtheile in der Bauchhöhle, nirgends eine Darmverletzung. Exsudat enthält Streptokokken.

Hier konnte es sich nur um eine infektiöse fibrinös-eiterige Peritonitis handeln, die einer Infektion des Peritoneums durch die gequetschte, aber nicht zerrissene Darmwand ihre Entstehung verdankte.

Häufig, und zwar häufiger, wie man noch bis vor Kurzem angenommen hat, wird es sich allerdings bei der Entstehung einer infektiösen Entzündung in der Umgebung des Appendix, einer sogenannten Perityphlitis infectiosa, um eine Continuitätstrennung des Appendix, eine Perforation, handeln, bei welcher also der Inhalt desselben mit seinem infektiösen Material in direkte Berührung mit dem Bauchfell kommt.

Die infektiösen Perityphlitiden sind nun von verschiedener Bösartigkeit, je nach dem schon oft erwähnten gegenseitigen Verhältniss der Virulenz des Entzündungserregers zur Wehrkraft des Peritoneums.

Für gewöhnlich wird ja einer Perforation des Processus ein bösartigerer Entzündungsvorgang folgen, wie einer Appendicitis ohne Continuitätstrennung, schon aus dem einfachen Grunde, weil in dem ersteren Falle solches Material auf die Peritonealfläche gelangt, dessen individuelle Virulenz eben durch die weit vorge-

geschrittene Appendicitis mit Geschwürsbildung dargethan ist, weil aber auch weiter im Falle einer Perforation das entzündungserregende Material in grösserer Menge, womöglich vermischt mit Toxinen, Fäulnissprodukten und Fäulnisserregern durchbricht.

Es wäre aber durchaus unrichtig, wollte man diese leicht begreifliche Thatsache so auffassen, als sei sie eine unumstössliche ausnahmslose Regel. Auch einer ohne Perforation verlaufenden Appendicitis können sich hochgradig ernste Entzündungsvorgänge anschliessen, weil eben das lebende Virus, das durch die in ihrer Continuität nicht gestörte Wand des Processus tritt, auch einmal hochvirulent sein kann.

Wir müssen überhaupt vor jedem strengen Schematisiren warnen. Scharfe Eintheilungen können wir bei den in Betracht kommenden Vorgängen nicht machen. Die Auffassung, dass die Perityphlitiden mit Uebergang in Eiterung immer die Folge einer Perforation seien, während die sogenannten gutartigen Formen sich nur den Appendicitiden ohne Perforation, oder gar einer Typhlitis stercoralis, anschlössen, diese Auffassung, in der noch vor zehn Jahren die Beobachter befangen waren, kann nicht mehr massgebend sein. Nach unseren jetzigeu Anschauungen müssen wir sagen: Eine Appendicitis ohne Perforation kann eine Eiterung in der Umgebung bewirken, eine Appendicitis perforativa kann einen gutartigen Entzündungsprocess bedingen, wenn z. B. eine sehr kleine Perforationsöffnung nur sehr geringe Mengen infektiösen Materials durchlässt und sich rasch wieder schliesst. Im Allgemeinen darf man allerdings sagen, dass einer nicht perforativen Appendicitis meist gutartig verlaufende Entzündungsvorgänge in der Umgebung entsprechen, während die bösartigen vornehmlich bei der perforativen Form vorkommen.

Ein strenger, immer zutreffender Unterschied zwischen gutartigen und bösartigen Perityphlitiden lässt sich aus der Beschaffenheit des Entzündungsproduktes ebenso wenig construiren. Für gewöhnlich vindicirt man ja der Perityphlitis einen ernsten Charakter, welche von vornherein eiterig ist oder in Eiterung übergeht. Diese Auffassung hat ja entschieden ihre Berechtigung. Aber was heisst Eiterung?

Wir nennen Eiter für gewöhnlich das Produkt des höchsten Entzündungsgrades und erkennen in demselben eine Aufschwemmung

von korpuskulären, Leukocyten darstellenden Elementen; wir schliessen auf den Gehalt an diesen Eiterkörperchen schon makroskopisch aus der Farbe und der Consistenz des Entzündungsproduktes. Wie gross der Gehalt dieses letzteren an Eiterkörperchen sein muss, um als Eiter angesprochen werden zu können, das ist nirgendwo festgelegt. So ist es denkbar, dass der Eine, meinetwegen auf ein Punktionsresultat hin, die vorliegende Entzündung schon als eine eiterige anspricht, während der Andere das Exsudat noch für ein solches hält, das in die Kategorie der serösen Entzündungsprodukte zu zählen ist. Ein solches auf der Grenze des Eiters stehendes Exsudat kann aber unter Umständen eine grössere Bösartigkeit involviren, wie ein unzweifelhaft eiteriges, es kann sehr rasch zu besonders virulentem Eiter sich weiterbilden.

Trotzdem somit eine scharfe Scheidung der einzelnen Entzündungsvorgänge, die uns hier beschäftigen, nicht möglich ist, müssen wir doch, besonders mit Rücksicht auf die Behandlung eines vorliegenden Falles, einen bestimmten Unterschied unter denselben machen, wobei immer festzustellen ist, dass sie ineinander übergehen können.

1. Die infektiösen Entzündungsvorgänge nun, welche sich als Folge einer Appendix-Erkrankung in der Umgebung desselben resp. des Blinddarmes abspielen, sind in der leichtesten Form fibrinöse Auflagerungen auf dem Peritoneum des Appendix selbst und demjenigen der benachbarten Theile, wie des Coecums, der Bauchwand, der anliegenden Darmpartieen, der Fossa iliaca. Derartige fibrinöse Beläge gesellen sich meistens zu einer chronisch verlaufenden, durch einzelne acute Nachschübe ausgezeichneten Appendicitis, besonders wenn dieselbe mit Ulcerationen der Schleimhaut, welche eine leichte Durchgängigkeit der Wandung für infektiöses Material bewirken, verbunden ist. Diese Fibrinauflagerungen sind es, welche so oft zu den mannigfachsten Verklebungen der Processus mit den Nachbarorganen führen und, indem sie sich zu Bindegewebe organisiren, Verwachsungen desselben bedingen. Diese Verwachsungen können die verschiedensten Verlagerungen und Abknickungen des Appendix herbeiführen, er kann je nach der ursprünglichen Lage seines Ansatzes am Coecum an dessen äusserer, innerer oder hinterer Fläche gelagert und dort verwachsen sein, er kann um das Coecum sich spiralig herumwinden, an der Peri-

tonealfläche der Fossa iliaca haften, an seiner Spitze mit dem Rectum verbunden sein, er kann fest zwischen den benachbarten Dünndarmschlingen liegen, an dem Peritonealüberzug der vorderen Bauchwand befestigt sein etc. Diese Abknickungen geben wieder durch Ernährungsstörungen, durch Verlegung des Lumen etc. die erhöhte Disposition ab zu neuen, eventuell verhängnissvollen Nachschüben der in dem Fortsatz schon hausenden Entzündungsprocesse, sie können aber auch, wenn diese Processe zum Abschluss kommen, eine definitive Verödung des Organs bewirken.

2. Als zweite Entzündungsform haben wir die serös-fibrinöse Perityphlitis. Sie schliesst sich ebenfalls an nicht perforative Appendicitiden an, kann aber auch als Folge einer geringfügigen feinen Perforation auftreten. Dieses Exsudat, welches die Wandungen der anliegenden Organtheile durchsetzt und sie zu einer mehr starren Masse umgestaltet, kann eine beträchtliche Grösse erreichen und nach oben und innen die von uns angenommenen Grenzen der Regio ileocoecalis bedeutend überragen. Es gelangt meistens nach Ablauf des Entzündungsvorganges zur Resorption, nicht selten unter Hinterlassung von mannigfachen Verwachsungen, es kann aber auch noch nachträglich, falls auf irgend eine Weise der Entzündungserreger eine höhere Virulenz erreicht oder falls neues inficirendes Virus in dasselbe hineingelangt, zur Vereiterung kommen.

Ich möchte an die Aufstellung einer serös-fibrinösen Perityphlitis festhalten, trotzdem von anderer Seite, besonders von Sahli[1]) die Ansicht vertreten wird, dass jede Perityphlitis, die mit Bildung eines grösseren, deutlichen Exsudats einhergeht, eiteriger Natur sei oder zum Mindesten einen eiterigen Kern habe.

Sahli nimmt an, dass der Eiter bei der so oft beobachteten Resorption des Exsudats entweder resorbirt werde, oder viel häufiger, wie gewöhnlich angenommen würde, in ein Hohlorgan durchbreche. Ich muss sagen, dass ich für alle Fälle einen derartigen Eiterkern nicht annehmen kann. Wie wir bei der Besprechung der klinischen Krankheitsbilder, ihrer Diagnose und ihres Verlaufs noch auseinanderzusetzen Gelegenheit haben werden, müssen wir schon aus Analogieschlüssen eine serös-fibrinöse Perityphlitis annehmen. Es kommt doch eine serös-fibrinöse Pleuritis vor, eine fibrinöse Perimetritis, warum soll hier denn immer Eiter angenommen werden?

Ich bin nun allerdings auch der Ansicht, das der seröse Antheil an dem

1) Congress für innere Medicin 1895.

Exsudat nur ein sehr unbedeutender ist, es handelt sich, — das ergiebt die Härte desselben, — um eine serös-fibrinöse, mehr sulzige Infiltration des Peritoneums, der Wände der anliegenden Hohlorgane und der inneren Partieen der Bauchwand. Dass diese Infiltrationen auch Leucocyten enthalten, dass dieser Gehalt an korpuskulären Elementen ein grösserer und geringerer sein kann, dass Uebergänge vorkommen, welche die Grenze der Eiterung erreichen, gebe ich gerne zu, vor Allem concedire ich, dass die Intensität des Entzündungsvorgangs dort die grösste ist, wo das Exsudat dem primären Entzündungsherd im Appendix am nächsten liegt, gewissermassen also in seinem Kern. Dass aber hier immer wirklicher Eiter sein müsste, das glaube ich nicht. Jedenfalls lehrt die Erfahrung, dass die Exsudate, die wir jetzt besprechen, glatt resorbirt werden, dass also der Infektionserreger nur kurzlebig ist und von den natürlichen Wehrkräften des Organismus überwunden wird. Es handelt sich also jedenfalls um resorbirbare Exsudatmassen. Diese Auffassung genügt für den Praktiker vollkommen, sie verwehrt mir aber die Annahme, dass hier in jedem Falle im Kern des Exsudats Eiter vorliegen müsste, denn eine so regelmässige Resorption von wirklichem Eiter ist nicht anzunehmen: ebenso wenig kann ich mich in die Auffassung hineinfinden, dass der Eiter so sehr oft in ein Hohlorgan durchbrechen sollte, wie Sahli annimmt, denn für diese Auffassung ist der Ablauf des ganzen Entzündungsvorgangs im klinischen Sinne für gewöhnlich ein zu rascher und leichter.

Ich möchte deshalb die Perityphlitis sero-fibrinosa als solche gelten lassen, selbstverständlich mit der Einschränkung, dass graduelle Unterschiede in der Intensität der Entzündung vorliegen, die sich — besonders im Centrum des Exsudats — der eiterigen Beschaffenheit nähern, die aber eine Resorbirbarkeit desselben für gewöhnlich nicht unmöglich machen.

3. Die Perityphlitis purulenta. Sie ist meistens die Folge einer Perforation des Appendix, ihre Entstehung im Anschluss an eine nicht perforative Appendicitis ist aber nicht ausgeschlossen. Die Abkapselnng des eiterigen Exsudats, wenigstens eine vorläufige, kommt in den meisten Fällen einer eiterigen Perityphlitis vor, wir müssen uns desshalb mit diesem wichtigen Vorgang etwas eingehender befassen.

Die allgemeine Angabe ist bis jetzt, dass ein eiteriger Erguss auf die den Appendix umgebende Peritonealfläche nur dann eine Abkapselung erfahren könne, wenn Verwachsungen der Umgebung, die durch die meist immer vorhergehenden Entzündungsprocesse am Appendix eingeleitet waren, vorhanden seien. Dass sehr oft, ehe ein eiteriges perityphlitisches Exsudat entsteht, Verwachsungen anzunehmen sind, das will ich unterschreiben, es ist aber nicht zu bestreiten, dass gut abgekapselte perityphlitische Exsudate eiteriger Natur auch dann gefunden werden, wenn von Verwachsungen keine

Rede sein kann. Dass diese überhaupt einen wesentlichen Antheil an der Abdämmung der eiterigen Exsudate hätten, möchte ich nicht annehmen. Ich müsste in einem solchen Falle fordern, dass die ganze Umgebung des Appendix vermöge ihrer Verwachsungen um denselben einen dichten nirgends unterbrochenen Wall bildete, weiter müsste innerhalb dieser Abdichtung ein Hohlraum angenommen werden, in welchen sich der Eiter ergiesst. Diese beiden Bedingungen sind aber meines Erachtens nie erfüllt.

Es liegt nahe, die Verwachsungsvorgänge in der Umgebung des Appendix als die Bethätigung eines gewissen Zweckmässigkeitsprincips aufzufassen, das den Schutz der Peritonealfläche bewirken soll. Die Annahme aber, dass rings um einen entzündeten Appendix ein durch Verwachsungen fest abgeschlossener Hohlraum sich gebildet habe eigens zu dem Zweck, eine eventuell entstehende Eiterung in der Umgebung des Appendix in Schranken zu halten, birgt mir etwas zu viel Teleologie. Die Verwachsungen in der Umgebung des Appendix sind wohl höchst selten so zweckmässig angebracht, dass sie immer den Eiter auffingen und gegen die Umgebung abschlössen, geschweige denn, dass zwischen ihnen und dem Appendix, von welchem der Impuls zur Eiterung ausgeht, ein „Bett“ zur Aufnahme des Eiters vorhanden wäre. Ein solches müsste man aber doch annehmen, denn wo sollte der Eiter im anderen Falle Platz finden? Ist aber ein solcher Hohlraum durch die Verwachsungen nicht gebildet, ist — wie wohl immer — der Appendix, falls überhaupt Verwachsungen vorliegen, mit seiner Nachbarschaft eng verschmolzen, so müsste der in dieselben sich ergiessende Eiter sie durchbrechen zur Bildung eines Abscesses. Nun ist aber der Appendix wohl nie mit seiner ganzen äusseren Wandoberfläche in Verwachsungen eingebettet, ein Theil der ersteren wird immer frei bleiben. Verlässt der Entzündungserreger an dieser freien Stelle den Appendix, so kann von einem Schutz der Verwachsungen überhaupt nicht die Rede sein, man müsste denn annehmen, dass die den Appendix umgebenden Darmpartieen einen Verwachsungswall bilden, ohne mit ihm selbst verlöthet zu sein, was ich aber noch nicht beobachtet habe.

Dass durch frühere Entzündungsvorgänge am Appendix bewirkte Verwachsungen wirklich zur Abdämmung einer Eiterung etwas Wesentliches beitragen könnten, glaube ich daher nicht.

Wie kommt aber diese Abdämmung zu Stande? Ganz gewiss dadurch, dass das Exsudat plastische Eigenschaften besitzt, dass es auf den Peritonealflächen der anliegenden Organe fibrinöse Beläge bildet, welche den Abschluss bewirken. Diese Fähigkeit hat aber ein rein eiteriges Exsudat nicht. Wir müssen deshalb, falls es zur Abkapselung eines eiterigen Exsudats kommt, annehmen, dass dasselbe nicht von vornherein, wenigstens nicht in seinem ganzen Bereiche, eiterig war. In den bei weitem meisten Fällen trifft diese Annahme auch zu. Das infizirende Material wird, — sei es dass es die unperforirte Wand des Appendix durchsetzt, sei es dass es durch eine Perforationsöffnung tritt — in der grössten Mehrzahl der Fälle in geringer Menge und unter geringem Druck den Appendix verlassen.

Eine Ausnahme würde hier anzunehmen sein, wenn der Appendix prall gefüllt wäre mit infizirendem Material, oder wenn er frei durchgängig wäre von dem Punkte der Perforationsöffnung bis zur Einmündung in den Darm, so dass dem Darminhalt der Weg zum Eintritt in die Bauchhöhle offen stände. Beide Annahmen treffen aber sehr selten zu. Meistens enthält der Appendix nur wenig infektiöses Material, jedenfalls nicht bis zur prallen Füllung, und die Verhältnisse sind selten derart, dass durch eine Perforation freie Communication des Darms mit der Bauchhöhle hergestellt würde, wenn die Perforation nicht etwa unmittelbar an der Einmündungsstelle des Appendix in den Blinddarm liegt. In den allermeisten Fällen ist das Lumen des Appendix auf dem Wege vom Blinddarm bis zur Perforationsöffnung undurchgängig, sei es dass Verschwellungen der Schleimhaut, Verwachsungen oder Abknickungen des Organs vorliegen. Ausserdem müsste, wenn das infizirende Material in grosser Menge plötzlich auf die Peritonialfläche entleert werden sollte, auch eine grössere für dasselbe durchgängige Perforation plötzlich zu Stande kommen. Eine Perforation tritt aber meistens durch allmähliche Usur der Wand mit oder ohne mechanische Mitwirkung eines Fremdkörpers oder Kothsteins ein, wobei zunächst eine sehr kleine Oeffnung gebildet wird, die unter Umständen kurz nach ihrem Entstehen wieder verklebt. Ist nun der Appendix nicht gerade prall gefüllt mit infizirendem Materiale, so tritt dasselbe nur in sehr geringer Menge auf die Peritonealfläche. In der Nähe der Austrittsstelle siedelt sich nun der Entzündungserreger

an, hier tritt eine heftige entzündliche Reaktion des Peritoneums ein, hier bildet sich das Centrum, der Kern des Exsudats, der möglicherweise je nach der Heftigkeit, mit welcher die Entzündung verläuft, sofort ein eiteriger sein oder wenigstens auf der Grenze der Eiterung stehen wird.

Von diesem Centrum der Entzündung dringt die entzündungserregende Ursache, sei es der Entzündungserreger selbst, seien es zunächst seine Giftprodukte in die weitere Umgebung, jedenfalls nimmt aber mit der zunehmenden Entfernung von der ersten Ansiedelung die Quantität der die Entzündung hervorrufenden Faktoren und damit auch die Virulenz, ab, so dass rings in der Umgebung der ersten Ansiedelung des lebenden Virus eine Entzündung zu Stande kommt, welche nicht die Intensität erreicht, wie das Entzündungscentrum. In der Umgebung wird es sich um plastische Processe handeln, welche eine rasche Verklebung der umliegenden Peritonealgebiete zu Stande bringen. So bildet sich, während der Entzündungsvorgang auf dem Peritoneum sich abspielt, die Abdämmung des Exsudats heraus, sie war aber nicht, schon fertig gebildet, als feste Narbe vorhanden, bevor das entzündungserregende Virus in Aktion trat.

Bei dem ersten Entstehen des begrenzten eiterigen Exsudats kann dasselbe unmöglich in allen seinen Theilen eiterig sein, es kann vielmehr nur an der Stelle der intensivsten Entzündung Eiter enthalten, also in seinem Centrum, seinem Kern, in der Umgebung dieses Kerns muss es Fibrin enthalten und vermöge dieses Bestandtheiles plastische Fähigkeiten haben, die eben einen Abschluss bewirken.

Die Erfahrung am Krankenbett lehrt, dass sehr oft Exsudate, welche — wie aus den klinischen Symptomen hervorgeht —, unzweifelhaft in Folge einer Perforation auftreten, doch glatt zur Resorption gelangen können. Wir müssen aus diesem Ablauf schliessen, dass auch an eine Perforation Exsudate sich anschliessen können, welche nicht das höchste Stadium des Entzündungsgrades erreichen, welche bezüglich ihres Ablaufs der Kategorie der Exsudate zuzurechnen sind, welche für gewöhnlich im Anschluss an eine nicht perforative Appendicitis entstehen.

Das Exsudat, das ein eiteriges Centrum enthält, kann nun von diesem aus in toto vereitern. Diese Eiterbildung folgt meist sehr rasch der ersten Entzündungserscheinung, schon nach 24 Stunden kann ein kleines Exsudat in Eiter übergehen. Vereitert ein Ex-

sudat, so kann es sich von vornherein in den durch die Abdämmung gesetzten Grenzen halten, indem der Eiter vor den zuerst gebildeten Verklebungen Halt macht, es kann auch geschehen, dass der gegen diese letzteren andrängende Eiter dieselben zur Einschmelzung bringt, dass aber, wie diese Einschmelzung von innen nach aussen fortschreitet, sich in der weiteren Umgebung als Folge der Reizwirkung der diffundirenden Toxalbumine neue Verklebungen bilden. So bildet sich eine Vergrösserung des Abscesses heraus, bis er endlich, unter der abklingenden Virulenz des Eiters, zum definitiven Abschluss kommt.

Ein solcher abgeschlossener, oft von dicken festen Fibrinschwarten umgebener Abscess kann monatelang an Ort und Stelle verharren. Der Patient leidet unter der Beherbergung dieses Eiterherdes in seinem Allgemeinbefinden in hohem Grade. Fieber, mangelhafte Nahrungsaufnahme decimiren seine Kräfte.

Die Grundbedingung für das Zustandekommen der Abkapselung eines Abscesses ist desshalb, dass das Exsudat nicht in seiner ganzen Masse von vornherein eiterig ist, dass es vielmehr in seiner Peripherie plastische Eigenschaften besitzt, und die Vereiterung vom Centrum zur Peripherie fortschreitet.

Was wird nun aus diesen abgegrenzten Abscessen? Liegt die Möglichkeit vor, dass der Entzündungsvorgang nach der Ausbildung eines eiterigen Exsudats noch ohne künstlichen Eingriff, allein durch die Vis medicatrix naturae zum günstigen Ausgang und zur dauernden Heilung geführt wird? Diese Möglichkeit ist nicht von der Hand zu weisen. Theoretische Ueberlegung und klinische Beobachtung lassen sie zu.

Der Eiter kann resorbirt werden. Nach Analogie der Vorgänge, die wir bei der Rückbildung eiteriger peri- oder parametritischer Exsudate beobachten, können wir diesen Rückbildungsprocess nicht leugnen, wenngleich ich doch die Bedingungen für denselben bei unseren perityphlitischen Eiterbildungen für bedeutend ungünstiger halte, als es bei den peri- oder parametritischen Exsudaten der Fall ist. Soll ein Abscess resorbirt werden, so muss wohl als erstes Haupterforderniss gelten, dass er steril ist, dass also die in ihm beherbergten Entzündungserreger abgetödtet sind. Die natürliche Kraft, eine derartige Abtödtung zu bewirken, liegt in dem chemischen und physiologischen Verhalten der Eiter-

körperchen begründet, wie die Untersuchungen Buchner's[1]) gelehrt haben. Er fand, dass die in den Leukocyten enthaltenen Alexine eine proteolytische Kraft besitzen, vermöge welcher sie fähig sind, eiweisshaltige Gewebe und auch Bakterien geradezu zu verdauen und zu zerstören. Besiegt diese Kraft der im Eiter vorhandenen Alexine die Lebenskraft der Bakterien, so kann eine Sterilität des Eiters wohl eintreten, daran schliesst sich dann ein fettiger Zerfall seiner korpuskulären Elemente und damit eine Resorption. Diese Zerstörung der Virulenz aber, welche die Conditio sine qua non für die präsumirte Resorption ist, wird bei perityphlitischen Abscessen nur sehr selten eintreten. Diese Abscesse verrathen nämlich durch ihre meist eigenthümliche braune Farbe des Eiters und durch den widrigen süsslich fauligen Geruch, dass ausser den eigentlichen Eitererregern noch saprophytische Mikroorganismen in ihnen enthalten sind, wie es bei der Berücksichtigung der Entstehung solcher Abscesse wohl auch nicht anders zu erwarten ist. Es ist nun mehrfach nachgewiesen, dass die Virulenz der eigentlichen Entzündungserreger in Gesellschaft mit Fäulniss- und Gährungsmikroorganismen zunimmt. Diese Combination trifft hier in unseren Fällen aber meistens zu, wir haben desshalb alle Veranlassung, eine Sterilisirung perityphlitischen Eiters und eine Resorption desselben auf Grund dieser Sterilisirung nur als einen äusserst seltenen Ausgang der perityphlitischen Abscesse zu betrachten, der jedenfalls nur bei kleinen Eiteransammlungen in Frage kommt.

Nichtsdestoweniger liegen einwandsfreie Beobachtungen von Forschern (Renvers u. a.) vor, welche eine vollkommene, recidivfreie Heilung einer Perityphlitis berichten, bei welcher vorher durch Probepunction Eiter nachgewiesen war. Möglicherweise war hier der Abscess resorbirt, er konnte aber auch auf andere Weise zur Ausheilung gelangt sein, nämlich durch Durchbruch in ein inneres Organ.

Der Eiter, der durch die Selbsthülfe der Natur abgedämmt ist und der vergebens diesen Damm zu sprengen suchte, kann, falls ihm ein anderer Ausweg nicht geschaffen wird, die Wand eines

1) Buchner, 71. Versammlung Deutscher Naturforscher und Aerzte in München.

benachbarten Organs durchbrechen und sich in dieses entleeren. In erster Linie wird hier der Wurmfortsatz selbst, sowie das Coecum durch den Eiter „angedaut", er kann sich aber auch einen Ausweg suchen in die Blase, in den Uterus, in das Rectum oder in einen hochgelegenen Darmabschnitt, mit welchem er in Berührung trat. Falls der Durchbruch in das Rectum, die Blase, den Uterus erfolgte, ist der Nachweis des Verbleibs des Eiters leicht zu erbringen, denn der Stuhl, resp. der Urin, das Uterussecret enthält reine, meist stinkende Eitermassen, bei Durchbruch in einen hochgelegenen Darmtheil kann wegen der Umbildung der Eiterbestandtheile auf dem Wege durch das Darmrohr dieser Nachweis zur Unmöglichkeit werden.

Wenngleich ein solcher Durchbruch in ein inneres Hohlorgan zur Ausheilung des Abscesses führen kann, indem der Eiter sich in das Hohlorgan entleert, so bildet jener Vorgang doch immerhin ein zweischneidiges Schwert insofern, als bei der hergestellten Communication des Eiters mit dem Inhalt eines Hohlorgans z. B. des Darms dieser Inhalt auch umgekehrt sich dem Eiter beimischen und denselben zur Verjauchung bringen kann. Wenn der Abscess der Bauchwand direkt anliegt, so kann er auch diese durchbrechen. Meistens sucht er sich einen Ausweg durch die vordere Bauchwand, einige Centimeter von der rechten Spina anterior superior, doch kann er auch hinten, oberhalb des Darmbeinkammes, in der Gegend des Musculus quadratus lumborum zum Durchbruch kommen. An der Perforationsstelle wird zunächst die äussere Bedeckung hart, infiltrirt, geröthet, worauf dann eine weiche schwappende Stelle den bevorstehenden Durchbruch anzeigt. Meistens entleert sich aus einer oder gar aus mehreren Oeffnungen, welche die Mündung gewundener, die Muskulatur durchwühlender Kanäle darstellen, stinkender Eiter. Auf diese Weise kann eine Heilung zu Stande kommen, in den bei weitem häufigsten Fällen zwingen aber doch zurückbleibende secernirende Fisteln zum operativen Eingriff und zur gründlichen Eiterentleerung.

Im Gegensatz zu dieser spontanen Heilung eines Abscesses, welche durch Resorption des Eiters oder durch Durchbruch zu Stande kommt, kann eine Rückbildung eintreten, welche zwar zu einem vorläufigen Stillstand des krankhaften Vorgangs führt, aber

eine dauernde Heilung nicht genannt werden kann. Diese Rückbildung ist gegeben in der Eindickung des Eiters.

Dieser Ausgang des Abscesses kommt dadurch zu Stande, dass die flüssigen Bestandtheile des Eiters resorbirt werden, während die korpuskulären Elemente desselben als eine eingedickte, schmierige Masse liegen bleiben. Diese Masse ist dann zwischen den aus dem fibrinösen Antheil des Abscesses sich bildenden festen narbigen Verwachsungen eingeschlossen, welche ihrerseits zu Abknickungen und Passagehindernissen der verwachsenen Darmtheile führen können. Die eingedickte Masse selbst kann aber unter Umständen, beispielsweise durch Circulationsstörungen, in Folge von einem Trauma etc., ihre Virulenz wieder gewinnen und zu recidivirender eiteriger Entzündung führen.

Als eine vierte Möglichkeit des Ablaufs eines Abscesses müssen wir die Propagation der Eiterung, den ungünstigsten Verlauf, erwähnen.

Diese Propagation des zunächst abgeschlossenen Abscesses kann auf verschiedene Weise noch nachträglich eintreten.

Wie die Wand eines inneren Organs oder wie die Bauchwand, so kann der Eiter auch die durch die natürlichen Heilbestrebungen gebildeten Verwachsungen der umliegenden Darmpartieen durchbrechen und in die freie Bauchhöhle gelangen.

Weiter können die in dem Eiter suspendirten hochvirulenten Infektionserreger die abdämmenden Verwachsungen an einer vielleicht mangelhaft versorgten Stelle durchdringen und neue Abscesse in der Bauchhöhle bewirken, die gar nicht mehr in continuirlichem Zusammenhang mit dem ersten Herde stehen.

Endlich können durch den Circulationsapparat, — die Lymph- und Blutgefässe — Verschleppungen virulenten Materials zu Stande kommen; auf diesem metastatischen Wege können sich dann Eiterungen in entfernt liegenden Organen bilden.

Diese hier nur angedeuteten Propagationsmöglichkeiten des Eiters werden uns in dem nächsten Kapitel beschäftigen.

4. Die septische Perityphlitis. Wir haben oben schon hervorgehoben, dass der bei einer eiterigen Perityphlitis gebildete Eiter schon durch seinen Geruch und seine Farbe sehr oft die Beimischung saprophytischer Mikroorganismen mit ihren Produkten

verräth. Diese Saprophyten können in solcher Menge von vornherein mit den eigentlichen Entzündungserregern in den Peritonealraum gelangen, dass die durch jene erzeugten Produkte dem Exsudat sehr bald eine jauchige Beschaffenheit verleihen. Es hat einen penetranten stinkigen, oft säuerlichen Geruch und enthält nicht selten kothige Bestandtheile, die ihm ihrerseits auch wieder einen charakteristischen Geruch geben.

Da diese Exsudate sich sehr rasch bilden, so kommt es oft gar nicht zu einer eigentlichen Eiterung, dasselbe besteht vielmehr aus einem mehr flüssigen, trüben, mit Fibrinflocken gemischten Material.

Ein solches Exsudat verdankt seine Entstehung wohl immer einem gangränösen Vorgang am Appendix mit begleitender Perforation. Ist diese letztere eine ausgedehnte und tritt sie plötzlich ein, so kann von einer Begrenzung des Exsudats, das an und für sich geringe plastische Eigenschaften besitzt, nicht die Rede sein. Nichtsdestoweniger kommt auf Grund meiner Erfahrungen auch bei Gangrän in den meisten Fällen ein vorläufiger Abschluss zu Stande, und handelt es sich nur um leichte Verklebungen oder gar nur um das dichte Aneinanderliegen der benachbarten meteoristischen Darmschlingen. Dieser Abschluss kann aber nur dann möglich sein, wenn eine allmähliche gangränöse Usur mit erst kleiner Perforation vorhanden ist. Derartige bösartige Fälle erfordern aber ein rasches Eingreifen, wenn nicht das Exsudat doch den nur mangelhaft gebildeten Damm durchbrechen und das Peritoneum in toto überschwemmen soll.

c) Die Paratyphlitis. Wir haben bis jetzt nur die an eine Appendicitis sich anschliessenden begrenzten Entzündungsvorgänge betrachtet, welche sich intraperitoneal abspielen. Die perityphlitischen Exsudate sind die gewöhnlichsten aus dem Grunde, weil der Appendix, wie wir aus unseren anatomischen Betrachtungen wissen, für gewöhnlich vollständig mit Peritoneum bekleidet ist, also intraperitoneal liegt und deshalb auch die von ihm ausgehenden Entzündungserreger innerhalb der Peritonealhöhle deponirt.

Die beiden Blätter seines Mesenteriums verlassen ihn erst, nachdem sie an seiner hinteren Wand sich vollständig an einander gelegt haben, um dann parallel zur hinteren Bauchwand zu ziehen. Immerhin kommen, wie wir schon in unseren anatomischen Vorbemerkungen hervorgehoben haben, vereinzelte

Fälle vor, in welchen der Appendix ganz oder theilweise retroperitoneal liegt, weiter auch solche Fälle, in welchen die beiden Blätter des Mesenteriums schon den Appendix verlassen, ehe sie sich vollständig an einander gelegt haben, so dass ein Theil der Wand des Appendix extraperitoneal liegt. Dies trifft besonders für das coecale Ende des letzteren zu, hier kann man in einzelnen Fällen sehr leicht die beiden Blätter auseinanderschälen und kann deutlich finden, dass sie auch einen Theil der hinteren Coecalwand freilassen.

Geht das entzündungserregende Virus von einem retroperitoneal liegenden Appendix aus oder verlässt es in anderen Fällen den Appendix gerade an der hinteren Wand, die in seltenen Fällen vom Peritoneum freigelassen wird, so kann sich der entzündliche Vorgang retroperitoneal abspielen und das Exsudat kann dann — extraperitoneal — der Fascia iliaca aufliegen. Es handelt sich in diesem Falle um eine Paratyphlitis.

Diese Paratyphlitis kann auch noch dadurch zu Stande kommen, dass ein vorher intraperitoneal liegendes Exsudat das Peritoneum durchbricht und dadurch eine extraperitoneale Lage bekommt.

Was von der Entstehung und dem Charakter eines perityphlitischen Exsudats gesagt worden ist, das gilt auch von dem paratyphlitischen.

Meist begrenzt es sich zu einem retroperitoneal liegenden serös-fibrinösen, mehr festen oder flüssigen eiterigen Herd, in anderen Fällen kann es aber auch eine jauchige Beschaffenheit annehmen, weiterkriechen und, wie wir im folgenden Kapitel zu erörtern haben werden, grosse Ausdehnung gewinnen.

Entsprechend einer toxischen Entzündung des den Appendix umgebenden Peritoneums müssen wir auch eine Paratyphlitis toxica annehmen, welche sich als reaktiver Vorgang an eine acute Appendicitis anschliessen kann. Es handelt sich in diesem Falle höchstens um eine seröse Durchtränkung des in der Nähe des Appendix liegenden retroperitonealen Bindegewebes, die sich durch Schmerzhaftigkeit der rechten Lumbalgegend, oberhalb des Darmbeimkammes, äussern kann, aber sehr bald nach dem Abblassen des appendicitischen Entzündungsvorganges wieder schwindet.

III. Die diffusen und metastatischen Entzündungsvorgänge als Folgeerscheinung einer Appendicitis.

Wir haben uns in dem II. Theil unserer ätiologischen und pathologisch-anatomischen Betrachtuugen nur mit den in Folge einer Appendicitis auftretenden Entzündungsprocessen beschäftigt, welche durch die Wehrkraft der Natur eine Abgrenzung erfuhren, so dass sie nicht schrankenlos den Ort ihrer Entstehung verliessen.

Wir werden uns in der folgenden Besprechung mit den im Anschluss an eine Appendicitis entstehenden Entzündungsprocessen zu befassen haben, welche der natürlichen Wehrkraft trotzen. Diese Processe zeigen einen derartigen Charakter, dass sie „wachsend ohne Widerstand" sich weiter verbreiten.

Wir haben schon bei Beantwortung der Frage, was aus einem abgedämmten Abscess werden könnte, die Möglichkeit berührt, dass von dem Abscessinhalt aus durch die abschliessenden Verwachsungen der Infektionserreger vordringen und neue Abscesse im Peritonealraum erzeugen könnte. Mit diesem Vordringen des Entzündungserregers ist die Propagation des Krankheitsvorganges gegeben. Er ist in uncontrolirbare Bahnen gelenkt, und gar oft muss sich der Arzt überzeugen, dass nach der Eröffnung einer oder mehrerer Abscesshöhlen, die er als den Sitz des Krankheitsherdes ausprechen zu müssen glaubte, die Allgemeinsymptome nicht schwinden, vielmehr die Fieberbewegungen und der Kräfteschwund andauern, als deren Ursache neue, im Peritonealraum versteckt liegende Infektionsherde anzusprechen sind. Dieser fortschreitenden Eiterung ein Ende zu machen, gehört zu den grössten Schwierigkeiten.

Verhängnissvoll ist es, wenn das mit infektiösen Eigenschaften ausgestattete eiterige Exsudat plötzlich die aufgeworfene Barrière durchbricht und die Peritonealoberfläche überschwemmt. Eine acute foudroyante eiterige Peritonitis ist das Resultat dieses fatalen Auswegs, den das bis dahin abgeschlossene Exsudat fand.

Die beiden genannten Möglichkeiten einer diffusen Ausbreitung des Entzündungsvorgangs im Anschluss an eine Appendicitis setzten voraus, dass es — wenigstens vorläufig und eine gewisse Zeit — zu einem Abdämmen des Entzündungsprocesses kam, dass allerdings die Virulenz der Exsudate eine dauernde und definitive Abkapselung nicht aufkommen liess. Wir müssen aber auch die

Fälle ins Auge fassen, in welchen ein Abschluss gleichsam nur als ein schwacher Versuch der Natur oder gar überhaupt nicht zu Stande kommt.

Wenn die an eine Appendicitis sich anschliessende Eiterung sehr rasch zur Entwicklung kommt — sei es dass hochvirulentes Material in grosser Menge auf die Peritonealfläche entleert wurde, sei es dass ein in seiner Wehrkraft geschwächtes Peritoneum auch einem mässigen Ansturm nicht standhielt —, dann kann mit dieser raschen Ausbildung des Eiters eine genügende Eindämmung nicht gleichen Schritt halten. An einzelnen Stellen kommt es zwar zu Verklebungen der Darmschlingen, einem schwachen Versuch, das wachsende Exsudat aufzuhalten, aber diese Verklebungen sind nicht im Stande, die immer weiter stürmende Eiterwelle einzudämmen. Wo immer wieder auf ihrem Zuge sich eine Verklebung entgegenstellt, da nimmt sie dieses Hinderniss mit Leichtigkeit, wie das heranbrausende Wasser den winzigen, noch unfertigen Damm fortreisst, wie es jeden ihm Trotz bietenden Wall durchbricht.

An anderen Stellen bildet sich gar keine Verklebung aus, es fehlt jeder natürliche Versuch des Körpers, der um sich greifenden Eiterung Herr zu werden.

So kommt die rasch vorwärts schreitende und in kurzer Zeit die ganze Peritonealfläche einnehmende fibrinös-eitrige Peritonitis (v. Mikulicz) zu Stande, bei welcher zwischen den tympanitisch aufgetriebenen, hochgradig injicirten, an einzelnen Stellen mit Fibrin beschlagenen und theilweise noch verklebten Därmen veritable Eiterlachen gefunden werden.

Diese Form der diffusen fibrinös-eiterigen Peritonitis führt oft rasch zum ungünstigen Ausgang, sie kann allerdings auch in ein chronisches Stadium treten. Der Patient verfällt dann einem langdauerndem Siechthum. Eindickungen der Eitermengen, Abknickungen des Darmrohrs können stattfinden, nachträgliche Verjauchungen können aber auch oft plötzlich einen ungünstigen Ausgang herbeiführen.

Die verhängnissvollste Form einer diffusen Entzündung im Anschluss an eine Appendicitis ist die septische Peritonitis.

Sie kommt zu Stande, wenn grössere Mengen infektiöser Jauche, womöglich gemischt mit Gas, in den Peritonealraum eindringen und ihn überschwemmen. Diese Möglichkeit ist gegeben, wenn aus einer grossen, plötzlich entstehenden Perforationsöffnung

des Appendix in Folge von Gangrän desselben oder bei Gangrän des ganzen Organs der infektiöse, mit Fäulnisserregern und Toxinen reichlich gemischte Inhalt „herausbrodelt". Diese septische Peritonitis führt meist sehr schnell den tödtlichen Ausgang herbei.

Der Organismus wird vermöge der hochgradig ausgebildeten Resorptionskraft der grossen Peritonealfläche geradezu vergiftet durch die gebildeten Toxalbumine und Toxine. Durch diesen raschen Verlauf kommt es oft gar nicht erst zur Exsudatbildung. Die meteoristisch aufgetriebenen Därme sind geröthet, hier und da sieht man in einer spärlichen, serös-blutigen oder jauchigen Exsudatlache eine Fibrinflocke schwimmen, das ist alles.

Die diffusen septischen Peritonitiden beherrschen fast immer mit einem Schlage das ganze Krankheitsbild, so dass — wenn nicht die Anamnese auf eine Erkrankung des Appendix hindeutet —, nicht entschieden werden kann, von welchem Organ aus das inficirende Material sich auf die Peritonealfläche ergossen hat. Selten ist aber eine septische Peritonitis von vornherein diffus; wir haben schon oben darauf hingewiesen, dass sie bei allmählicher Ausbildung der Gangrän und Perforation wohl für kurze Zeit begrenzt bleiben kann.

Es ist nun ohne Weiteres verständlich, dass diese verschiedenen Formen der diffusen Peritonitis — die eiterige, fibrinös-eiterige und septisch-jauchige — nicht scharf aus einander gehalten werden können, weder pathologisch-anatomisch, noch klinisch. Je nach dem schon oft hervorgehobenen Stand des Verhältnisses der Virulenz des infektiösen Materials zu der Widerstandskraft des Organismus, speciell des Peritoneums, je nach der Schnelligkeit, wie sich dieses infektiöse Material auf der Peritonealfläche verbreitet, werden die verschiedensten Uebergänge stattfinden können.

So kann in einem Falle die septische Peritonitis so rasch zum Exitus letalis führen, dass dem Organismus gar keine Zeit bleibt, Eiter zu bilden, im anderen Falle zieht sich das tödtliche Ende auf Grund der hier vorliegenden grösseren Widerstandsfähigkeit des befallenen Organismus länger hin, es tritt Eiterbildung ein und die Peritonitis zeigt dann einen jauchig-eiterigen Charakter. Die fibrinös-eiterige oder eiterige Form kann zur jauchig-eiterigen werden, wenn nachträglich noch saprophytische Mikroorganismen, etwa aus einer nachträglich erweiterten Perforation, in die Bauchhöhle hineingelangen.

Es ist nothwendig, sich diese verschiedenen Möglichkeiten klar zu machen, damit man nicht in ein unfruchtbares Schematisiren verfällt, vielmehr sich die Aufgabe stellt, jeden einzelnen Fall für sich zu beurtheilen und aus seinem Verlauf heraus zu erklären.

Als eine gewissermaassen zwischen den diffusen Entzündungen und den abgedämmten Exsudaten stehende Mittelform muss diejenige Peritonitis bezeichnet werden, welche zwar den eigentlichen Herd ihrer Entstehung überschreitet, aber doch nicht planlos und diffus sich über das ganze Peritoneum ausbreitet. Sie hält bestimmte Richtungen ein, so dass eine Abdämmung nur nach einer Seite hin wohl angenommen werden muss. Diese Abdämmung ist nach v. Mikulicz gegeben durch die Lage des grossen Netzes, welches eine Verklebung leicht zu Stande kommen lässt und dadurch die fortschreitende Entzündung in bestimmte Bahnen lenkt. Es kann sich hier selbstverständlich nur um die Entzündungsform handeln, bei welcher überhaupt noch Verklebungen stattfinden können, also die fibrinös-eitrige.

Die eine Bahn, auf welcher diese eigenthümliche Eiterung sich ausbreitet, nimmt ihre Richtung entlang dem unteren Netzrande von rechts nach links in das linke Hypogastrium; auf diesem Wege senkt sich der Eiter in die Bauchfelltaschen zwischen den Organen des kleinen Beckens ein. In solchen fortschreitenden Fällen von eitriger Perityphlitis, in welchen ein rechtzeitiger Eingriff verabsäumt wurde, findet man die ganze Unterbauchgegend von rechts nach links mit einer grossen, nach oben abgeschlossenen Eiterlache ausgefüllt, nicht selten werden aber nur die seitlichen Partieen dieser Gegend, also die Regio ileo-coecalis und die derselben entsprechende Stelle der linken Seite, also die linke Fossa iliaca, von Eiter eingenommen, während in der Mitte über der Schambeinfuge eine Scheidewand die beiden Eiterlachen trennt. Diese Trennung kann nur dadurch zu Stande kommen, entweder dass das infektiöse Material auf seinem Zuge verschiedene Wirkung entfaltet, dass es in der Mitte nur zur fibrinösen Ausschwitzung, in den Seitenpartieen aber zur Eiterung kommt, oder dass es sich zuerst um eine abgekapselte Eiterung handelte, welche aber infektiöses Material durchpassiren liess. Selbstverständlich ist es nicht immer zutreffend, dass die Scheidewand der Eiteransammlungen gerade in der Mitte liegt, auch nicht, dass immer nur eine solche Trennungswand vorhanden ist. Es können mehrere vereinzelte Eiteransammlungen auf dem Zuge von rechts nach links vorhanden sein.

Der andere Zug, dem diese Eiterung folgt, verläuft dem aufsteigenden Dickdarm entlang, meist an seiner inneren Fläche, und

erreicht nicht selten die Leber, um bis zum Zwerchfell vorzudringen, es bildet sich ein intraperitonealer subphrenischer Abscess. Das Exsudat wird in diesem Falle von der linken Bauchseite durch den rechten Netzrand abgedämmt. Auch bei dieser Wanderung des Eiters braucht die ganze Strasse nicht abscedirt zu sein; es kann z. B. der subphrenische Abscess ganz getrennt liegen von der perityphlitischen Eiteransammlung, leichte Verwachsungen oder entzündliche Verdickungen zwischen beiden Eiterdepots weisen auf den Weg hin, den der Eiter bei seiner Wanderung einschlug.

Ebenso, wie das auf die Peritonealfläche gesetzte, also intraperitoneale Exsudat ohne Aufenthalt sich weiter ausbreiten und sich zur diffusen fibrinös-eitrigen, eitrigen oder jauchigen Peritonitis ausbilden kann, so kann auch das seltener vorkommende extraperitoneal liegende, paratyphlitische Exsudat sich ohne Wahl weiterverbreiten und zu den entlegensten Organen dringen.

Die Exsudatmassen wühlen sich in dem lockeren retroperitonealen Bindegewebe hinter dem aufsteigenden Dickdarm weiter, gelangen zur Niere, um einen subrenalen resp. perirenalen Abscess zu bilden, und können von hier aus weiterdringen bis unter das Zwerchfell. Wir haben dann einen retroperitonealen subphrenischen Abscess; er kann die muskulöse Scheidewand zwischen Brust- und Bauchhöhle durchbrechen und eine eitrige und jauchige Pleuritis bewirken; es kann — falls eine Verklebung der Pleura pulmonalis und der Zwerchfellpleura vor dem Durchbruch sich gebildet hatte, oder falls Verwachsungen dieser beiden Pleurablätter schon vorhanden waren — zu Lungenabscess oder jauchiger Zersetzung in der Lunge kommen.

In der Litteratur sind diese verhängnissvollen Möglichkeiten des retroperitonealen Weiterwanderns einer paratyphlitischen Eiterung zur Genüge verzeichnet. Sonnenburg[1]) hat theils aus eigenen, theils aus der Beobachtung anderer Forscher derartige Fälle mitgetheilt.

Das Exsudat schlägt nicht selten ganz unerwartete Wege ein. So berichtet Aufrecht[2]): „Als Unicum dürfte wohl die Autopsie eines Falles dastehen, in welchem der Eiter sich nach der Milzgegend einen Weg gebahnt

1) Sonnenburg, l. c.
2) Therapeutische Monatshefte. IX. Jahrg. 1895. S. 229.

hatte, woselbst intra vitam ein mehr als zwei Fäuste grosser Tumor zu fühlen war und für eine vergrösserte Milz gehalten wurde. Bei der Section erwies sich der Processus vermiformis zum Theil zerstört. Der Rest hatte ein schwärzlich-missfarbiges Aussehen. Hinter dem Coecum war das Gewebe eiterig infiltrirt, missfarbig. Von hier führte ein Canal mit schieferig-schwarzer Wand im retroperitonealen Gewebe über die Wirbelsäule hinweg nach der linken Seite in den unter und hinter dem Magen liegenden Abscessherd."

Ich selbst habe in der Praxis eines Collegen einen Fall[1]) beobachtet, in welchem der retroperitoneal gelegene Eiter von der Regio ileo-coecalis aus, indem er sich einen Weg vor der Wirbelsäule gebahnt hatte, nach links gewandert war und sich ins kleine Becken gesenkt hatte.

Auch nach unten kann das paratyphlitische Exsudat sich ausdehnen. Es kriecht dann den Psoas entlang und kann oberhalb des Ligamentum Poupartii in der Gegend seiner äusseren Hälfte zum Vorschein kommen, die Haut vorwölben und durchbrechen, in anderen Fällen verbreitet es sich im Unterhautzellgewebe der inneren oder äusseren Fläche des Oberschenkels. Der Eiter kann auch, wenn er ins kleine Becken eingetreten ist, die Muskeln und Fascien des Beckenbodens durchsetzen und unter der Haut des Perineums erscheinen.

Zeigt der Eiter — höchstwahrscheinlich in Folge seines besonders reichlichen Gehalts an proteinlösenden Alexinen (s. Buchner) — eine starke auflösende Kraft, so kann er schon am Ort seines Entstehens oder auf seinem weiteren Wege sowohl nach vorne durch das Peritoneum durchbrechen und allgemeine Peritonitis bewirken oder sich in ein Hohlorgan ergiessen, als auch nach hinten durch die unterliegende Fascie sich in die Musculatur einwühlen. Sogar ein Durchbruch ins Hüftgelenk ist von Bryant[2]) beobachtet worden, wie Sonnenburg erwähnt.

Dieser Autor führt auch verschiedene Fälle für die eben genannten Auswege des Eiters an. Einen Fall von v. Maudach: Der Abscess war retroperitoneal bis zur Leber emporgestiegen, unterhalb welcher er in die Bauchhöhle perforirt war. Einen von Kraussold beschriebenen Fall, in welchem der Abscess, die Fascia lumbo-dorsalis durchbohrend, über die Darmbeinschaufel nach aussen getreten war und, sich unter der Haut, ähnlich einem Zellgewebsemphysem, ausbreitend, bis zur Mitte des Oberschenkels herabreichte. Auch Sonnenburg operirte einen ähnlichen Fall, bei dem das Bac-

1) Siehe Krankengeschichte No. 16.
2) Brit. med. Journal. 1884. II. 43.

terium coli im Eiter gefunden wurde. Der schwappende Abscess befand sich an der Aussenseite des Oberschenkels. In der Gegend des Wurmfortsatzes war die Entzündung bereits abgelaufen. Weiter einen Fall von Volz: Dieser fand bei einer Section die Bauch-, Brust- und Rückenmuskeln bis zum Schulterblatt hinauf in eine faulige Jauche verwandelt. Ein grosser Eitersack in der rechten Lenden- und Darmbeingegend hatte den Musculus quadratus lumborum perforirt und dadurch die Phlegmone hervorgerufen.

Wir haben bis jetzt die diffuse Verbreitung der Entzündungsvorgänge im Anschluss an eine Appendicitis betrachtet, sofern sie durch eine continuirliche Fortpflanzung des Entzündungsvorgangs zu Stande kommt, sei es, dass diese Fortpflanzung sehr acut, sei es, dass sie weniger rasch sich vollzieht, sei es, dass der Entzündungsvorgang in seiner ganzen Ausbreitung von derselben Intensität ist, sei es, dass an einzelnen Stellen mildere Formen in die Erscheinung treten, wodurch es zu abgesackten, unterbrochenen Exsudaten kommt. Immer aber handelt es sich bei dieser Verbreitungsart um die Innehaltung der Continuität.

Wir wollen jetzt noch eine andere Art der Weiterverbreitung des appendicitischen oder peri- und paratyphlitischen Entzündungsvorgangs betrachten, diese Art vollzieht sich nicht in continuitate, sondern durch Vermittlung des Gefässsystems. Es handelt sich um metastatische Vorgänge.

Diese können vermittelt werden durch die in dem Entzündungsherde verlaufenden Blutgefässe, oder durch die Chylus- und Lymphbahnen. Der pathologische Vorgang an den Blutgefässen spielt sich so ab, dass die Venenwand durch die sie umgebenden infektiösen Processe in Entzündung, bestehend in kleinzelliger Infiltration und septischer Durchtränkung der einzelnen Schichten, versetzt wird, und dass an diesen entzündeten Stellen sich ein Thrombus ausbildet, welcher mit infektiösen Eigenschaften ausgestattet ist und, falls er zur Erweichung kommt, Partikel an den Blutstrom abgiebt. Diese infektiösen Emboli entfachen in den Organen, in welche sie verschleppt wurden, von Neuem Entzündungsherde.

Trifft diese entzündliche Thrombose die Venen, welche zum Stamm der Vena portae gehören, so werden die Emboli zur Leber verschleppt, es können aber auch die zum Gebiete der Vena hypogastrica gehörenden Venen getroffen werden, also die zum unteren

Plexus haemorrhoidalis gehörenden Venenstämme, in welchem Falle die Emboli zur Lunge gelangen.

So kann es zu Leberabscessen, Lungeninfarkten mit Abscedirungen und eitriger Pleuritis kommen. Auch in andere Organe kann das infektiöse Material weiter verschleppt werden, sei es, dass es zuvor in der Lunge Posto fasst, oder dass es dieselbe, ohne zu haften, passirte. So können sich Gehirn-, Milz-, Nierenabscesse, Meningitiden, Endocarditiden entwickeln. Nicht immer wird das durch den Embolus verschleppte entzündungserregende Material eine eiterige Entzündung entfachen, es wird, je nach seiner Virulenz und je nach der Gegenwehr des Organs, in dem es haften bleibt, zu einer eutzündlichen Ausscheidung kommen können, die sich wieder zurückbildet. So habe ich einen im Anschluss an eine Perityphlitis auf embolischem Wege sich ausbildenden meningitischen Processs[1]) gesehen, der zur Genesung führte, also wohl kaum einen bösartigen Charakter haben konnte.

Die Venenthrombose kann sich über grosse Venengebiete erstrecken und sich nach oben bis zur Pfortader, eine echte Pylephlebitis erzeugend (Aufrecht, l. c.), erstrecken. Grenzt das peri- oder paratyphlitische Exsudat an die Vena iliaca, so kann es auch in dieser Thrombose bewirken, oder es bildet sich infolge des Druckes, den dasselbe auf die genannte Vene ausübt, in der Vena cruralis oder in der Saphena magna eine Verstopfung heraus, von welcher aus, wie Aufrecht über einen Fall berichtet, Lungenembolieen mit heftiger Hämoptoe entstehen können.

Aber nicht allein durch die Venen kann infektiöses Material dem Blutstrom einverleibt werden, auch die Chylusgefässe sind im Stande, den Infektionserreger weiter zu tragen. Während aber bei dem Transport desselben von einer Venenthrombose aus stets grössere den Entzündungserreger beherbergende Exsudatbröckel, sogenannte aus Fibrin und Eitermassen zusammengesetzte Emboli, welche in den Organen an bestimmten Stellen sich festkeilen und einzelne Entzündungsherde hervorbringen, in Betracht kommen, nehmen ihn die Chylusgefässe in mehr isolirtem Zustande auf und tragen ihn in feiner Vertheilung auf dem Wege des Ductus thoracicus in den Blutstrom. So kommt eine Ueberschwemmung des

1) Siehe Krankengeschichte No. 9.

Blutes mit dem lebenden Virus zu Stande unter dem bekannten Bilde der Septichämie mit ihrem verderblichen Verlauf. Eine derartige septichämische Allgemeininfektion kann noch von alten Abscessen aus stattfinden.

Es ist nun der Ansicht von vornherein entgegenzutreten, dass die geschilderten metastatischen Verschleppungen der Entzündungsursache, sei es durch einen Embolus von den Venen aus, sei es durch Resorption des Erregers seitens der Chylusgefässe, immer einen peri- oder paratyphlitischen Vorgang voraussetzten. Eine Metastase kann auch stattfinden von einer isolirten Appendicitis aus.

Enthält der Wurmfortsatz infektiöses Material, sei es schleimigeiterig, rein eiterig oder jauchig, so kann sich auch, im Anschluss an eine derartige isolirte Appendicitis, eine Venenthrombose mit ihren metastatischen Folgen entwickeln. Selbstverständlich können hier nur die Venen in Betracht kommen, welche zum Stamme der Portalvene gehören, nämlich Aestchen der Venae colicae dextrae, welche ihrerseits wieder in die Vena mesenterica superior münden. Die Folgen einer durch die Venen bewirkten metastatischen Verschleppung des Infektionsmaterials bei einer isolirten Appendicitis können deshalb vorerst nur in Affektionen, meist Abscedirungen, der Leber bestehen.

Anders ist es mit der Verschleppung des Infektionsmaterials durch die Chylusgefässe. Hier kann eventuell der Erreger auch von einer Appendicitis aus direkt dem Blutstrome einverleibt werden. So kann unter Umständen eine Septichämie entstehen im Anschluss an eine Appendicitis, welche bis dahin nur sehr geringfügige Symptome gemacht hatte, es liegt deshalb alle Veranlassung vor, in Fällen sogenannter kryptogenetischer Septichaemie auf den Appendix, als primären Krankheitsherd, zu achten.

Nicht selten wird aber hier noch ein anderer Weg des infektiösen Virus beobachtet. Es wird durch die sich retroperitoneal dem aufsteigenden Colon entlang ziehenden Lymphbahnen fortgetragen, gelangt zum Zwerchfell und kann von diesem aus eine Pleuritis bewirken. So kann im Anschluss an eine Appendicitis rechtsseitige, meist seröse Pleuritis entstehen, die — falls die Appendicitis nicht durch leicht erkennbare Symptome in die Er-

scheinung tritt — den Eindruck einer sogenannten primären idiopathischen Erkrankung macht.

Eine Erkrankung der arteriellen Gefässe ist selten, ist aber doch mehrfach beobachtet worden. Das eiterige Exsudat hatte die Wand einer Arterie durchbrochen und communicirte mit dem Lumen derselben. Bull (cit. bei Sonnenburg) beobachtete einen solchen Durchbruch in die Arteria iliaca interna. Es kann bei derartigen Zerstörungen der Arterienwand zu lebensgefährlichen Blutungen kommen.

Bei allen den Entzündungsformen, welche sich an eine Appendicitis anschliessen können — seien sie begrenzt, seien sie diffus oder verdanken sie ihre Entstehung einer Metastase —, werden selbstverständlich dieselben Erreger gefunden, wie bei der Appendicitis selbst, selten sind aber die an diese sich anschliessenden Entzündungen die Folge einer einzigen virulenten Species; meist handelt es sich um Polyinfektionen, bei welchen der Streptococcus und das Bacterium coli die Hauptrolle spielen. Ausser diesen pathogenen Formen kommen selbstverständlich bei jauchigen Processen auch saprophytische Mikroorganismen, wie Fäulnissbakterien, Gährungserreger in Betracht.

B. Krankheitsbilder, Diagnose und Verlauf.

Dem am Krankenlager stehenden Arzte erwächst für jeden einzelnen Krankheitsfall, dessen Behandlung ihm obliegt, die Aufgabe, aus den sich ihm darbietenden Anhaltspunkten, die er der Anamnese und dem Status praesens entnimmt, zu schliessen erstens auf die Erkrankung eines bestimmten Organs oder Organsystems, zweitens auf die pathologisch-anatomische Veränderung dieses Organs, drittens auf den eventuellen Verlauf dieser Veränderung mit seiner Rückwirkung auf den Gesammtorganismus. Nur wenn ihm dieser Schluss nach den verschiedenen Gesichtspunkten hin gelungen ist, kann er seine Massnahmen treffen.

Je mehr objektive Anhaltspunkte die Erkrankung eines Organs durch ihre Symptome darbietet, je charakteristischer diese Symptome sind, um so sicherer wird es gelingen, zu diagnosticiren, was sich in dem erkrankten Organismus abspielt und wie es sich abspielt.

Von der Zahl und der Zuverlässigkeit der pathognomonischen

Symptome einer bestimmten Erkrankung hängt im einzelnen Falle die mehr oder minder grosse Schwierigkeit der Diagnose ab.

So giebt es Erkrankungen, die sich in den von ihnen gesetzten pathologischen Veränderungen durch ganz charakteristische, auf Grund physikalischer und physiologischer Gesetze a priori construirbare objective Symptome verrathen. Die durch ein entzündliches Infiltrat bedingte Verdichtung der Lunge z. B. muss einen veränderten Percussionsschall der luftleeren Partieen bewirken; je nach der festeren oder lockereren Infiltration wird der Schall vollkommen gedämpft, gedämpft tympanitisch oder tympanitisch sein. Jedenfalls sind von einer bestimmten pathologischen Veränderung auch bestimmte physikalische Symptome zu erwarten.

Wenn wir nun, von dieser Erwägung ausgehend, uns fragen: Wie steht es denn mit den pathognomonischen Symptomen einer Appendicitis, einer Peri- oder Paratyphlitis und ihrer Folgen? Entsprechen bestimmten Veränderungen auch bestimmte, objectiv erkennbare und nach immer gültigen Gesetzen construirbare Symptome? Wenn wir uns diese Frage stellen, dann erhalten wir hier für eine sichere Diagnose wesentlich ungünstigere Resultate.

Wenngleich sich nicht verkennen lässt, dass wir in der letzten Zeit in der Abgrenzung der Symptome der verschiedenen entzündlichen Vorgänge, die sich am Darm der Regio ileo-coecalis und in seiner Umgebung abspielen, grosse Fortschritte gemacht und dadurch in der Diagnose dieser Erkrankungen eine gewisse Sicherheit erlangt haben, so werden uns doch noch häufig Fälle begegnen, in welchen uns die Einsicht in die pathologisch-anatomischen Veränderungen, die dem concreten Falle zu Grunde liegen, nicht möglich ist.

Wie nach unseren Darlegungen die verschiedenen, am Appendix selbst sich abspielenden, wie auch in Folge einer Appendicitis auftretenden krankhaften Vorgänge pathologisch-anatomisch nicht scharf von einander abzugrenzen sind: so gehen auch die Symptome in einander über, ohne eine für alle Fälle gültige pathognomonische Bedeutung zu gewinnen.

Es ist beispielsweise in manchen Fällen unmöglich, mit Sicherheit zu entscheiden, ob ein vorliegendes Exsudat in der Fossa iliaca dextra einer Appendicitis perforativa seine Entstehung ver-

dankt, oder ob der Infektionserreger die nicht perforirte Wand passirt hat.

Wenn allerdings mit plötzlichem Schmerz im Leibe, unter Erbrechen, Auftreibung des Abdomens, hohem Fieber, grosser Prostration, sehr schnellem Puls ein Exsudat in der Regio ileocoecalis auftritt, dann können wesentliche Zweifel nicht obwalten, da handelt es sich um einen Perforationsprocess. So verläuft dieser Vorgang aber nicht immer. Wenn durch eine feine Perforationsöffnung, die sich womöglich periodisch wieder schloss, entzündliches Material ohne besonderen Druck aus dem Appendix auf das Peritoneum gelangt, dann kann der Patient tagelang Schmerzen in der Ileo-coecalgegend unter leichten Fieberbewegungen verspüren, womöglich dabei umhergehen, bis die Schmerzen und das Unwohlsein sich steigern und ein entzündlicher Process in der Fossa iliaca dextra offenbar wird.

So allmählich beginnend und sich bis zur ausgesprochenen Entzündung steigernd, wie in dem zweiten Falle, finden wir aber nicht selten auch die Perityphlitis bei unversehrter Appendixwand.

Die pathologisch-anatomischen Vorgänge bei einer isolirten Appendicitis zu beurtheilen, ist meines Erachtens noch schwieriger. In einem vorliegenden Falle zu sagen: Hier liegt eine Appendicitis acuta, oder eine chronische Form, die einen acuten Nachschub zeigt, oder eine Appendicitis ulcerosa mit oder ohne Kothstein vor, das gehört unter Umständen zu den Unmöglichkeiten. Das auf richtig verwertheter Erfahrung gegründete Urtheil des Arztes spielt hier als Grundlage seiner Massnahmen eine besondere Rolle.

Bei dem Gange unserer folgenden Betrachtungen wollen wir nun nicht die Pathologie der entzündlichen Vorgänge, die sich am Darm der Ileo-coecalgegend abspielen, zum Ausgangspunkt nehmen, sondern wir wollen uns die klinischen Bilder vergegenwärtigen, welche der Arzt am Krankenbett zu beobachten Gelegenheit hat, und wollen, von diesen ausgehend, einen Rückschluss auf die krankhaften Zustände, welche diesen Krankheitsbildern zu Grunde liegen, zu gewinnen suchen, so weit es eben an der Hand der Symptome möglich ist.

Selbstverständlich wird es nicht angängig sein, die klinischen Symptome, die überhaupt einmal als Zeichen der entzündlichen

Vorgänge am Darm in der Regio ileo-coecalis auftreten können, in einzelnen Krankheitsbildern erschöpfend und streng von einander geschieden unterzubringen, aber gewisse Typen klinischer Bilder giebt es doch, und wir wollen versuchen, bei der Schilderung dieser einzelnen Typen die Ausnahmesymptome aufzunehmen.

Man hat von verschiedenen Seiten den Versuch gemacht, die klinischen Erkrankungsbilder, soweit sie sich zunächst auf die Fossa iliaca beschränkt halten, je nach dem Ernste der Erkrankungsform in drei grosse Gruppen einzutheilen, in leichte, mittelschwere und schwere Fälle, und man hat nach Kriterien gesucht, welche jede einzelne dieser Erkrankungsformen auszeichnen sollten. Da hat man z. B. daran gedacht, die Höhe der Temperatur als ein solches Kriterium gelten zu lassen, und hat Fälle mit fieberlosem Verlauf, mit leichtem und mit hohem Fieber unterschieden. Die Höhe des Fiebers kann aber doch für alle Fälle nicht massgebend sein. Wenngleich es allerdings richtig ist, dass die Fälle, bei welchen hochvirulente Entzündungserreger im Spiele sind, und bei welchen es zu bösartiger Eiterung kommt, meistens auch mit hohem Fieber einhergehen, während die weniger intensiven Entzündungsformen nur geringe Temperatursteigerungen bewirken, so trifft dieser Unterschied doch nicht immer und regelmässig zu. Es giebt auf Grund meiner Beobachtungen auch Eiterungen, welche sich durch nur sehr geringe Fieberbewegungen auszeichnen.

Fast dieselbe Unzuverlässigkeit zeigt das Kriterium der Pulszahl.

Es werden deshalb bei der Unterscheidung der Bösartigkeit der Entzündungsformen einzelne Symptome nicht massgebend sein dürfen, wir müssen uns durch Berücksichtigung des ganzen Krankheitsbildes mit seiner Rückwirkung auch auf das Allgemeinbefinden, durch Würdigung der Anamnese u. s. w. zu der richtigen Auffassung durchzuarbeiten suchen.

In jedem Falle wird es wesentlich sein, zu entscheiden:

1. Handelt es sich um eine Appendicitis und welcher pathologischen Form ist sie zuzuzählen?

2. Ist ein begrenztes peri- oder paratyphlitisches Exsudat vorhanden?

a) Verdankt es seine Entstehung einer Appendicitis, und welcher besonderen Form derselben? Oder liegt hier der seltene Fall vor, dass irgend eine durch eine spezifische Geschwürsbildung des Coecums bewirkte Perforation dieses Darmtheils das Exsudat bewirkte?

b) Von welcher Art ist dasselbe? Ist es serös, serös-fibrinös, zeigt es Uebergangsformen zur

Eiterung, ist es rein eiterig oder jauchig? Ist es rückbildungsfähig oder nicht?

3. Ist die Begrenzung des Exsudats eine zuverlässige oder nur äusserst unsichere? Neigt es zur Propagation?

4. Handelt es sich von vornherein oder im weiteren Verlauf um einen diffusen Process?

a) Breitet er sich per continuitatem aus?

b) Durch Metastase?

Hält der diagnosticirende Arzt diese Hauptfragen im Auge, sucht er sich im concreten Falle über jeden einzelnen Punkt Klarheit zu verschaffen, so ist ihm die nothwendige und wichtige Richtschnur für die Indikationsstellung zur sachgemässen Behandlung gegeben.

Wir wollen bei der folgenden Erörterung der einzelnen Krankheitsformen mit ihrem allgemeinen Typus, aber auch mit ihrer Varietät die erwähnten Hauptpunkte besonders ins Auge fassen und zur Erläuterung und Begründung unserer Auffassung, gleichsam als Paradigma, einige in den Rahmen der Krankheitsform passende Krankengeschichten anfügen.

I. Plötzlich, öfter aber allmählich beginnend, stellt sich in der rechten Unterbauchgegend, nach rechts und unten vom Nabel, eine gewisse ruckweise auftretende wehenartige Schmerzhaftigkeit ein. Der Schmerz ist verschieden heftig, strahlt anfangs oft in die Bauchhöhle aus, bleibt dann aber an der bezeichneten Stelle haften; er wird zeitweise so hochgradig, dass der Patient etwas gebückt, die Bauchmuskulatur entspannend, einhergeht, auch eventuell das Bett aufsucht, weil der Schmerz bei aufrechter Stellung und beim Gehen zu hochgradig ist. Nach einem, höchstens nach zwei Tagen ist die Schmerzhaftigkeit geschwunden, nur noch ein gewisses unangenehmes Gefühl bei Druck auf die früher schmerzhafte Stelle erinnert an die überstandene Erkrankung. Dieses Gefühl des Druckes ist nach weiteren zwei bis drei Tagen ebenfalls verschwunden.

Objectiver Befund: Der allgemeine Eindruck des Patienten ist nicht der eines Schwerkranken. Er liegt in aktiver Rückenlage mit ruhiger tiefer Athmung, der Schmerz, der ihn zwingt, zu liegen, ist bei ruhiger Lage geringer, nur periodisch zeigt sich ein schmerz-

haftes, mehr oder weniger heftiges Ziehen in der rechten Unterbauchgegend. Der Stuhl ist meist angehalten, nicht selten zeigt sich ein Kollern im Leibe, das mit Eintritt eines oder mehrerer diarrhoischer Stühle beendet ist.

Die Temperatur[1]) ist meistens nur wenig oder gar nicht erhöht — Temperaturen bis zu 38,5° kommen vor —, die Pulszahl ist nur geringfügig — bis zu 90 Pulsen — vermehrt. Appetit meistens gering, aber nicht vollständig aufgehoben. Die Ileocoecalgegend ist nicht vorgewölbt, der Bauch nicht abnorm aufgetrieben, der Percussionsschall überall normal tympanitisch.

Bei der Palpation ist meistens die Gegend schmerzhaft, in der wir unter normalen Verhältnissen den Processus zu vermuthen haben, also der Punkt, der auf der Spinallinie ca. 5 cm nach einwärts von der rechten Spina anterior superior ossis Ilei liegt, die Schmerzhaftigkeit zieht sich von diesem Punkte weiter auf der Linie, die man sich von diesem Punkte nach abwärts schräg zur unteren Grenze der Synchondrosis sacro-iliaca gezogen denkt. Je nach der Lage des Wurmfortsatzes nach oben, nach innen, nach aussen, nach hinten etc. kann selbsverständlich eine Abweichung von der charakteristischen Schmerzstelle vorhanden sein. Jedenfalls handelt es sich um die Sehmerzhaftigkeit eines bestimmten, abgegrenzten Bezirkes. Der Schmerz ist im Beginne der Erkrankung nicht selten ziemlich heftig, so dass ein tiefes Eindrücken nicht ertragen wird, er lässt aber sehr bald nach. Den Appendix bei diesen Krankheitsformen durchzufühlen gelingt selten aus dem einfachen Grunde, weil er in verdicktem und entzündetem Zustande, in welchem er durchzufühlen wäre, für eine genaue Palpation zu schmerzhaft ist, weil er aber später, wenn diese Schmerzhaftigkeit nicht mehr vorhanden ist, nicht mehr verdickt und desshalb auch nicht zu fühlen ist.

Zur Erhärtung der gegebenen Beschreibung dieser Krankheitsform füge ich kurz zwei Krankengeschichten bei:

1. F. M., 52 Jahre, Richter, erkrankt am 15. Juni 1892 unter allmählich sich entwickelnden, aber immer heftiger werdenden Schmerzen in der Blind-

1) Die Temperaturhöhe wird in den folgenden Krankengeschichten immer nach Rektalmessungen angegeben werden.

darmgegend, Schmerzen zuerst in die linke Bauchgegend ausstrahlend. Keine Brechneigung, keine Stuhlverhaltung.

Patient ist nie ernstlich krank gewesen, Diätfehler nicht nachzuweisen.

Befund am ersten Krankheitstage: Patient hält die aktive Rückenlage ein, giebt auf Druck an charakteristischer Stelle Schmerzen an, die periodisch stärker werden. Morgens 9 Uhr: Temp. 37,8°, Puls 86. Abends 6 Uhr: 37,4°, Puls 84.

Verordnung: Enthaltung jeglicher Nahrung, Eisblase, Opium.

16. VI. Schmerzhaftigkeit geringer. Temper. Morgens 8 Uhr: 37,2°, Puls 80, Abends 6 Uhr: 37,0, Puls 78.

17. VI. Nur auf Druck noch etwas Unbehagen, aber kein eigentlicher Schmerz mehr. Temp. normal.

18. VI. Beschwerden vollständig geschwunden. Normaler Stuhl. Genesung. Patient hat Symptome irgend einer Erkrankung der Regio ileo-coecalis nicht mehr gezeigt.

2. R. L., Schüler, 9 Jahre, hat mit $1^1/_2$ Jahren schwere katarrhalische Pneumonie nach Tussis convulsiva überstanden, ist sonst nie krank gewesen.

Verdauungsorgane immer gesund, keine Stuhlverhaltung, kein Diätfehler.

Beginn der Erkrankung: 13. VIII. 1895. Kolikartig auftretende Schmerzen der rechten Unterbauchgegend. Kein Erbrechen, keine Temperaturerhöhung. Charakteristischer Schmerzpunkt. Keine Resistenz, keine Auftreibung.

Nach 3 Tagen sind die Schmerzen geschwunden, nach weiteren zwei Tagen vollständige Genesung.

Ganz derselbe Anfall wiederholt sich im September 1896 zum zweiten Male mit demselben Verlauf. Seitdem kein Rückfall.

Um welche Erkrankung handelt es sich hier? Zunächst liegt überhaupt eine Erkrankung des Appendix vor? Ja, ganz gewiss. Der Schmerzpunkt deutet schon darauf hin. Er ist so charakteristisch und hier durch richtig ausgeführte Palpation auch immer so sicher nachzuweisen, dass an seiner Bedeutung zur Festlegung der Diagnose kein Zweifel obwalten kann.

Es mögen hier einige Bemerkungen für die zweckmässige Ausführung der Palpation eingeschaltet werden, welche für alle folgenden Fälle, in welchen es in acuten Fällen auf die Bestimmung des Schmerzpunktes des Processus ankommt, gültig sind.

Für gewöhnlich ist die Umgebung des erkrankten Appendix auch schmerzhaft; es handelt sich aber darum, das Centrum des Schmerzes, die am meisten schmerzende Stelle, ausfindig zu machen. Drückt man von vornherein auf die Regio ileo-coecalis ein, so zuckt der Patient sofort bei jedem Druck zusammen und ist ängstlich und unsicher in seiner Angabe. Ich fange deshalb an zu palpiren dort, wo ich noch keine Schmerzhaftigkeit vermuthe, meinetwegen in dem linken Hypogastrium, gehe dann, vorsichtig mit den

Fingern eindrückend, nach rechts hinüber, leise weitertastend, bis der Patient die erste Schmerzäusserung kundgiebt. Von dem Punkte dieser ersten Schmerzäusserung aus ist schliesslich, indem man zunächst die normale Lage des Appendix aufsucht, die Gegend des grössten Schmerzes leicht zu finden. Dieser Punkt des grössten Schmerzes befindet sich bei normaler Lage des Appendix auf der Spinallinie, etwa 5 cm von der Spina ilei anterior superior dextra entfernt. Er kann selbstverständlich, je nach den verschiedenen anatomischen Sitz des Appendix, auch mehr nach oben (der Burney'sche Punkt), nach aussen, nach innen, oder gar nach aussen und hinten liegen. In diesem letzteren Falle ist der Druck hinten auf die Gegend des Quadratus lumborum, dicht über dem Darmbeinkamm, oft am meisten schmerzhaft.

Die Möglichkeit, den Appendix selbst durchzufühlen, hängt von verschiedenen Umständen ab. Zunächst darf er nicht zu schmerzhaft sein, denn in diesem Falle verträgt der Patient nicht den tiefen Druck, der zur Betastung des Appendix nothwendig ist, weiter darf der Patient nicht zu fettreiche und zu gespannte Banchdecken haben, endlich darf der Appendix nicht hinter dem Coecum liegen oder nach innen zwischen Dünndarmschlingen verlagert sein: aber auch unter den günstigsten Bedingungen ist nach meiner Erfahrung eine sichere Palpation des Appendix nur dann möglich, wenn er durch entzündliche Processe eine gewisse Verdickung und Starrheit erlangt und eine mehr oder weniger unnachgiebige Form angenommen hat. Einen gesunden Appendix durchzufühlen, ist meines Erachtens nur sehr selten möglich, auch wenn die Verhältnisse sonst noch so günstig liegen.

Bei der Palpation muss der Patient in passiver Rückenlage liegen mit flektirtem rechten Knie- und Hüftgelenk, die Bauchmuskulatur muss durch Erhöhung des Oberkörpers und Oeffnen des Mundes entspannt sein, der Patient muss jede Aktivität der Bauchpresse vermeiden.

Wie haben wir uns nun auf Grund der Symptome, welche die geschilderte Krankheitsform bietet, die Veränderungen des Appendix zu erklären?

Für ein Exsudat in der Umgebung desselben spricht nichts, es kann sich nur um eine isolirte Erkrankung des Fortsatzes handeln. Auch diese kann nur eine unbedeutende sein, denn das wenig gestörte Allgemeinbefinden, die kaum erhöhte Temperatur, der ruhige Puls, die rasche Restitutio ad integrum lassen einen ernsteren Infektionsvorgang nicht vermuthen.

Es fragt sich: Handelt es sich überhaupt um einen entzündlichen Process? Wäre die stossweise auftretende, an Kolik erinnernde Schmerzhaftigkeit nicht lediglich dadurch zu erklären, dass Kothbestandtheile in den Appendix hineingelangt seien und nun von demselben wieder ausgetrieben würden? Würde das Krankheitsbild desshalb nicht genügend charakterisirt sein durch

die Bezeichnung: Colica appendicularis? Ganz gewiss ist die Annahme des Eintritts von fremdem Inhalt in den Appendix berechtigt, und man darf wohl auf Grund der kolikartigen Schmerzhaftigkeit annehmen, dass die Muskulatur des Fortsatzes durch periodische Contractionen jenen Inhalt hinauszubefördern bestrebt ist, aber die Frage liegt doch nahe: Warum sind diese muskulösen Anstrengungen schmerzhaft? Und weiter: Woher kommt denn die wenn auch geringe Temperatursteigerung? Das Hineingelangen von Kothbestandtheilen in den Wurmfortsatz wird öfters stattfinden, wenn es auch bei einem normalen Gebilde mit seinen aneinanderliegenden Wandungen nicht die Regel ist, ebenso wird sich der Wurmfortsatz unter normalen Verhältnissen des fremden Inhalts entledigen, aber dieses Hinausbefördern darf nicht schmerzhaft sein. Grade die Schmerzhaftigkeit im Verein mit der geringen Temperatursteigerung deutet darauf hin, dass es sich hier nicht um einen rein mechanischen Vorgang handelt, sondern dass wir es hier mit einer leichten, durch den fremden inficirenden Inhalt bewirkten entzündlichen Reizung zu thun haben, einer Appendicitis acuta katarrhalis. Eine acute Hyperämie und Schwellung des Gebildes, vielleicht nur seiner Schleimhaut, wird das pathologisch-anatomische Substrat dieser Entzündung sein.

So leicht und unbedenklich diese Krankheitsform sein mag, sie weist den beobachtenden Arzt darauf hin, dass es sich in diesem Falle um einen Appendix handelt, dessen Lage, Verbindung mit dem Coecum etc., kurz dessen ganze Beschaffenheit dazu angethan ist, fremden, eventuell entzündungserregenden Inhalt aufzunehmen und unter seinem Einfluss in Entzündung zu gerathen, und so sicher der Anfall vereinzelt bleiben und einen für immer gesunden Appendix zurücklassen kann, so sicher kann er aber auch eventuell das Anfangsglied sein für eine Kette weiterer erfolgreicher Anstürme auf denselben, die dann ernstere Veränderungen bewirken müssen.

Der Arzt hat desshalb allen Grund, einen Patienten, bei welchem er einmal eine solche leichte Appendicitis acuta katarrhalis beobachtet hat, zum mindesten disponirt für weitere Erkrankungsanfälle zu halten.

II. Nach einem Diätfehler, nicht selten aber auch, ohne dass ein solcher nachzuweisen wäre, tritt meist plötzlich ein heftiger

Schmerz in der Blinddarmgegend auf, der nicht selten in die Nabelgegend ausstrahlt und von Erbrechen und Fieber bis zu 39° begleitet ist. Der Puls ist beschleunigt, die Zunge belegt, der Appetit gering, das Allgemeinbefinden deutlich gestört. Der Leib ist nicht selten etwas aufgetrieben, aber nicht schmerzhaft auf Druck.

Die ganze Blinddarmgegend ist auf Druck schmerzhaft, die Betastung des Processus ist gar nicht möglich, weil die Bauchdecke der Blinddarmgegend so empfindlich ist, dass auch bei leiser Palpation die Muskulatur sich krampfhaft und bretthart zusammenzieht.

Durch Palpation ist desshalb ein Exsudat nicht zu umgrenzen, auch die leise ausgeführte Percussion ergiebt keinen Anhaltspunkt für eine Exsudatbildung, der Percussionsschall ist überall tympanitisch. Die Regio ileo-coecalis oft etwas aufgetrieben.

Am folgenden Tage ist das Bild ein wesentlich günstigeres. Die Schmerzhaftigkeit ist geringer geworden, die Temperatur ist niedriger, der Puls ruhiger, das Allgemeinbefinden kaum noch gestört, der Leib flach.

Jetzt kann man ohne Reflexcontractur der Musculatur der Bauchdecke schon dreister palpiren und man findet meistens den Schmerzpunkt heraus. Exsudat nicht nachweisbar.

Von jetzt an geht der Patient rasch der Genesung entgegen. Die Schmerzhaftigkeit des Appendix wird immer geringer, die Temperatur und die Pulszahl werden wieder normal, der Appetit kehrt zurück. Nach 7—10 Tagen kann der Patient das Bett wieder verlassen.

3. A. F., 11 Jahre, Schülerin, erkrankt am 14. April 1898, Abends 7 Uhr, plötzlich unter heftigem Schmerz, der in der Blinddarmgegend beginnt und in die Nabelgegend ausstrahlt. Mit dem Beginn des Schmerzes zeigt sich heftiges Erbrechen und Durchfall. Als Ursache wird ein grober Diätfehler beschuldigt. Patientin hatte in wunderbarer Zusammenstellung Kartoffelpuffer gegessen und Champagner dazu getrunken.

Befund: Sehr zartes, mageres, nervöses Kind, Temperatur 39, Puls 92. Zunge belegt, nicht trocken, Foetor ex ore. Leib etwas aufgetrieben, die Blinddarmgegend sehr schmerzhaft, Palpation unmöglich, die Bauchdecken werden bei leiser Berührung bretthart, Percussion ergiebt normalen tympanitischen Schall.

Verordnung: Eis, Opium, strengste Nahrungsenthaltung.

15. IV. Temperatur Morgens 9 Uhr: 38,2, Puls 89. Schmerz geringer, Schmerzpunkt an typischer Stelle, Leib nicht stärker meteoristisch, wie am vorigen Tage, Exsudat nicht nachweisbar. — Abends 6 Uhr: 37,9, Puls 86. Allgemeinbefinden besser, Schmerzhaftigkeit geringer, Leib flacher.

16. IV. Temperatur normal. Zunge reinigt sich. Uebergang zur Genesung.

17. IV. Schmerzhaftigkeit fast verschwunden. Appetit gut. Normale Defäcation.

18. IV. Genesung, aber noch Ruhe verordnet.

21. IV. Patientin verlässt das Bett. Bis heute kein Recidiv.

4. Fräulein M. S., 19 Jahre.

Patientin erkrankt am 8. April, Nachmittags 4 Uhr, unter plötzlichem Schmerz in der rechten Unterbauchgegend, Uebelkeit und Erbrechen. Kein Diätfehler.

9. IV. Morgens 9 Uhr: Patientin giebt an, früher nie an Schmerzen in der Blinddarmgegend gelitten zu haben, sie neigt aber zu Obstipation.

Blasse anämische Hautfarbe. Temp. 38,8, Puls 94. Starke Schmerzhaftigkeit der Regio ileo-coecalis, besonders auf Druck, deutlicher Schmerzpunkt in loco typico, die schmerzhafte Gegend nicht aufgetrieben, Leib ebenfalls nicht. Palpation in die Tiefe unmöglich, weil die Bauchdecken bei der leisesten Berührung sich fest contrahiren. Keine Dämpfung. Allgemeinbefinden nicht besonders gestört. Verordnung wie gewöhnlich.

Abends 6 Uhr: Temp. 38,5, Puls 94. Schmerzhaftigkeit nicht hochgradiger, wie am Morgen.

10. IV. Morgens 9 Uhr: Temp. 37,8, Puls 90. Schmerz der Regio ileo-coecalis geringer, Reflexcontraction der Bauchdecken weniger ausgeprägt. Die Gegend des Appendix noch sehr schmerzhaft.

11. IV. Temperatur normal, Puls 85. Palpation in die Tiefe schon möglich, Appendix nicht durchzufühlen, Schmerzpunkt noch deutlich vorhanden.

12. IV. Fast keine Schmerzen mehr. Appetit kehrt zurück.

13. IV. Genesung. Reg. i. c. und Loc. typ. schmerzlos.

Wir haben es bei diesem Krankheitsbild offenbar wiederum mit einer Appendicitis acuta zu thun, die aber mit einer reaktiven, durch Uebertritt von Toxalbuminen in die peritoneale Umgebung bewirkten peritonitischen Reizung verbunden ist. Diese Reizung wird sich pathologisch-anatomisch auffassen lassen als eine fluxionäre Hyperämie des dem Appendix benachbarten Peritonealgebietes der Bauchwand und der anliegenden Darmpartieen, vielleicht kommt auch eine geringfügige, klinisch nicht nachweisbare Exsudation zu Stande. Dass es sich um eine peritonitische Reizung handelt, das geht aus der starken Schmerzhaftigkeit der Umgegend des Appendix hervor, das beweist vor allem die reflectorische Contraction

der Bauchdecken bei der leisesten Palpation, dass aber diese peritonitische Reizung nur einen reaktiven Charakter haben und toxischen, nicht infektiösen Ursprungs sein kann, darauf lässt der rasche Rückgang der anfangs bedrohlichen Erscheinungen schliessen.

Wie aber aus der Schilderung des Krankheitsbildes hervorgeht, ist diese Auffassung von dem rasch vorübergehenden Reizzustand des Peritoneums im Anfang der Erkrankung, etwa am ersten Tage, nicht zu gewinnen.

Der plötzliche Beginn, die starke Schmerzhaftigkeit der Umgebung des Appendix, der nicht selten vorhandene, wenn auch geringfügige Meteorismus, das Fieber, der rasche Puls: alle diese Symptome können eine infektiöse Perityphlitis andeuten, sei es dass das infizirende Virus die unversehrte Wand des Appendix durchwandert, sei es dass es eine Perforation zum Durchtritt benutzt hat.

Seien wir desshalb in solchen Fällen am ersten Tage vorsichtig mit der Prognose. Es ist eine weise Vorsicht, beim ersten Befund nur von einer „Blinddarmentzündung“ zu reden, deren weiterer Verlauf noch zu beobachten sei, aber nach der ersten Untersuchung sich nicht mit Sicherheit bestimmen lasse.

Wenn allerdings schon am zweiten Tage der Zustand ein auffallend besserer ist, objektiv und subjektiv, und wenn sich aus dem unklaren Symptomencomplex der Schmerzpunkt „herauskrystallisirt“, wenn ein Exsudat nicht nachweisbar wird, dann können wir mit Zuversicht auf ein rasches Rückgängigwerden der ersten bedrohlichen Erscheinungen schliessen.

Von welchem Grade aber die Veränderungen des Appendix selbst sind, dieser Schluss ist sehr unsicher und oft ganz unmöglich.

Hat der Patient nie über coecale Beschwerden geklagt, handelt es sich um eine erste Attaque, so mag mit grosser Wahrscheinlichkeit die Annahme berechtigt sein, dass hier eine besonders acut verlaufende Appendicitis katarrhalis vorliegt.

Sicher ist diese Annahme aber nicht. Es können auch, ohne dass der Patient von früheren Attaquen zu berichten weiss, chronisch-entzündliche Processe, eventuell mit Ulceration der Schleimhaut und Kothsteinbildung, vorliegen, die von einer acuten Attaque unterbrochen wurden.

Diese letztere Annahme wird sogar wahrscheinlich, wenn schon

Beschwerden vorhergegangen sind, sei es dass sie in ab und zu auftretenden, in die Nabelgegend ausstrahlenden Schmerzen, sei es dass sie in dauerndem Druckgefühl und unbehaglichen Sensationen bestanden.

Der acute Verlauf, die begleitende peritoneale Reizung, die auf eine besondere Durchlässigkeit der Appendixwand hindeutet, müssen den Arzt vorsichtig stimmen und ihm eine Mahnung sein, dass er prognostisch für die Zukunft nicht Zugeständnisse macht, die er eventuell zu bereuen hat.

Wir werden im weiteren Verlauf in unseren Krankengeschichten darauf zurückkommen müssen.

III. Nachdem vielleicht schon eine anfallsweise auftretende Schmerzhaftigkeit der Ileo-Coecalgegend einige Zeit bestanden hat, oft aber auch ohne jede vorhergehende Beschwerde erkrankt der Patient mit Schmerzen in der Unterbauchgegend, die entweder plötzlich auftreten oder sich allmählich entwickeln und von Fieber begleitet sind, Erbrechen und Diarrhoe können sich hinzugesellen. Die Schmerzhaftigkeit kann von vornherein in die Regio ileocoecalis verlegt werden, kann aber auch die ganze Unterbauchgegend einnehmen und erst später sich auf die typische Gegend concentriren.

Gewöhnlich ging dem Anfalle Obstipation vorher, die Regel bildet dies aber nicht.

Das Fieber kann am ersten Tage eine ansehnliche Höhe erreichen bis zu 39,0 und 39,5, meistens fällt es aber bald ab, um am 3.—5. Tage einer normalen Temperatur Platz zu machen. Die höchste Temperatur braucht aber nicht gleich am Anfange der Erkrankung in die Erscheinung zu treten, das Fieber kann vielmehr zunächst mit geringer Erhöhung der Temperatur einsetzen und erst am 2. oder 3. Tage die Akme erreichen, um dann aber rasch abzufallen. Der Puls entspricht in der Regel der Fieberhöhe, beim Zurückgehen des Fiebers findet man nicht selten einen besonders langsamen Puls; das Allgemeinbefinden ist nur wenig gestört. Der Patient fühlt sich nicht sehr geschwächt und abgeschlagen, klagt meistens nicht über Kopfschmerzen oder wüstes Gefühl im Kopf, der Appetit liegt nicht gänzlich darnieder, das Bewusstsein ist vollkommen klar.

Der objektive Befund ist meistens folgender: Im Anfange der

Erkrankung findet man den Bauch etwas aufgetrieben oder normal, die Regio ileo-coecalis ist auf Druck schmerzhaft, besonders in loc. typ., und lässt durch die Palpation deutlich eine stärkere Resistenz erkennen. Schon nach kurzer Zeit, nach 12—24 Stunden, zeigt sich ein deutliches, durch den gedämpften Percussionsschall und durch das Gefühl nachweishares Exsudat, meist von charakteristischer Lage und Form.

Dasselbe beginnt mit seiner oberen Grenze in der Spinal- oder Supraspinallinie, erreicht nach aussen nicht ganz die Spina ossis ilei, zieht mit seiner Längsachse schräg nach unten und innen, mit seinem unteren Rande die Mitte des Poupart'schen Bandes fast berührend, mit seiner inneren Begrenzung bis zur Rectusscheide vordringend.

Nach dem Abfall des Fiebers verkleinert sich das Exsudat sehr bald, indem die äussere Umgrenzung weniger ausgedehnt, die Resistenz geringer wird. Dieses Verhalten des Exsudats spricht für die gleichmässige Rückbildung sowohl seiner flächenhaften Ausdehnung, wie auch seiner Dicke. Zugleich mit der Verkleinerung desselben wird auch die Schmerzhaftigkeit geringer, bis für gewöhnlich nach zwei bis drei Wochen die Genesung vollendet ist.

Nicht immer aber ist das Exsudat bezüglich seiner Lage und Form von der beschriebenen charakteristischen Beschaffenheit. Vor Allem kann es nicht immer so deutlich palpirt werden. Wir wissen, wie verschieden der Processus gelegen sein kann; wenn wir nun weiter berücksichtigen, dass er durch frühere Entzündungsprocesse plastischer Natur abgeknickt, mit der Umgebung verwachsen und verlagert sein kann, so ist es verständlich, dass das in seiner Umgebung gebildete Exsudat unter Umständen eine für Percussion und Palpation sehr ungünstige Lage haben kann. Es kann mehr in der Tiefe, von verklebten Dünndarmschlingen bedeckt, hinter dem Coecum, an seiner inneren Fläche liegen, sodass es sich höchstens durch die vermehrte Resistenz und die Schmerzhaftigkeit im Bereiche seiner Lage verräth.

Der Patient geht aus der Erkrankung gewöhnlich nicht sehr geschwächt hervor und erlangt rasch seine frühere Kraft wieder, jedoch bleibt nicht selten eine Neigung zu Recidiven, welche oft nicht in den Grenzen des geschilderten gutartigen Verlaufes bleiben.

5. Patient W. B., Schüler, 13 Jahre alt, hat Masern, Keuchhusten überstanden, war sonst stets gesund. Defäcation immer normal, nie Schmerzen in der Regio ileo-coecalis, unmittelbar vor der Erkrankung Diätfehler nicht nachzuweisen.

Am 6. Juni 1895, Abends, Schmerzen in der rechten Regio iliaca, die sich während der Nacht steigern.

7. VI. Morgens 8 Uhr: Temperatur 38,8, Puls 98. Starke Schmerzhaftigkeit in der Regio ileo-coecalis, daselbst vermehrte Resistenz, leichte Dämpfung, Abdomen flach.

Ordination: Eis, Opium, Ruhe, Nahrungsenthaltung.

7. VI. Abends 6 Uhr: Temperatur 38,9, Puls 100.

Deutliches palpatorisch und percutorisch nachweisbares Exsudat von charakteristischer Form und Lage. Allgemeinbefinden nicht besonders gestört. Appetit nicht vollständig geschwunden.

8. VI. Morgens 9 Uhr: Temp. 38,6, Puls 96. Exsudat hart, deutlich abgrenzbar.

Abends 6 Uhr: Temp. 38,5, Puls 90. Object. Befund derselbe.

9. VI. Morgens 9 Uhr: Temp. 38,2, Puls 89. Exsudat hart, weniger schmerzhaft.

Abends 6 Uhr: Temp. 37,5, Puls 80. Schmerzen des Exsudats nur noch gering.

10. VI. Morgens 9 Uhr: Temp. 36,4, Puls 72. Exsudat kleiner, fast schmerzlos.

Abends 6 Uhr: Temp. 36,3, Puls 68.

Vom 10.—20. VI. Weitere Verkleinerung des Exsudats. Am 20. VI. vollständige Genesung. Bis jetzt kein Recidiv.

6. H. F., Gymnasiast, 14 Jahre, immer gesund, erkrankt in der Nacht vom 4. zum 5. April 1898 mit heftigen Schmerzen in der Unterbauchgegend und Erbrechen unverdauter Massen, nachdem er am letzten Abend Schweizerkäse und hinterher viel Preisselbeerencompot genossen hatte.

5. VI. Morgens $7^1/_2$ Uhr: Temp. 38,5, Puls 100. Bauch etwas aufgetrieben. R. i. c. sehr schmerzhaft; tiefe Palpation unmöglich wegen Contractur der Bauchmuskulatur.

Ord.: Eis, Opium, Diät.

Abends 6 Uhr: Temp. 38,8, Puls 102. R. i. c. sehr schmerzhaft, jetzt deutliche Resistenz, keine ausgesprochene Dämpfung.

6. IV. Morgens $8^1/_2$ Uhr: Temp. 39, Puls 104. Deutliches Exsudat.

Abends 6 Uhr: Temp. 39,2, Puls 102. Allgemeinbefinden wenig gestört. Schmerzhaftigkeit bei ruhiger Lage und Eisbehandlung gering, dagegen ist das Uriniren schmerzhaft. Untersuchung per anum ohne Resultat.

7. IV. Morgens 8 Uhr: Exsudat gut abgrenzbar, Percussionsschall gedämpft, Schmerz geringer. Temperatur Morgens 38,6, Puls 98. Abends 38,0, Puls 90.

Am 8. April sind Temperatur und Puls normal, allmähliche Verkleinerung des Exsudats, Allgemeinbefinden gut, Appetit stellt sich ein.

9. IV. Weitere Besserung.
10. IV. Normale Defäcation nach Ricinus.
15. IV. Vollkommene Genesung. Bis jetzt kein Recidiv.

Die erste Frage ist: Woraus besteht nun dieses meist rasch unter Fieber, gewöhnlich mässigen Grades, und unter geringer Störung des Allgemeinbefindens sich entwickelnde Exsudat?

Die geschichtliche Entwickelung der Auffassung dieses Krankheitsbildes datirt zurück in die Zeit, in welcher man sich von der Annahme einer Typhlitis stercoralis noch nicht freigemacht hatte. Der berühmte Kothpfropf, der Boudin stercoral der Franzosen, den niemals ein Mensch gesehen hat, musste herhalten und als Causa proxima der beobachteten Entzündungsvorgänge dienen. Die fühlbare tumorartige, meist harte Masse sollte gebildet werden von diesem Kothpfropf, der von der entzündlich infiltrirten, verdickten Wand des Coecums umgeben war. Das war das Bild der Typhlitis stercoralis. Man glaubte sich zu dieser Auffassung um so mehr berechtigt, als man beobachtet haben wollte, dass die tumorartige harte Masse nach einer Dosis Ricinusöl, welcher reichlich Stuhlentleerung folgte, plötzlich schwand. Dieses plötzliche Zurückgehen des Tumors erklärte man sich eben durch die Beseitigung des vermeintlichen Kothpfropfs. Wenngleich diese Anschauung noch nicht überall und vollkommen beseitigt ist, so liegt sie doch in den letzten Zügen und wird im Laufe der Zeit der Auffassung Platz machen müssen, welche jetzt schon für den bei weitem grössten Theil der Aerzte massgebend ist.

Diese ist folgende: Das sich rasch bildende Exsudat besteht aus einer serös-fibrinösen Ausschwitzung des Peritoneums der Regio ileo-coecalis, sowohl des parietalen, die Bauchwand bekleidenden, wie des visceralen der anliegenden Darmtheile, der Blase etc. Da das Exsudat plastische Eigenschaften in hohem Maasse besitzt, so kommt es rasch zu einer Verklebung der betheiligten entzündeten Flächen, sicher auch zu einer entzündlichen Infiltration und Verdickung der unteren Schichten der Bauchwand, der Wand des Coecums, derjenigen der anliegenden Därme und des benachbarten Netzes. Nach Abklingen des entzündlichen Vorgangs kommt es zur Resorption des Exsudats, eventuell können Verklebungen zurückbleiben, die sich organisiren und zur Verlagerung des Processus und der anliegenden Darmtheile führen.

Wie ist nun die unzweifelhaft vorliegende Beobachtung eines durch ein Abführmittel bewirkten plötzlichen Rückgangs des entzündlichen Tumors, den ich als eine leicht fühlbare, mehr oder weniger feste Exsudatmasse auffasse, zu erklären?

Zunächst muss ich hier bemerken, dass ich einen derartigen Versuch, durch eine Ricinusgabe den vermeintlichen Kothpfropf wegzuschaffen, für ein sehr bedenkliches Beginnen halte, das unter allen Umständen zu unterlassen ist. Das aber nur als vorläufige Bemerkung.

Nehmen wir an, das Abführmittel hat wirklich nicht geschadet und der Tumor geht zurück. Muss da wirklich der Kothpfropf der Uebelthäter gewesen sein? Nein, gewiss nicht.

Zunächst bezweifle ich einen Rückgang des Exsudats. Ich will wohl eine plötzliche Verkleinerung resp. ein undeutlicheres Hervortreten desselben gelten lassen, dem aufmerksamen Beobachter wird aber nicht entgehen, dass eine Resistenz bleibt und nur den natürlichen Resorptionskräften allmählich weicht. Diese plötzliche Verkleinerung des Tumors findet aber, wenn sie wirklich nach einem Abführmittel eintritt, ihre Erklärung durch folgende Auffassung:

Wie wir unten noch zu besprechen haben werden, geht die Entzündungsform, mit welcher wir uns jetzt beschäftigen und welcher wir die Bezeichnung Perityphlitis sero-fibrinosa beilegen können, in den bei Weitem meisten Fällen von einer Appendixerkrankung aus. Liegt nun der entzündete Fortsatz, wie wir es gar oft finden, dem Coecum nahe an, ist er gar durch frühere leichte Entzündungsvorgänge mit ihm verwachsen, so muss sich der Entzündungsprocess am intensivsten in der unmittelbarsten Umgebung des Coecums abspielen. Seine Wand wird serös durchtränkt, infiltrirt und dadurch unthätig, widerstandslos, wie überhaupt ein serös durchtränkter Darm. Dadurch kommt eine Aufblähung des Coecums durch flüssigen Darminhalt und Gase zu Stande, wie wir sie bei jedem paretischen Darm finden.

Dieses aufgeblähte, dickwandige Coecum dient der infiltrirten verklebten Umgebung als Unterlage, gleichsam als wenig nachgiebiges Polster, und gerade durch diese Unterpolsterung kommt ein deutliches Hervortreten des entzündlichen Tumors unter die oft ebenfalls in ihren tieferen Schichten infiltrirte Bauchwand zu

Stande. Sobald eine gründliche Entleerung des Coecums durch die Herstellung der Peristaltik stattfindet, geht die Blähung zurück, die infiltrirte Umgebung wird weniger unter die Oberfläche gedrängt, das Exsudat imponirt desshalb bei Weitem nicht mehr so deutlich als Tumor, es tritt als diffuse, mehr oder weniger feste Masse in die Tiefe zurück. Dem palpirenden und percutirenden Finger ist der Nachweis schwieriger oder gar unmöglich geworden, an der Existenz des Exsudats ist aber nichts geändert, nur die besondere Lage, welche durch das Hervordrängen desselben unter die Bauchdecke durch das geblähte Coecum gegeben war und welche dasselbe deutlich hervortreten liess, ist eine andere geworden. Diese Erklärung genügt nach meiner Ansicht vollkommen für das sogenannte plötzliche Verschwinden des Tumors nach einem Abführmittel, so dass auch dieser Umstand nicht mehr für die Existenz des Boudin stercoral herangezogen werden darf.

Die zweite Frage ist: Wie kommt nun die entzündliche Ausschwitzung in der Umgebung des Typhlons zu Stande?

Verschiedene Beobachtungsmöglickeiten sprechen dafür, dass das entzündungserregende Moment in den allermeisten Fällen vom Appendix ausgeht.

Wenngleich ja selten Gelegenheit gegeben sein dürfte, während des Anfalls durch Autopsie in vivo die Erkrankung des Appendix festzustellen, so kann doch aus der meist charakteristischen Lage des Exsudats, weiter aber aus den Veränderungen, welche am Appendix, der nach dem Anfall im freien Intervall entfernt wird, zu finden sind, auf eine die Perityphlitis sero-fibrinosa bewirkende Erkrankung desselben geschlossen werden. Ich habe des Oefteren Gelegenheit gehabt, einen Appendix wegen dauernder Beschwerden, welche nach einem oder mehreren Anfällen unserer beschriebenen Krankheitsform zurückgeblieben waren, zu entfernen. Ich fand ihn meistens in einem chronisch entzündlichen Zustand, mit Hyperämie der Schleimhaut, Blutergüssen und Infiltrationen in dieselbe, starker Schwellung der Follikel und Verdickungen der übrigen an der Wand des Appendix betheiligten Gewebe, dabei Verwachsungen mit der Umgebung, Abknickungen, Schleimansammlungen im Lumen etc. Sonnenburg[1]) erwähnt zwei Fälle, in

1) l. c.

welchen er bei recidivirender Perityphlitis sero-fibrinosa im Anfall operirte und ein seröses Exsudat entleerte, er fand den Appendix entzündet, aber nicht perforirt.

In sehr seltenen Fällen kann sich unsere perityphlitische Entzündungsform auch an pathologische Vorgänge im Coecum oder aufsteigenden Dickdarm anschliessen. Der innere ätiologische Zusammenhang ist derselbe. Es handelt sich dann wohl immer um specifisch entzündliche Processe in den genannten Darmpartieen, welche eine abnorme Durchgängigkeit derselben für infektiöse Stoffe, resp. toxisches Material bedingen. Als solche spezifisch entzündliche Processe sind zu nennen Typhus, Tuberkulose, Dysenterie. Es findet bei diesen Processen meistens eine Geschwürsbildung statt, welche, auch ohne Perforation, die Ausgangspforte für Entzündungserreger im engeren Sinne darstellen kann. Aufrecht[1]) fand unter 288 Fällen von perityphlitischen Entzündungsprocessen, die in unsere Krankheitsform passen, 7 mal das Coecum resp. das Colon erkrankt. Es handelte sich um typhöse und tuberkulöse Processe.

Mit Rücksicht auf den meist leichten Verlauf unserer Erkrankungsform mit ihrer ausgesprochenen Neigung zur Abkapselung und zur Rückbildung des Exsudats, mit ihrer geringen Einwirkung auf das Allgemeinbefinden müssen wir wohl annehmen, dass es sich nicht um eine bösartige Entzündungsform handeln kann. Dementsprechend sind auch die Veränderungen des Appendix, — wenigstens in den Fällen mit dem beschriebenen Verlauf —, als schwerwiegende und tiefgreifende nicht aufzufassen.

Meist wird es sich um acute Appendicitis oder um einen acuten Nachschub in einem bereits chronisch veränderten Organ handeln ohne Perforation der Wand.

Es fragt sich nun: Ist die in Begleitung dieser Appendicitis auftretende Perityphlitis sero-fibrinosa nur toxischen, oder ist sie infektiösen Ursprungs, d. h. kommt die entzündliche Ausschwitzung zu Stande dadurch, dass die im entzündeten Appendix gebildeten Toxalbumine durch die Wand diffundiren und in der Umgebung ihre entzündungserregende Wirkung entfalten oder tritt der Infektionserreger selbst in die peritoneale Umgebung? Im ersten Falle würden wir es mit einer reaktiven Entzündung zu thun haben, einem höheren Grade der unter II besprochenen Krankheitsform. Dass eine derartige Reaktion durch entzündliche Ausschwitzung sich äussern kann, ist nicht von der Hand zu weisen, wie wir schon

1) Congress für innere Medicin. 1895.

im pathologisch-anatomischen Theil erörtert haben. In der That berichtet Sonnenburg über zwei Fälle, welche, im Anfalle operirt, ein seröses steriles Exsudat in der Umgebung des Coecums und des entzündeten Appendix ergaben.

Wenngleich nach alledem wohl anzunehmen ist, dass ein seröses Exsudat als der Ausdruck einer reaktiven Entzündung des dem entzündeten Appendix benachbarten Peritoneums aufgefasst werden kann, so bin ich doch der Ansicht, dass bei unserer jetzt in Rede stehenden Erkrankungsform in allen Fällen, in welchen wirklich ein deutliches festes Exsudat vorhanden ist, ein infektiöser perityphlitischer Vorgang vorliegt, dass also das lebende Virus vom primären Entzündungsherde aus auf die benachbarte Peritonealfläche gelangt ist. Darauf weist das nicht selten doch ziemlich hohe mehrtägige Fieber hin, vor Allem aber der Umstand, dass der geschilderte gutartige Verlauf nicht selten Abweichungen erfährt, die das Krankheitsbild zu einem ernsten gestalten können.

Wie wir überhaupt von streng abgegrenzten Krankheitsbildern bei den perityphlitischen Entzündungsprocessen nicht sprechen dürfen, wie Uebergänge der mannigfachsten Art zu berücksichtigen sind, so auch bei der Perityphlitis sero-fibrinosa. Die Abweichungen, die in ihrem Verlauf sich zeigen, können wir, ohne in den Fehler des Schematisirens zu verfallen, im Grossen und Ganzen in drei Kategorien eintheilen:

1. Das Krankheitsbild ist ein schwereres, indem das Fieber höher und von längerer Dauer ist, als gewöhnlich. Der Ausgang ist schliesslich aber doch ein günstiger, weil das Exsudat doch noch zur Resorption gelangt.

2. Im Laufe der Erkrankung stellen sich Symptome ein, die auf eine Vereiterung des Exsudats hindeuten.

3. Es zeigen sich metastatische Erscheinungen, welche auf eine Verschleppung des Infektionsstoffes schliessen lassen.

Es wird in den Fällen, in welchen ein nach der ernsten Seite hin abweichender Verlauf sich zeigt, immer schwierig sein, festzustellen, ob der perityphlitische Process nicht einer Perforation des Processus seine Entstehung verdankt. Wir haben ja schon darauf hingewiesen, dass wir uns eine Perforation nicht immer als einen plötzlichen Vorgang zu denken haben, bei welchem aus einer mit

einem Male entstehenden Oeffnung der Appendixwand mit einem Guss infektiöse Massen in den Peritonealraum eindringen, dass vielmehr häufig eine feine Trennung des peritonealen Ueberzuges, der letzten Schutzmembran einer geschwürigen Stelle, stattfinden muss, welche nur geringe Mengen allmählich aussickernden entzündungserregenden Materials durchlässt und womöglich rasch wieder verklebt. Derartige Perforationsvorgänge können allerdings ein schwereres Krankheitsbild erzeugen, weil hier Entzündungserreger in Betracht kommen, die für gewöhnlich mit einer höheren Virulenz begabt sind; diese Krankheitsformen bilden den Uebergang zu den Fällen, die von vornherein deutlich als perforative Processe in die Erscheinung treten.

7. E. R., Schüler, 16 Jahre, hat als Kind Masern, Keuchhusten, Diphtherie überstanden, war sonst nicht ernstlich krank. Am 3. Februar 1899 Schmerzen in der Unterbauchgegend, die sich immer mehr steigern. Ein Abführmittel, das Patient aus eigenem Antriebe nimmt, fördert den Stuhlgang, ist aber auf die Erkrankung ohne Wirkung. Die Schmerzen dauern an, concentriren sich in der rechten Fossa iliaca, es zeigt sich hohes Fieber unter Frösteln.

5. II. Morgens $9^1/_2$ Uhr: Patient liegt in aktiver Rückenlage. Temp. 38,8, Puls 100, Zunge stark belegt, Leib nicht besonders aufgetrieben. Bei ruhiger Lage verspürt Patient nur geringe Schmerzen in der R. i. c. Auf Druck sind dieselben aber sehr heftig. Deutliche Resistenz.

Ord.: Wie gewöhnlich.

Abend 6 Uhr: Temp. 39,3, Puls 108. Deutliches charakteristisches Exsudat.

In den nächsten drei Tagen Temperaturen um 39,0 herum, Puls 100—105. Bei Ruhe mässige Schmerzhaftigkeit, auf Druck ist der Schmerz heftig, er zeigt sich auch bei Bewegung des rechten Oberschenkels im Hüftgelenk und beim Uriniren. Exsudat deutlich hart, grösser. Leib nicht aufgetrieben.

9. II. Morgens 8 Uhr: Temp. 39,2, Puls 110.

Abends 6 Uhr: Temp. 39,5, Puls 115. Allgemeinbefinden nicht wesentlich gestört. Appetit nicht ganz darniederliegend. Patient geniesst flüssige Nahrung. Exsudat hart, scharf umgrenzt, überragt jetzt nach oben die Spinallinie um zwei Fingerbreite, nach innen erreicht es fast die Mittellinie, nach unten bleibt es 1 cm vom Poupart'schen Bande entfernt. Schmerzhaftigkeit des Exsudats nicht stärker, wie am Anfang der Erkrankung, Leib nicht aufgetrieben. Auf Klystier Defäcation. Kein Erbrechen.

So dauert das Fieber in der Höhe um 39 herum noch bis zum 15. Februar, während das Exsudat an Härte und Umfang noch zunimmt. Puls 100—108, Allgemeinbefinden wenig gestört, Appetit genügend.

Da, nach dem 15. Februar, beginnt die Temperatur abzufallen und erreicht am 17. Februar die normale Höhe. Das Exsudat verkleinert sich, wird

weniger hart, nach 10 Tagen ist die Resorption vollendet. Vollkommene Genesung. Patient ist bis jetzt ohne Beschwerden.

Hier hatten wir also einen Fall, in welchem der Entzündungsprocess nicht in einigen wenigen Tagen zum Abschluss gelangte, sondern circa zwei Wochen in Anspruch nahm.

Die Frage war hier eine brennende: Wird das Exsudat vereitern, wird deshalb ein operativer Eingriff vorzunehmen sein? Oder ist und bleibt es von der Beschaffenheit, dass auf eine Resorption noch gerechnet werden kann?

Zwei Momente waren es, welche mich bestimmten, von einem operativen Vorgehen abzusehen und die natürliche Involution des Processes abzuwarten.

Erstens: die in unserem Falle gegebene Möglichkeit, das Exsudat in seinem Umfange und seiner Beschaffenheit genau zu controliren. Es vergrösserte sich entsprechend der Fieberdauer, aber es blieb resistent und war nicht besonders schmerzhaft. Die Vergrösserung des Exsudats war nicht nur durch Palpation und Percussion zu studiren, sondern ging auch aus den subjektiven Angaben des Patienten — Schmerzen beim Uriniren, bei Bewegungen des rechten Beines im Hüftgelenk — hervor, welche auf eine entzündliche Ausschwitzung des peritonealen Ueberzuges der Blase und des Bodens der Fossa iliaca hindeuteten.

Zweitens: die geringe Störung des Allgemeinbefindens, welche eine schwere Infektion nicht vermuthen liess, und die Uebereinstimmung der Pulszahl mit der Temperaturhöhe. Diese Symptome sind zwar wenig zuverlässig, weil sie zum Theil subjektiver Natur sind, und ich gestehe, dass — wenn ich nicht im Stande gewesen wäre, den Verlauf der Erkrankung objektiv genau zu controliren, wenn nicht das Exsudat durch seine günstige Lage eine ausreichende genaue Beobachtung gestattet hätte — ich zum operativen Eingriff geschritten wäre. Ich würde allerdings in einem Falle operirt haben, in welchem die Natur zur Selbsthülfe fähig war, eine derartige Polypragmasie würde mich aber niemals gereuen.

Ob hier eine Perforation vorlag, oder ob ein lebendes Virus mit besonders hartnäckiger Lebenseigenschaft die unversehrte Appendixwand durchsetzt hatte, das wage ich nicht zu entscheiden.

Jedenfalls kommen derartige ausnahmsweise lange dauernde

perityphlitische Entzündungsvorgänge nicht selten zur Beobachtung, und jedesmal tritt die schwierige Frage an den behandelnden Arzt heran: Liegt hier ein Exsudat vor, das noch resorbirt wird, oder hat ein chirurgischer Eingriff stattzufinden?

Wir werden uns mit dieser äusserst wichtigen Frage bei unseren weiteren Erörterungen noch eingehender beschäftigen müssen.

8. P. K., 25 Jahre, Schneider. Am 3. Oktober 1891 erkrankt der sonst gesunde Patient unter Schmerzen in der Blinddarmgegend, die mit Erbrechen einsetzen.

4. X. Morgens 10 Uhr: Temp. 38,5, Puls 92. Schmerzhaftigkeit der R. i. c., die auf Druck sich sehr steigert, Resistenz, keine ausgesprochene Dämpfung, kein Meteorismus. Allgemeinbefinden wenig verändert. Appetit genügend. Ordination wie gewöhnlich.

Abends 6 Uhr: Temp. 39, Puls 100. Schmerzhaftigkeit dieselbe.

5. X. Morgens 9 Uhr: Temp. 38,3, Puls 89. Keine deutliche Dämpfung, Schmerzpunkt ausgesprochen. Schmerzen bei Beugung und Streckung des rechten Oberschenkels.

Abends 6 Uhr: Temp. 38,5, Puls 95. Resistenz deutlich.

6. X. Morgens $9^1/_2$ Uhr: Temp. 37,8, Puls 80.

Abends 6 Uhr: Temp. 36,8, Puls 76.

Am 10. Oktober Genesung, jedoch bleiben immer noch Schmerzen beim Husten, beim Pressen, beim Treten der Nähmaschine zurück, Schmerzpunkt bei Palpation noch immer vorhanden.

Am 15. Januar 1892 ein zweiter Anfall unter denselben subjectiven und objectiven Symptomen, nach 3 Tagen wohl Rückgang der Temperatur, aber nicht vollständige Entfieberung; Morgens gewöhnlich 36,8, Puls 90; Abends 37,9—38,2, Puls 105—110. Vollständige Appetitlosigkeit, Abmagerung, Schmerzen in der R. i. c., spontan, besonders aber auf Druck, daselbst aber keine deutliche Dämpfung, höchstens eine geringfügige Resistenz.

25. I. Operation: Nach innen vom Coecum verläuft der Appendix; er ist verklebt mit einer Dünndarmschlinge, nach vorsichtiger Lösung quillt hinter derselben rahmiger Eiter in Menge von etwa zwei Esslöffeln hervor. Austupfen desselben, Tamponade, Entfernung des Appendix. Derselbe ist entzündlich verdickt, enthält etwas schleimig-eiterige Masse, zeigt aber keine Perforation. Vollständige Genesung nach drei Wochen.

In diesem Falle handelte es sich also um eine Eiterbildung in der peritonealen Umgebung des Appendix, trotzdem er nicht perforirt war, trotzdem der erste Anfall unter dem Bilde einer Perityphlitis sero-fibrinosa verlaufen war und der zweite Anfangs unter demselben Bilde einsetzte.

Das Symptom, durch welches sich die Eiterbildung verrieth, war zunächst die deutliche Beeinflussung des Allgemeinbefindens

trotz der geringfügigen Temperaturerhöhung, vor Allem aber die hohe Frequenz des Pulses, die in keinem Verhältniss zur Temperatur stand.

9. F. P., Chemiker, 30 Jahre. Patient überstand im Sommer des Jahres 1896 eine Pneumonie.

5. V. 1897. Ziehender Schmerz in der R. i. c., der immer heftiger wurde. Kein Erbrechen.

5. V. Abends 8 Uhr: Deutliche Resistenz in der rechten Fossa iliaca, mässiger Meteorismus, Temp. 38,9, Puls 90. Allgemeinbefinden wenig gestört. Verordnung wie gewöhnlich.

6. V. Morgens $7^1/_2$ Uhr: Temp. 39, Puls 100. Deutliches charakteristisches Exsudat, starke Schmerzhaftigkeit.

Abends 6 Uhr: Temp. 39,2, Puls 100.

7. V. Morgens 9 Uhr: Temp. 38,3, Puls 90. Schmerz geringer.

Abends 6 Uhr: Temp. 38,5, Puls 89. Allgemeinbefinden wenig gestört, Appetit erhalten.

8. V. Morgens 9 Uhr: Temp. 38,5, Puls 89. Deutliches Exsudat in der Ausdehnung von der Spinallinie zum äusseren Rand des Rectus.

Abends 6 Uhr: Temp. 38,3, Puls 90. Exsudat nicht besonders schmerzhaft, kein Meteorismus. Patient nimmt Milch, Ei, Suppen.

9. V. Morgens 9 Uhr: Temp. 37,6, Puls 86. Schmerzhaftigkeit des Exsudats gering, auf Klystier Defäcation.

Abends 6 Uhr: Temp. 37,2, Puls 86. Exsudat nimmt ab an Umfang und Härte.

10. V. Normale Temperatur und ruhiger Puls.

Am 18. Mai keine Schmerzhaftigkeit mehr, nur auf tiefe Palpation Schmerzpunkt an gewöhnlicher Stelle, dort auch noch geringe Resistenz. Nach einer Badekur im Juni in Oeynhausen Genesung.

Am 15. April 1898 Recidiv. Ganz dieselben Erscheinungen, wie im vorigen Jahre. Da sich der Patient von einem ihm befreundeten Collegen behandeln liess, so sah ich ihn erst am 3. Tage seiner Erkrankung bei einer Consultation. Wieder deutliches Exsudat, mässige Temperaturerhöhung, kein Meteorismus. Am 6. Tage Fieber nur noch geringfügig, 37,9—38,2, Puls 80 pro Minute. Am 8. Tage fieberfrei. Exsudat wird mit warmen Umschlägen behandelt. Schwere Defäcation.

Am 24. April, also am 10. Tage der Krankheit, zeigen sich unerträgliche Kopfschmerzen, die ihren Sitz besonders im Hinterkopf haben. Die Schmerzen weichen nur einer Morphiuminjection. Sie steigern sich noch vier Tage bis zu den höchsten Graden und treten besonders auf nach Druck in der Hinterhauptsgegend. Temperatur während dieser Zeit 37,9—38,3, Puls verlangsamt bis zu 60 pro Minute. Am 29. April zeigt sich leichte Nackenstarre, ein Herabhängen des linken Mundwinkels und eine Abducens-Parese links. Am Abend desselben Tages treten aphasische Störungen auf. Patient spricht nur immer ein bestimmtes unsinniges Wort sehr häufig nacheinander aus. Incontinentia Alvi et Urinae. Patient ist leicht soporös, lässt sich nur

schwierig aufwecken aus seinem schlafähnlichen Zustand. Temp. 38,3, Puls 108. Herz und Lungen gesund. Urin frei von Eiweiss.

Am folgenden Tage deutliche Facialisparese links, mit Ausnahme des Stirnastes, Parese des linken oberen Augenlides und des linken Abducens. Linke Pupille reagirt sehr träge.

1. V. Soporöser Zustand dauert fort. Das perityphlitische Exsudat ist fast ganz verschwunden, kein Meteorismus.

Unsere Diagnose schwankte zwischen der Entwickelung eines metastatischen Hirnabscesses und einer Basilarmeningitis mit reactivem serösen Erguss in den linken Seitenventrikel.

Mit Rücksicht auf die ausgesprochene Parese der Nerven der linken Hälfte der Gehirnbasis, der vorhandenen Nackenstarre mussten wir die Basilarmeningitis für das wahrscheinlichere halten; ich persönlich konnte mich — angesichts der geringen Temperaturerhöhung, der charakteristischen Hirndruck- und späteren Lähmungserscheinungen — des Eindrucks nicht erwehren, dass es sich wohl um eine Meningitis tuberculosa handeln müsste, ich glaubte desshalb jetzt auch die perityphlitischen Attaquen als Folgen tuberculöser Processe, eventuell des Durchbruchs tuberculöser Geschwüre im Coecum oder Processus, erklären zu müssen. Mein Gedankengang war, dass von dem Krankheitsherde aus tuberculöses Material in die Chylusgefässe gelangt, dem Ductus thoracicus zugeführt und dann von diesem aus dem Blutstrom übergeben wäre. Das Material musste den Lungenkreislauf passiren und in die Arterien der Gehirnbasis gelangen. Ich stellte desshalb eine schlechte Prognose.

Der weitere Verlauf lehrte aber, dass ich mich bezüglich der Auffassung des entzündlichen Vorgangs an der Hirnbasis, als eines tuberculösen, geirrt hatte.

Patient erwachte allmählich aus dem soporösen Zustand, die Temperatursteigerungen gingen zurück, die Function der paretischen Nerven stellte sich wieder her und es trat vollständige Restitutio ad integrum ein, abgesehen von einer leichten Trochlearisparese links.

Es hat sich hier also wohl um einen metastatischen Entzündungsprocess gehandelt, welcher an der Hirnbasis sich etablirte, welcher aber einen Entzündungserreger im engeren Sinne zur Ursache hatte. Dieser stammte offenbar aus dem schon in der Rückbildung begriffenen perityphlitischen Entzündungsherd. Wie es aber in diesem nicht zur intensivsten Entzündungsform, zur Eiterbildung, kam, so war auch wohl der Entzündungsvorgang an der Gehirnbasis durch ein rückbildungsfähiges Product charakterisirt. Es wird eine serös-sulzige Durchtränkung einzelner Theile der Pia, nämlich an der Pons und zwischen den Gehirnschenkeln, vorhanden gewesen sein mit reactivem serösen Erguss in den linken Seitenventrikel.

Wir haben bis jetzt bei der Betrachtung des serös-fibrinösen Entzündungsvorgangs im Anschluss an eine Appendixerkrankung die bei weitem häufigste Möglichkeit gelten lassen, dass dieser Entzündungsvorgang intraperitoneal sich abspielt. Diese intraperi-

toneale Entzündung, die Perityphlitis, bildet die vorwiegende Folgeerscheinung einer Appendicitis, weil eben — wie wir wissen — in den allermeisten Fällen der Appendix intraperitoneal liegt. In den seltenen Fällen, in welchen der Appendix ganz oder theilweise retroperitoneal liegt, und in welchen der extraperitoneal liegende Wandtheil dem infektiösen Material zum Durchlass dient, kann es auch zur retroperitonealen Exsudatbildung kommen, wir hätten dann eine Paratyphlitis. Das Exsudat dehnt in diesem Falle die Mesenterialblätter des Coecums auseinander und lagert sich auf die den Musculus iliacus und psoas überziehende Fascia iliaca, dehnt sich nach oben, hinter dem Dickdarm aufsteigend, bis über die Crista ilei aus, nach unten bis zum Poupart'schen Band.

Es ist klar, dass dieses retroperitoneal liegende paratyphlitische Exsudat von den Bauchdecken aus nicht mit der Sicherheit nachzuweisen ist, wie das meistens für den Nachweis günstiger liegende intraperitoneale Product der entzündlichen Ausschwitzung.

Es kann sich da höchstens um eine Resistenz in der Tiefe handeln, von Dämpfung kann keine Rede sein. Dagegen wird der Druck auf den Quadratus lumborum, dicht oberhalb des Darmbeinkammes, nicht selten Schmerzen verursachen; ebenso wird die Beugebewegung des rechten Oberschenkels schmerzhaft sein. Das paratyphlitische Exsudat von dem an der hinteren Fläche des Coecums und des aufsteigenden Colons liegenden perityphlitischen durch die äussere Untersuchung mit Sicherheit zu unterscheiden, wird kaum möglich sein.

Selbstverständlich können auch bei der Paratyphlitis die ernsten Eventualitäten eintreten, welche wir oben erörtert haben. Es kann noch nachträglich eine Eiterbildung stattfinden, auch metastatische Verschleppung des entzündungserregenden Virus kommt vor, besonders dadurch, dass die retroperitoneal verlaufenden Lymphbahnen dasselbe aufnehmen und es zum Zwerchfell weitertragen, von welchem aus eine Pleuritis exsudativa sich entwickeln kann.

Eine unbeschränkte Propagation per continuitatem finden wir bei allen diesen Exsudatformen, seien sie para- oder perityphlitische, sehr selten; selbst wenn das Exsudat vereitert, bleibt doch der Abscess in den alten Grenzen, er hat keine Neigung, seine ihm gesetzten Schranken zu durchbrechen. Diese örtliche Be-

schränkung findet seinen Grund in der Eigenschaft des ursprünglich serös-fibrinösen Exsudats, feste Verklebungen zu bilden, die zu einer soliden Abdämmung führen.

Wird der Eiter nicht, wie es doch sein sollte, künstlich beseitigt, so kann er in ein Hohlorgan durchbrechen, wodurch der Weg zur Genesung angebahnt wird. Er kann sich auch eindicken. Er wird dann oft die Quelle von Recidiven oder metastatischen Entzündungen sein, er wird aber auch, da sich Verwachsungen, Verdickungen in der Umgebung bilden, den Anlass zu allen möglichen Beschwerden mechanischer Natur geben können. Alle diese Möglichkeiten werden wir bei der Betrachtung der chronischen und recidivirenden Entzündungsformen und der von den acuten Entzündungen zurückbleibenden Veränderungen zu erwähnen haben.

Eine Resorption des Eiters, die zu vollkommener Restitutio ad integrum und Genesung führt, ist nicht zu leugnen, wird aber wohl seltener sein, wie man bis jetzt anzunehmen geneigt war.

Wenn wir noch einmal die Erfahrungen, die wir jetzt über unsere dritte Erkrankungsform, die Peri- und Paratyphlitis serofibrinosa gesammelt haben, kurz zusammenfassen, so können wir sagen.

1. Diese Entzündungsform bildet sich meistens aus im Anschluss an eine Appendicitis acuta, die entweder primär oder als Nachschub einer chronischen Appendicitis auftritt; für gewöhnlich handelt es sich nicht um eine Perforation, vielmehr müssen wir annehmen, dass in den allermeisten Fällen der Infectionserreger die entzündlich veränderte, aber undurchbohrte Wand des Appendix durchsetzt. Es ist auch wohl anzunehmen, dass lediglich als Reactionserscheinung in Folge von Einwirkung toxischer Substanzen ein peri- resp. paratyphlitisches Exsudat in Begleitung einer Appendicitis auftreten kann, jedoch wird es dann doch kaum zu einer festen palpablen Bildung kommen.

2. In seltenen Fällen kann sich diese Entzündungsform auch an nicht perforirte ulceröse Vorgänge im Coecum anschliessen, die dann aber an und für sich spezifisch-entzündlicher Natur sind.

3. Diese Entzündungsform beeinflusst das Allgemeinbefinden vorerst sehr wenig. Der Patient fühlt sich nicht besonders abgeschlagen und geschwächt, der Appetit bleibt für gewöhnlich, wenn auch nicht normal, so doch genügend erhalten, der Kranke ist psychisch vollkommen präsent, die Temperaturerhöhung bleibt in den Grenzen des mässigen Fiebers, die Pulsfrequenz entspricht dieser Temperaturerhöhung. Das Fieber ist meist von kurzer Dauer (zwei bis fünf Tage).

4. Für gewöhnlich handelt es sich um ein Exsudat, welches, nicht selten unter Hinterlassung von Verklebungen, der ungestörten Resorption anheimfällt. Wir müssen desshalb annehmen, dass der Krankeitserreger eine lange Lebensdauer nicht entfaltet, dass er vielmehr bald unter dem Einflusse der natürlichen Wehrkräfte des Organismus zu Grunde geht.

5. Die Prognose ist desshalb bei dieser Entzündungsform im Allgemeinen gut. Immerhin muss der Arzt in dieser Beziehung mit seinem Urtheil vorsichtig sein. So lange nicht das Fieber mehrere Tage verschwunden ist, so lange das Exsudat sich nicht deutlich verkleinert und das Allgemeinbefinden des Patienten nicht vollkommen normal ist, kann immer noch ein unerwarteter Ausgang eintreten. Zu berücksichtigen ist hier die nachträgliche Vereiterung des Exsudats, eventuell können metastatische Vorgänge, Verschleppungen des Infektionsstoffes in Brustfell, Lunge, Gehirn etc. durch die Chylus- und Lymphbahnen vorkommen, auch ist eine Verbreitung des Infektionsmaterials durch Thrombenbildung und Embolie in die Leber nicht undenkbar.

6. Eine besondere Aufmerksamkeit erfordert die Thatsache, dass oft der überstandene Anfall, war er der erste, nicht auch der letzte ist, und dass er, hatte er schon die Bedeutung eines Recidivs, nur eine Scene in einem sich weiter entwickelnden Drama darstellen kann.

IV. Die Krankheitsform, deren Besprechung uns jetzt obliegt, ist diejenige, welche für den practischen Arzt die wichtigste und bezüglich der Beurtheilung schwierigste ist.

Wir wollen gleich vorwegnehmen, dass es sich bei ihr auch um ein abgedämmtes Exsudat handelt, dass aber dieser Abdämmung eine ganz verschiedene Zuverlässigkeit zukommt, sie kann eine feste, jedem Andrang des Exsudats widerstehende sein, und so durchläuft sie verschiedene Stadien ihrer Sicherheit bis zur leichten vorläufigen und provisorischen Begrenzung, die, — falls nicht rechtzeitig Hülfe kommt —, der weiteren unaufhaltsamen verhängnissvollen Propagation des Exsudats eine genügende Schranke zu setzen nicht im Stande ist.

Eine besondere Schwierigkeit bietet bei unserer Krankheitsform die Beantwortung der Frage: Mit welcher Entzündungsform haben wir es zu thun? Von welcher Beschaffenheit ist das Exsudat? Handelt es sich um ein Exsudat, welches durch die selbstständige Heilkraft der Natur eine Rückbildung erfährt und zwar eine Rückbildung, welche weitere Gefahren nicht involvirt, oder liegt hier ein Entzündungsprodukt vor, an dessen Rückbildung im Sinne einer Genesung nicht zu denken ist, das entweder unaufhaltsam fortschreitet oder an Ort und Stelle verharrt, um aber dann schwere Gefahren für den Patienten in sich zu bergen, oder endlich sich nur unvollständig zurückbildet und Reste zurücklässt, welche dem Organismus verhängnissvoll werden können?

Die Frage, ob ein Exsudat nicht rückbildungsfähig ist, fällt in der Hauptsache zusammen mit der Frage, ob dasselbe ein eiteriges ist, aber nicht immer. Ganz gewiss werden wir allen Grund haben, bei der Feststellung von Eiter von der natürlichen Rückbildung nicht viel zu erwarten, sondern nach dem Grundsatze: Ubi pus, ibi evacua, zu verfahren, aber es giebt sogar Fälle, in denen wir auf die Eiterbildung nicht warten dürfen, in welchen wir, selbst wenn es sich erst um ein serös-trübes Exsudat handelt, eingreifen müssen, denn die Erscheinungen können so schwere sein, dass der Patient zu Grunde geht, ehe eine eigentliche Eiterbildung zu Stande kommt.

Von der Entscheidung der beiden Fragen, in wieweit wir uns auf die Sicherheit der Abdämmung des Exsudats verlassen können,

und weiter von welcher Beschaffenheit das Exsudat bezüglich seiner Rückbildungsfähigkeit ist, hängt die Indicationsstellung für ein zeitgemässes und richtiges Handeln des Arztes ab. Hier wird aber oft die Beobachtungsgabe und der diagnostische Scharfsinn des Einzelnen auf eine harte Probe gestellt, hier muss er individualisiren und jedes Symptom gewissenhaft zu Rathe ziehen, wenn er das Richtige treffen will. Wir werden im Laufe unserer Betrachtungen gerade diese Frage der Indicationsstellung, als den Schwerpunkt der ganze Lehre von unserem Krankheitsbild, besonders berücksichtigen.

Das können wir schon vorwegnehmen, dass wir es mit einer Krankheitsform zu thun haben, welcher der Arzt mit stets bereitem Messer gegenüberstehen muss.

Während bei der vorigen Krankheitsform die Bildung des Exsudats mit mässigem Fieber, der Fieberhöhe entsprechendem Pulse, wenig gestörtem Allgemeinbefinden einherging, während nur selten oder vorübergehend Meteorismus bestand, die Schmerzhaftigkeit der erkrankten Gegend mässig war oder doch, falls sie zuerst heftig auftrat, recht bald mässig wurde, finden wir hier ein anderes Bild, das von vornherein das Gepräge des Ernstes an sich trägt.

Oft, nachdem schon Attaquen vorhergegangen waren, die auf eine Appendicitis oder auf perityphlitische Veränderungen schliessen liessen, aber auch wohl ohne solche Mahnungen beginnt nicht selten mit plötzlichem Schmerz in der Unterbauchgegend oder unter allmählich einsetzenden, mit Fieber und allgemeiner Abgeschlagenheit verbundenen Schmerzen, die sich dann aber meist plötzlich steigern, ein ernstes Krankheitsbild. Frösteln, nicht selten Meteorismus, Erbrechen, Diarrhoen leiten dasselbe ein. Die Hauptklage ist der heftige Schmerz, der nicht selten in der Gegend des Nabels beginnt, nach dem Magen hin ausstrahlt, aber doch schliesslich in der Regio ileo-coecalis Posto fasst. Die Temperatur erreicht meist eine beträchtliche Höhe, der Puls ist klein, rasch, die Rückwirkung auf das Allgemeinbefinden eine tiefgreifende. Der Patient ist oft etwas benommen, ist ängstlich besorgt, sich so zu lagern, dass der Schmerz möglichst erträglich ist — er athmet meist flach und rasch, weil tiefe Athemzüge schmerzen, er hütet sich vor Allem, zu räuspern oder zu husten. Die Zunge ist meist dick belegt, oft trocken, es besteht absolute Appetitlosigkeit.

Objektiv ist, falls starker Meteorismus vorliegt, höchstens grosse Schmerzhaftigkeit der Regio ileo-coecalis festzustellen, jedoch wird der Schmerz im Anfang nicht selten in die ganze Unterbauchgegend verlegt ohne charakteristische Localisation. Besteht ein Meteorismus nicht oder geht er bald zurück, so ist in vielen Fällen recht bald ein Exsudat nachzuweisen, entweder nur durch eine in der Tiefe liegende Resistenz oder durch eine oberflächliche palpable tumorartige Bildung. Dieser Nachweis gelingt aber — trotzdem mit Sicherheit ein Exsudat besteht — bei weitem nicht in allen Fällen.

Der Ausgang dieser localisirten abgegrenzten Perityphlitis ist nun zunächst in zwei verschiedene Formen zu bringen, je nachdem dass das Exsudat resorbirt wird, der Krankheitsprocess also ohne chirurgischen Eingriff zum Ablauf gelangt, oder je nachdem dass es eine Beschaffenheit zeigt, welche eine weitere Gefahren ausschliessende Resorbirbarkeit nicht annehmen lässt.

Erläutern wir zunächst in einigen kurzen Krankengeschichten die erstere Möglichkeit.

10. W. B., Schüler, 14 Jahr, hat im letzten Vierteljahr oftmals über Schmerzen in der Unterbauchgegend geklagt, die dann und wann von Erbrechen und Diarrhoe begleitet waren. Ob der Patient bei diesen Attaquen Fieber hatte, konnte nicht ermittelt werden.

Am 25. März 1896 erkrankt er mit hohem Fieber, Frösteln und Schmerzen in der Nabelgegend. In der Nacht mehrere Male Erbrechen und Diarrhoe. Am 26. März schleppt sich der Patient mit seinen Schmerzen, seinem Fieber, seiner Abgeschlagenheit noch mühsam umher.

27. III. Schmerzen sehr hochgradig, Bauch etwas aufgetrieben, wieder Erbrechen gelb-grüner Massen.

Abends 6 Uhr folgender Befund: Patient nimmt mit gebeugten Oberschenkeln die passive Rückenlage ein, er zeigt geringe Benommenheit, antwortet auf Fragen nur träge. Sein Gesicht hat einen ängstlichen Ausdruck, weil er vor jeder Berührung der erkrankten Stelle und vor jeder Bewegung des Bauches furchtsam ist. R. i. c. etwas aufgetrieben, sehr schmerzhaft, etwas resistent, mässiger allgemeiner Meteorismus. Zunge stark belegt, absolute Appetitlosigkeit.

Temp. 39,8, Puls 128.

Ordination: Eis, Opium, Nahrungsenthaltung.

28. III. Morgens 8 Uhr: Temp. 39,5, Puls 120. Schmerzhaftigkeit dieselbe. Resistenz deutlich. Meteorismus geringer. Pat. hat nicht geschlafen.

Abends 6 Uhr: Temp. 39,0, Puls 106. Deutliches Exsudat, in seiner Ausdehnung, die nach oben bis zur Spinallinie reicht, nach unten vom Pou-

part'schen Band, nach innen vom Rectus zwei Querfinger breit entfernt bleibt, gedämpft, harte Consistenz.

29. III. Morgens 8 Uhr: Temp. 38,8, Puls 100. Objectiver Befund an der Erkrankungsstelle derselbe. Kein Meteorismus. Allgemeinbefinden besser.

Abends 6 Uhr: Temp. 37,9, Puls 89. Schmerzhaftigkeit des Exsudats geringer, dieses selbst hart, deutlich abgrenzbar, etwas kleiner. Dem Patienten gehen Flatus ab.

30. III. Morgens 8 Uhr: Temp. 36,3, Puls 68. Schmerz fast verschwunden, Allgemeinbefinden gut, Zunge reinigt sich, Appetit kehrt zurück.

Abends 6 Uhr: Temp. 36,5, Puls 65. Nach einer kleinen Dosis Ricinus und eine Darmeingiessung Stuhl. Allgemeinbefinden gut.

Von diesem Tage tritt der Pat. definitiv in die Genesung ein. Nach 5 Wochen ist das Exsudat vollständig geschwunden. Jede Schmerzhaftigkeit fehlt. Normale Defäcation. Normaler Appetit. Jetzt nach stark 4 Jahren kein Recidiv.

Wir haben hier ein ähnliches Krankheitsbild vor uns, wie wir es in der Krankheitsform der Perityphlitis séro-fibrinosa geschildert haben, nur verläuft es stürmischer, bedrohlicher, der Patient geht aus der Erkrankung sehr geschwächt hervor, gelangt aber doch zur Genesung ohne chirurgischen Eingriff.

Wir können uns das stürmische Auftreten, den anfänglichen bedrohlichen Verlauf der Erkrankung nur dadurch erklären, dass ein besonders virulenter Entzündungserreger auf die Peritonealfläche gelangt. Nichtsdestoweniger kommt das Exsudat zur Rückbildung, zur Resorption, eine Beobachtung, die man sehr oft machen kann.

In der folgenden Krankengeschichte ist der Verlauf noch unvergleichlich heftiger, und dennoch kommt es zur Genesung ohne chirurgischen Eingriff.

11. H. B., Ingenieur, 30 Jahre, litt lange an Obstipation, besondere Schmerzen in der Blinddarmgegend hat er nicht zu klagen gehabt.

Am 10. Mai 1892, früh Morgens, erkrankt Pat. plötzlich unter heftigen Schmerzen im Bauch, nachdem er schon einige Tage vorher an diarrhoischen Entleerungen mit Appetitlosigkeit, allgemeinem Unwohlsein und leichten Leibschmerzen gelitten hatte.

Befund Morgens 8 Uhr: Kräftiger, gut genährter Mann, liegt in passiver Rückenlage und klagt über heftige Schmerzen in der Blinddarmgegend. Exsudat nicht nachweisbar, charakteristischer Schmerzpunkt, kein Meteorismus, Abdomen weich.

Temp. 38,5, Puls 120 flach. Ord.: Strenge Bettruhe, Eisblase, Opium.

Während der ersten zwei Tage bleibt der Zustand des Pat. deselbe, die Schmerzen werden bei der ruhigen Rückenlage besser. Exsudat physikalisch nicht nachzuweisen.

Temp. 38—38,5, Puls 98—102. Allgemeinbefinden wenig getrübt.

Am 3. Tage tritt plötzlich ein erneuter heftiger Schmerzanfall in der R. i. c. auf, dazu gesellt sich rasch ein hochgradiger, allgemeiner Meteorismus, der Puls steigt auf 125, Temp. 39,2, Athmung beschleunigt, Facies abdominalis.

Am folgenden Tage Erbrechen gelber, fade riechender Massen; Pat. zeigt alle Symptome des Ileus: Puls 130—140, weich, Temp. 39, enorm aufgetriebenes Abdomen, keine peristaltischen Bewegungen des Darms, keine Flatus, also Parese der enorm ausgedehnten Darmschlingen, vermehrter Indicangehalt des Urins, kalte klebrige Hände, Facies abdominalis. Zur Operation, die nur in Anlegung einer Darmfistel hätte bestehen können, konnten wir uns angesichts der allgemeinen Darmparalyse und der besorgnisserregenden Schwäche des Pat. nicht entschliessen.

Magenausheberung bringt etwas Erleichterung.

Am 5. Tage der Erkrankung giebt Pat. kolossale Mengen fäculent riechender Massen per os ab, die, wie aus einem überlaufenden Gefäss, nach oben aus der Mundöffnung brodeln. Nach dieser geradezu auffallenden Entlastung geht der Meteorismus zurück, schon am folgenden Tage, dem 6. der Erkrankung, fühlt sich Pat. bedeutend wohler, der vorher fadenförmige, kaum fühlbare Puls erholt sich bald wieder, geht herab auf 90, die Temp. sinkt zur Norm zurück.

Jetzt, nach Beseitigung des Meteorismus, kann man durch die wieder weich gewordenen Bauchdecken hindurch in der R. i. c. ein Exsudat nachweisen, das gut umgrenzbar, von harter Consistenz ist und die Grösse einer flachen Hand besitzt.

Am 7. Tage gehen wieder Flatus ab, und der Pat. tritt in die Genesung ein.

Das Exsudat verkleinert sich allmählich, Indicangehalt des Urins nicht mehr erhöht, Puls und Temperatur sind wieder normal. Pat. wird am 29. Tage seiner Erkrankung mit noch geringen Exsudaterscheinungen ins Bad Oeynhausen geschickt. Er kehrt genesen zurück. Ein Recidiv ist, nunmehr nach 8 Jahren, nicht eingetreten.

Die Beurtheilung dieses Falles war in ätiologischer Hinsicht leicht, im Uebrigen aber ausserordentlich schwer, eine sichere auch die Prognose treffende Diagnose überhaupt nicht möglich. Offenbar handelte es sich gleich am ersten Tage um eine beginnende Perforation des Processus, die schon entzündungserregendes Material in geringer Menge auf die benachbarte Peritonealfläche gelangen liess. Erst am dritten Tage aber, als ein erneuter plötzlicher Schmerz auftrat, als höheres Fieber und rascherer fadenförmiger Puls sich hinzugesellte, konnte von einer perfecten Perforation mit ihren verderblichen Folgen gesprochen werden.

Wie war aber der plötzlich auftretende Meteorismus zu erklären? Wie die Ileuserscheinungen?

Das Wahrscheinlichste war eine allgemeine, durch das entzündungserregende, die Bauchhöhle überschwemmende Material bewirkte septische Peritonitis. Der Ausgang in Genesung ist die beste Widerlegung dieser Auffassung.

Der Meteorismus, — so hochgradig und bedrohlich er auch war —, kann auch in unserem Fall nur so erklärt werden, wie alle in Begleitung perityphlitischer Entzündungsprocesse nicht selten auftretenden Darmblähungen, die nach dem Abklingen der Entzündung wieder zurückgehen. Aus dem localen Entzündungsherd werden Giftprodukte der die Entzündung bewirkenden Bacterien vom Chylusstrom aufgenommen und entfalten ihre toxische Wirkung auf die Darmwand. Hyperämie, seröse Durchtränkung, Parese der Musculatur, Meteorismus sind die Folgen, die abklingen, sobald das Toxin dem läuternden Process der Verbrennung durch den Stoffwechsel verfällt, und aus dem sich mittlerweile abschliessenden Herd neue toxische Substanzen nicht herangeschafft werden können.

Ein so hochgradiger Meteorismus, der eine vollständige Paralyse des ganzen Darmtractus und einen allgemeinen paralytischen Ileus, geradezu ein Ueberlaufen des stagnirenden und faulenden Darminhalts, bewirkt, kommt allerdings sehr selten zur Beobachtung. Seine Unterscheidung von allgemeiner septischer Peritonitis gehört zu den Unmöglichkeiten.

Von den hier kurz skizzirten Fällen lässt der erste mit grosser Wahrscheinlichkeit, der letztere mit Sicherheit eine Perforation des Appendix voraussetzen. Beide haben das Gemeinsame, dass trotz der hohen Virulenz des Entzündungserregers, trotz des durch diese hohe Virulenz bedingten stürmischen Verlaufs doch das Exsudat sich zurückbildete.

Für den practischen Arzt, der eine Richtschnur für die Beurtheilung des Einzelfalles und für seine Massnahmen sucht, genügt zunächst die Festlegung der Thatsache, dass ein im Anschluss an eine Appendicitis perforativa sich bildendes Exsudat sich wieder zurückentwickeln kann und zwar so, dass der Patient frei von Recidiven bleibt, falls ein Zeitraum von 8 Jahren, wie in unserem Falle, überhaupt ein solches Urtheil zulässt. Meines Erachtens ist seine Dauer genügend, um ein definitives Urtheil abzugeben.

Dass das Exsudat nach perforativer Appendicitis rückbildungs-

fähig ist, wird durch Befunde erhärtet, die bei Operationen im freien Intervall wegen dauernder zurückbleibender Beschwerden gemacht werden können.

Ich fand zwei Jahre nach einer überstandenen Perforativ-Appendicitis mit Resorption des Exsudats den Appendix in seiner ganzen Ausdehnung mit der Aussenfläche des Coecums verwachsen, an der der Verwachsungsstelle gegenüberliegenden Seite fand sich eine deutliche narbige Stelle; der Appendix selbst war an seinem distalen Ende, von der Narbe peripherwärts, verödet, in seinem coecalen Theil enthielt er etwas Schleim, seine Schleimhaut war verdickt und sugillirt.

Aehnliche Befunde, die auf eine frühere Perforation hindeuten, haben auch andere verzeichnet. Sonnenburg fand sogar einmal einen Kothstein ausserhalb des Appendix im Narbengewebe eingebettet.

Es kann demnach — auf Grund der klinischen Beobachtung, wie der Autopsie in vivo — keinem Zweifel unterliegen, dass ein ein Exsudat, welches als Folge einer Perforation des Appendix auftritt, sich zurückbilden kann.

Dass diese Rückbildung nicht immer stattfindet, dass im Gegentheil das Exsudat entweder von vornherein oder im Laufe der Erkrankung eine Beschaffenheit annimmt, welche die grösste Gefahr für den Patienten involvirt und zur Rettung desselben einen sofortigen chirurgischen Eingriff erfordert, das ist ebenso sicher. Die Frage, die hier als besonders actuell hervortritt, ist desshalb folgende: Welche klinischen Anhaltspunkte sind gegeben für die Beurtheilung, ob man die spontane Rückbildung erwarten darf oder ob man die Indikation für einen chirurgischen Eingriff gegeben findet?

Auf diese Frage werden wir besonders eingehen müssen.

Von welcher Beschaffenheit das rückbildungsfähige Exsudat bei der Perforativ-Appendicitis ist, und weiter, wie die Rückbildung zu Stande kommt, diese Frage hat mehr ein pathologisch-anatomisches, wie praktisches Interesse.

Sahli nimmt, wie wir schon oben hervorgehoben haben, an, dass jedes Exsudat einen eiterigen Kern besitze, erst recht das an eine Perforation sich anschliessende. Er führt die Rückbildung zurück zunächst auf Resorption, dann aber — und diese Art der Rückbildung betrachtet er als die häufigste — auf Durchbruch in ein Hohlorgan, z. B. Blase, Darm, besonders

in den Appendix selbst, in seine Perforationsöffnung. Er nennt diese letztere Art die natürliche Selbstdrainage, welche das Exsudat auf demselben Wege entfernt, auf dem das ätiologische Virus in den Infektionsherd eingedrungen ist, und erinnert an die gleichen Verhältnisse bei einer Zahnfleischeiterung, bei einem Furunkel, bei welchem die gebildeten Eiterherde sich auch den Ausweg suchen, der als Eingang des Infektionsstoffes gedient hat. Bei der Annahme der Selbstdrainage des perityphlitischen Eiters durch die Perforationsöffnung des Appendix müssen wir die Forderung stellen, dass diese Oeffnung in Communication bleibt mit dem Eiterherd einerseits und mit dem Darm unter Vermittelung des Lumens des Appendix andererseits. Es ist nun bei dieser Sachlage nicht recht verständlich, warum der Eiter immer den Weg centralwärts zum Darm und nicht umgekehrt der Darminhalt mit seinen infektiösen Eigenschaften gerade so gut peripherwärts seinen Weg zum Exsudat nehmen sollte. Im letzteren Falle würde eine Verjauchung des Exsudats eintreten müssen, die doch im Ganzen selten ist, jedenfalls viel seltener, wie Sahli die Selbstdrainage annimmt. Eine solche durch den Processus vermittelte Communication zwischen Darm und Exsudat existirt aber, wie wir oben schon hervorgehoben haben, selten, wir können sagen zum Glück, denn, wenn sie vorhanden wäre, würde viel häufiger ein verderbenbringender Erguss infektiösen Materials mit den Folgen einer foudroyanten Peritonitis auf die freie Bauchfellfläche nach einer Perforation stattfinden; die Appendixwände sind aber meistens geschwollen, liegen an einander, können sogar verklebt oder verwachsen sein, so dass durch die Perforation des Appendix ein offener Verkehr des Darminhalts mit der Peritonealfläche nur sehr selten hergestellt wird, vielmehr nur das inficirende Material auf die Peritonealfläche sich entleert, das gerade im Appendix vorhanden ist, und das ist in den meisten Fällen zum Glück nur von geringer Quantität.

Wenn deshalb meines Erachtens die vorliegenden pathologischen Zustände nicht für eine natürliche Drainage sprechen, so muss ich erst recht zu bedenken geben, ob denn eine Entleerung des Exsudats in ein Hohlorgan, besonders in eine anliegende Darmschlinge, so häufig eintritt, wie Sahli meint. Dass derartige Perforationen beobachtet werden, ist selbstverständlich, dass sie auch vorkommen können, ohne dass der Eiter gerade im Stuhl nachgewiesen werden kann, zumal wenn die Entleerung in einen hochgelegenen Darmabschnitt stattfindet, lässt sich nicht bestreiten, aber ich habe derartige Perforationen niemals beobachtet nach einer so kurzen fieberhaften Verlaufszeit, wie wir sie bei dem Entzündungsprocess, der die uns hier beschäftigenden, sich zurückbildenden Exsudate setzt, finden. Wenn die Temperatur nach drei, höchstens nach sieben Tagen wieder auf ihre normale Höhe herabgeht, dann kann eine Perforation des vermutheten Eiters in ein Hohlorgan meines Erachtens noch nicht stattgefunden haben. Die Entleerungen des Eiters in ein Hohlorgan, die ich gesehen habe, traten immer ein, wenn der Patient schon mindestens zehn Tage bis zwei Wochen schwer krank war[1]), es handelte sich

1) Cf. Oesterlin. In.-Dissert.: Ueber den Durchbruch perityphlitischer Abscesse in die Blase und die anderen Hohlorgane des Beckens.

immer um stinkenden, jauchigen Eiter, und ich habe immer den Eindruck gehabt, dass eine derartige Perforation nur eine zweifelhafte Selbsthülfe der Natur ist, welcher der Arzt mit dem chirurgischen Messer zuvorkommen sollte.

Ich muss bei der Rückbildung des Exsudats für die meisten Fälle eine Resorption gelten lassen. Da ihr, wenn sie zu einer definitiven Heilung führen soll, ein Sterilwerden des Exsudats und ein fettiger Zerfall desselben vorhergehen muss, so müssen wir uns bei der Erklärung dieses Vorgangs an die allgemein gültigen Gesetze der Entzündungslehre im weiteren Sinne halten.

Wennn es dem gegen den eindringenden Entzündungserreger kämpfenden Organismus gelingt, den Ersteren unschädlich zu machen, ihn in den Exsudatmassen, die er ihm entgegenwirft, zu „ersticken", dann wird sich das Exsudat zur Resorption anschicken, was für gewöhnlich die Rückkehr der Temperatur zur normalen Höhe und die Besserung des Allgemeinbefindens anzeigt; an ein sogenanntes Resorptionsfieber glaube ich nicht. So lange der Patient fiebert, haben wir es mit der Lebensthätigkeit eines Entzündungserregers zu thun, selbst wenn das Exsudat in seiner äusseren Umgrenzung, wo es sehr wohl steril sein kann, der Resorption anheimfällt.

Ob es nun der Wehrkraft des Organismus gelingt, den Entzündungserreger unschädlich zu machen, bevor es zur eigentlichen Eiterbildung kommt, das hängt von der Constellation des einzelnen Falles ab. Meistens wird dies aber gelingen müssen, wenn das Exsudat wirklich resorbirt werden soll. Denn wenn es einmal zur Eiterbildung gekommen ist, so hat der Infectionserreger meistens derart die Oberhand gewonnen, dass an seine Vernichtung nicht mehr zu denken ist. Dass die Resorption aber auch hier noch in seltenen Fällen vorkommt, will ich zugeben. Meistens sind aber derartige Resorptionen unvollkommen, sie lassen noch lange andauerndes infectiöses Material in Verwachsungen etc. zurück.

Selbst bei den Exsudationen, welche nicht die Höhe des Entzündungsgrades erreicht haben und als rein eiterige nicht zu bezeichnen sind, kann die Resorption eine unvollkommene sein, es können an einzelnen Stellen noch Herde zurückbleiben, die latent infectiös sind und bei Gelegenheit wieder eine Entzündung auslösen.

Wenn das Exsudat zur Rückbildung kommt, so haben wir also meines Erachtens zunächst an eine wirkliche Resorption zu denken, seltener an einen Durchbruch in ein inneres Organ, der meistens nur bei rein eiterigen bis jauchigen schon länger verweilenden Herden zu beobachten und als ein Nothbehelf der Natur zu bezeichnen ist.

Wir haben in unseren beiden letzten Krankengeschichten Entzündungsvorgänge kennen gelernt, welche mit Rücksicht auf ihr stürmisches Auftreten und auf das einhergehende schwere Krankheitsbild als Folgeerscheinung einer perforativen Appendicitis aufgefasst werden mussten. Nichtsdestoweniger gelangten die gebildeten Exsudate zur Resorption, einem Rückbildungsvorgang, den wir bei der günstigen Lage der Exsudate durch Palpation und

Percussion verfolgen konnten. Ebenso würde es uns möglich gewesen sein, die eiterige Einschmelzung des Exsudats, neben der Würdigung der übrigen Symptome, welche auf eine Eiterbildung hindeuten, durch physikalische Untersuchung zu constatiren; dasselbe würde auf die Dauer weicher geworden sein, würde die Bauchdecken vorgewölbt haben etc.

Eine so günstige Lage haben die sich bildenden Exsudate aber bei weitem nicht immer. Wir haben schon bei den Entzündungsformen, die wir als serös-fibrinöse ansprechen mussten, hervorgehoben, dass je nach der Lage des Appendix auch das Exsudat verschieden gelagert ist. So kann es dicht unterhalb der Leber (bei dem Fehlen des aufsteigenden Dickdarms), hinter dem Coecum resp. dem aufsteigenden Dickdarm, an der inneren Fläche desselben zwischen Dünndarmschlingen, im kleinen Becken, und zwar hier wieder zwischen Darmschlingen oder im Douglas abgekapselt, liegen. Diese verschiedene Lage der Exsudate ist hier bei den schweren Erkrankungsformen erst recht der Berücksichtigung werth, denn sehr oft sind den Erkrankungen des Appendix, welche als primäre Entzündungsherde bei diesen Exsudaten zu bezeichnen sind, schon verschiedene Attaquen vorausgegangen, wenngleich sie nicht immer als Appendixerkrankungen gewürdigt wurden. Diese Attaquen haben oft zu Verwachsungen und abnormen Lagerungen des Appendix geführt, welche die sonderlichsten Variationen zeigen.

Liegt nun ein Exsudat in der Tiefe, ist es vom tympanitischen Darm umlagert, so kann höchstens eine geringe Resistenz von dem Vorhandensein desselben zeugen. Jedenfalls kann von einer genauen Unterscheidung seiner Grösse, seiner Consistenz etc. nicht die Rede sein.

Nun kommt noch hinzu, dass ein Exsudat, welches nur geringe plastische Eigenschaften besitzt, welches nicht zu fester fibrinöser Verklebung der anliegenden Darmpartieen unter sich oder mit der Bauchwand, und welches nicht zur Infiltration und Verdickung der angrenzenden Theile neigt, welches höchstens nur leichte, nothdürftig die Umgebung verklebende und deshalb mangelhaft abdämmende Fibrinbeschläge bewirkt, aber im Uebrigen flüssig ist, auch physikalische Symptome nur sehr undeutlich oder gar nicht zu Stande bringt, welche der Palpation oder Percussion zugänglich sind.

Gerade diese Exsudate sind aber die gefährlichsten. Sie zeigen weder Neigung zur sicheren Abkapselung, noch zur Rückbildung, sie breiten sich rasch weiter aus und werden, wenn nicht schnell Hülfe kommt, verhängnissvoll. Wir müssen desshalb folgende Schlüsse ziehen:

1. Zum Nachweis eines Exsudats gehört nicht immer die Forderung, dass eine Dämpfung oder ein palpatorisch abgrenzbarer Tumor oder auch nur eine Resistenz vorhanden wäre. Der Schluss, dass ein Exsudat vorhanden ist, muss vielmehr oft aus anderen Symptomen gezogen werden. Zu diesen gehört ein mehrere Tage dauerndes Fieber, eine ausgebreitete Schmerzhaftigkeit, die nicht selten hinten über dem Darmbeinkamm ihren Sitz hat, bei Bewegungen des rechten Beins im Hüftgelenk, beim Uriniren auftritt, auch — bei der Lage des Exsudats im Douglas — eventuell durch Untersuchung per rectum oder vaginam constatirt werden kann; auch die Berücksichtigung des Beginns des Leidens und die Anamnese können für die Diagnose eines Exsudats verwertet werden.

2. Da das Exsudat sehr oft durch unsere uns zu Gebote stehenden physikalischen Untersuchungsmethoden nicht erkannt, noch viel weniger in seinen eventuellen Veränderungen controlirt werden kann, so müssen wir in diesen Fällen unsere Schlüsse, ob dasselbe rückbildungsfähig sich gestaltet, oder ob es von vornherein eine Beschaffenheit zeigt oder im weiteren Krankheitsverlauf eine solche annimmt, welche eine Rückbildung ausschliessen lässt, nicht aus der Beobachtung der directen Eigenschaften des Exsudats machen, sondern aus den indirecten Symptomen, welche mit der Bildung und Weiterentwickelung desselben einhergehen.

3. Als solche Symptome sind zu nennen: Das Allgemeinbefinden (Psychisches Verhalten, Appetit, allgemeines Krankheitsgefühl, Schlaf), die Temperatur, der Puls, die örtliche Schmerzhaftigkeit, eventuell begleitender Meteorismus.

4. Jedes hartnäckige Festhalten an der Forderung,

dass zur Feststellung eines Exsudats Dämpfung und ein palpabler Tumor, und dass zur Constatirung einer Eiterung Fluctuation notwendig wäre, ist auf das Entschiedenste zu verurteilen, weil es zu verhängnissvollen Unterlassungen führen kann.

Zur Erläuterung dieser vier Punkte mögen zunächst einige einschlägige Krankengeschichten angeführt sein.

12. Patientin H. D., 12 Jahre, erkrankt am 10. November 1895 an heftigen Schmerzen in der Blinddarmgegend, nachdem sie schon seit fast einem halben Jahre an dann und wann auftretenden Schmerzen an derselben Stelle gelitten hat, die meist mit Diarrhoe und Erbrechen verbunden waren. Jetzt sind die Schmerzen so heftig, dass Patientin mit an den Leib gezogenem rechten Bein die Rückenlage einnimmt und sich ängstlich vor jeder Bewegung hütet.

10. XI. Abends 6 Uhr: Temp. 39,5, Puls 120. Ein Exsudat physikalisch nicht nachweisbar, Schmerz am heftigsten etwa 6 cm nach innen von der Spina anterior superior dextra. An den drei folgenden Tagen bleibt der Zustand im Wesentlichen derselbe: Temp. zwischen 39 und 39,5. Puls 115—125. Allgemeinbefinden hochgradig gestört. Absolute Anorexie. Theilnahmslosigkeit. Der Schmerz in der bezeichneten Gegend dauert fort. Dämpfung oder Resistenz nirgends nachweisbar. Trotzdem muss doch mit Rücksicht auf das andauernde hohe Fieber, den fortdauernden Schmerz in der R. i. c., den gestörten Allgemeinzustand ein Exsudat angenommen werden, das mit höchster Wahrscheinlichkeit zwischen Dünndarmschlingen an der inneren Fläche des Coecums liegt. Da eine weitere Ausbreitung des Exsudats zu befürchten und an eine Rückbildung desselben angesichts des dauernden schweren Allgemeinzustandes nicht zu denken ist, wird die Operation vorgeschlagen, aber von den Angehörigen verweigert.

14. XI. Morgens 8 Uhr: Temp. 38,5, Puls 115.

Abends 6 Uhr: Temp. 37,8, Puls 112. Patientin fühlt sich schwach, macht den Eindruck einer Schwerkranken, Schmerzen noch immer an der bezeichneten Stelle, auf Druck sehr heftig.

15. XI. Morgens 8 Uhr: Temp. 37,0, Puls 110.

Abends 6 Uhr: Temp. 37,8, Puls 120.

16. XI. Morgens 8 Uhr: Temp. 36,8, Puls 100.

Abends 6 Uhr: Temp. 37,9, Puls 108. Absolute Anorexie, Patientin nimmt nur gezwungen wenig flüssige Nahrung, Schmerz etwas geringer, aber noch deutlich, besonders auf leisen Druck. Der Vorschlag der Operation wird wieder abgelehnt.

In den nächsten Tagen steht Patientin trotz der Schmerzen und der allgemeinen Schwäche auf gegen mein ausdrückliches Verbot. Am 19. XI. finde ich sie im Sessel sitzend. Temp. Abends 6 Uhr: 38,0, Puls 115, flach, weitere Appetitlosigkeit.

Patientin kann wieder umhergehen, sie hält aber gegen die Blinddarm-

gegend die rechte Hand zur Entlastung und hütet sich, zu räuspern und zu husten.

So schleppt sie sich bis zum 28. November bei geringem abendlichen Fieber, auch zeitweise normaler Temperatur hin. Appetitlosigkeit und Schmerz bestehen weiter, letzterer erträglich.

29. XI. Wieder stärkere Schmerzen. Temp. Morgens 9 Uhr: 38,7, Puls 120. Allgemeine Abgeschlagenheit und schweres Krankheitsgefühl.

30. XI. Operation gestattet. Befund vor derselben: Schwache, abgemagerte Patientin, die nur gebückt, unter besonderer Schonung der rechten Seite einhergeht. Temp. Morgens 8 Uhr: 37,8, Puls 118.

Die Operation ergiebt einen zwischen Coecum und Dünndarmschlingen, von letzteren bedeckt, liegenden kleinapfelgrossen Abscess stinkenden Eiters mit zarten Wandungen, der Wurmfortsatz liegt, mit seiner Spitze an der äusseren Abscesswand verwachsen, in der Abscesshöhle. Er enthält etwas schleimig-eitrigen Inhalt. Am distalen Ende eine stecknadelkopfgrosse Perforation, dort auch ein länglicher, harter, bohnengrosser Kothstein. Entfernung des Appendix, Tamponade der Abscesshöhle: Genesung nach 4 Wochen.

Hier konnte der Abscess durch physikalische Untersuchung nicht nachgewiesen werden, es handelte sich darum, die Eiterung zu diagnosticiren aus der Fortdauer des gestörten Allgemeinbefindens, der immer weiter fortschreitenden Abnahme der Kräfte, der abendlichen, wenn auch geringen Temperatursteigerung, dem raschen Puls, der anhaltenden Schmerzhaftigkeit.

Da das Exsudat physikalisch nicht einmal als Resistenz nachweisbar war, so konnte eine feste fibrinöse Umgrenzung nicht angenommen werden, desshalb wurde zur Vorsicht die frühe Operation vorgeschlagen. Die Ablehnung derselben hätte der Patientin das Leben kosten können. Sie hatte aber Glück, da der Abscess doch zur vorläufigen Abdämmung kam. Ich bin im Laufe meiner Erfahrungen aber doch zu der Ansicht gekommen, in allen Fällen, in welchen ein Exsudat physikalisch nicht nachweisbar ist, aber ein schweres Krankheitsbild mit Sicherheit ein solches annehmen lässt, zum frühzeitigen Eingriff zu rathen. In den folgenden Betrachtungen werde ich diesen Standpunkt näher begründen.

13. Patientin J. K., 18 Jahre, hat schon mehrere Anfälle von „Blinddarmentzündung“ in den letzten 4 Jahren durchgemacht. Von verschiedenen Seiten war ihr die Operation — Entfernung des erkrankten Appendix — empfohlen.

Am 5. Juli 1892 erkrankt sie wieder unter heftigen Schmerzen in der Nabelgegend, Erbrechen und Diarrhoe. Die Schmerzen „ziehen sich in der rechten Seite zusammen“. Dort keine besondere Auftreibung, kein allgemeiner Meteorismus, aber starke Schmerzhaftigkeit in der Nähe der Spina anterior su-

perior dextra auf Druck; der Schmerz sitzt auch über dem Darmbeinkamm bei Palpation des Quadratus lumborum, Palpation per rectum und vaginam ergiebt weder ein Exsudat, noch Schmerzhaftigkeit des Douglas'schen Raumes. Allgemeine Abgeschlagenheit, trockene Zunge, Foctor ex ore. Temp. 39,5, Puls 128.

Die Temperatur hält sich in den nächsten Tagen auf derselben Höhe 39 bis 39,5, Puls sehr rasch 125—130. Schmerzhaftigkeit über dem Darmbeinkamm nimmt zu.

Palpation per rectum et vaginam ohne Resultat. Nirgendwo Dämpfung, Resistenz oder Fluctuation, kein Schmerz über dem Poupart'schen Band.

9. VII. Morgens 8 Uhr, Befund: Schweres Krankheitsbild, Patientin appetitlos, Temp. 39,5; Puls 118. Starke Schmerzhaftigkeit dicht an der Spin. ant. sup. dextra und hinten über dem Darmbeinkamm. Nirgends Dämpfung oder Fluctuation. In der R. i. c. tympanitischer Schall. Kein ausgesprochener Meteorismus.

Nachmittags 4 Uhr Operation: Schnitt hart an der Spina ant. sup. dextra, beginnnt 3 cm oberhalb derselben und erstreckt sich 9 cm schräg nach unten auf die Mitte des Poupart'schen Bandes zu. Das Peritoneum wird vorerst nicht durchtrennt, sondern von der Fascia transversa abgelöst, so dass der zwischen beide Membranen eingeführte Finger bis zur Stelle vordringt, an welcher es sich zur hinteren Bauchwand umschlägt, der sogenannten Umschlagsfalte. In der Höhe der Spinallinie ist es an dieser bezeichneten Stelle etwas geröthet, hier wird eine Falte aufgehoben und ein Einschnitt gemacht, von welchem aus die Peritonealwunde nach unten erweitert wird. Das Coecum und der aufsteigende Dickdarm sind leicht geröthet und durch feine Fibrinauflagerungen mit dem parietalen Peritoneum verklebt. Nach Lösung dieser Verklebungen und nach Beiseiteschieben des Coecums quillt von seiner hinteren Fläche aus eine jauchig-eiterige Masse, welche auch noch hinter das aufsteigende Colon sich erstreckt. Der Wurmfortsatz ist mit der hinteren Fläche des Coecums fest verwachsen, so dass eine Loslösung aus Vorsicht, um eine eventuelle Nekrose der Coecalwand nicht herbeizuführen, nicht unternommen wird. Am distalen Ende des Processus, etwa 1 cm von seiner Spitze entfernt, befindet sich eine mit necrotischen Rändern umrahmte Perforationsöffnung. Tamponade der Abscesshöhle mit Jodoformgaze. Guter Verlauf. Nach 6 Wochen vollständige Genesung.

Diese beiden Fälle mögen genügen, zu zeigen, dass zur Diagnose eines Exsudats der physikalische Nachweis desselben nicht Bedingung ist. Wollten wir ihn zur Bedingung machen, dann würden wir oft mit unserer Diagnose zu spät kommen oder sie zu stellen garnicht im Stande sein.

Welche Anhaltspunkte haben wir nun aber zur Diagnose des Exsudats in den Fällen, in welchen dasselbe nicht oberflächlich liegt, in welchen es weiterhin nicht die plastische Beschaffenheit

zeigt, die zur Bildung einer Dämpfung oder Resistenz nothwendig ist?

Als ersten Anhaltspunkt haben wir das Fieber zu nennen. Zeigt ein an einem vom Darm ausgehenden Entzündungsprocess der Regio ileo-coecalis leidender Patient mehrere Tage, sagen wir einmal 3 Tage, Fieber in mässigem oder gar hohem Grade, so dürfen wir mit Sicherheit annehmen, dass der Entzündungsprocess nicht auf den Darm beschränkt geblieben ist, dass es sich um eine Begleiterkrankung des Peritoneums oder des retroperitonealen, dem Coecum benachbarten Bindegewebes handelt, auch wenn diese physikalische Symptome nicht macht. Allerdings kann ja auch, wie wir gesehen haben, eine acute Appendicitis ohne peritoneale oder retroperitoneale Entzündungsvorgänge Fieber bewirken, aber dieses Fieber dauert nicht so lange an, es geht jedenfalls schon am zweiten Tage beträchtlich zurück, so dass nach drei Tagen die Temperatur wieder die Norm erreicht. Vor allem ist das Allgemeinbefinden bei diesen Appendicitisformen wenig oder gar nicht beeinflusst. In den meisten Fällen wird der erfahrene Beobachter im Stande sein, auf Grund des Eindrucks, den der Patient macht, der Höhe des Fiebers, des Pulses etc., gleich bei der ersten Untersuchung zu entscheiden, ob ein Exsudat vorliegt, resp. sich bilden wird oder nicht.

Den zweiten Anhaltspunkt bietet die Schmerzhaftigkeit. Jedes Exsudat macht in seinem entzündlichen Stadium Schmerzen, die je nach der Intensität der Entzündung und je nach der tieferen oder oberflächlicheren Lage des Exsudats verschieden sind, auch nach dem verschiedenen Sitze desselben eine verschiedene Stelle umgrenzen. Immer nehmen aber die Schmerzen einen gewissen flächenhaften Raum ein, treten auch, je nach dem Sitz des Exsudats, bei Bewegungen des rechten Beins und beim Uriniren auf. Auch die acute Appendicitis macht Schmerzen, die sich über die ganze Ileocoecalgegend ausbreiten können, zumal wenn jene Entzündung mit reactiver Reizung des benachbarten Peritoneums einhergeht, aber diese Schmerzen concentriren sich recht bald, meistens schon nach einem Tage, zurück auf den Appendix selbst und lassen nur eine kleine schmerzhafte Stelle, einen „Schmerzpunkt“ übrig, der bei normaler Lage des Appendix der von uns bezeichneten Stelle entspricht.

Eine gewisse Rolle bei der Beurtheilung, ob ein Exsudat vorhanden sei oder nicht, spielt auch die Berücksichtigung der Anamnese und des Verlaufs der Erkrankung in ihrem Anfang.

Hat der Patient schon mehrere Anfälle, die auf eine Erkrankung des Processus hinweisen, durchgemacht, und haben sich diese Anfälle allmählich gesteigert, so spricht die vorliegende Erkrankung, falls auch die Symptome darauf hindeuten, um so mehr für eine Exsudatbildung; klagt der Patient mehrere Tage über Schmerzen in der Regio ileo-coecalis, die mit Erbrechen, Diarrhoe und Fieber verbunden sind, steigern sich die Schmerzen plötzlich zu einem Anfall, der den Anfang eines schweren Krankheitsbildes darstellt, oder bildet dieser Anfall überhaupt den Anfang der Erkrankung, so kann man, — falls Fieber, Schmerzhaftigkeit ebenfalls vorhanden sind —, mit Sicherheit schon beim Beginn der Erkrankung ein durch Perforation bewirktes Exsudat annehmen.

Von der grössten actuellen Bedeutung für den behandelnden Arzt ist aber die Frage: Handelt es sich im vorliegenden Falle um ein rückbildungsfähiges Exsudat oder ist an eine spontane Rückbildung desselben nicht zu denken? Von der Beantwortung dieser Frage hängt der Entschluss des therapeutischen Handelns ab.

Die Einsicht, dass das Exsudat sich nicht zurückbilden wird, kann das eine Mal erst im Verlaufe der Erkrankung gewonnen werden, das andere Mal ist aber das Exsudat gleich bei seiner Bildung von einer derartigen Beschaffenheit, dass an seine natürliche Rückbildung nicht zu denken ist.

Im ersten Falle fällt die Entscheidung, dass das Exsudat sich nicht zurückbilde, oder, was im wesentlichen dasselbe besagt, nicht resorbirt werde, mit der Frage zusammen: Wird das Exsudat vereitern?

Im letzteren Falle können wir diese Entscheidung nicht an die eiterige Beschaffenheit desselben knüpfen. Es giebt nämlich Fälle, in welchen die Intensität des Entzündungsvorgangs — sei es durch die besondere Virulenz des Enzündungserregers, sei es durch die mangelnde Widerstandskraft des Organismus, sei es endlich durch beide Momente — eine derartig hohe ist, dass von vornherein ein Exsudat resultirt, das zwar noch nicht eiterig genannt werden kann, das vorerst noch trüb-serös ist, aber den

Stempel der Rückbildungsunfähigkeit von vornherein an sich trägt. Es bleibt vorerst noch begrenzt. Diese Begrenzung ist aber, da gerade dieses Exsudat sehr geringe plastische Fähigkeiten besitzt, eine so mangelhafte und unsolide, dass, wenn der Entzündungsvorgang sich selbst überlassen bleibt, derselbe, weiter fortschreitend, die leichte Barrière bald durchbricht und sich auf die ganze Bauchfellfläche ausbreitet, und dann ist das Schicksal des Patienten meist besiegelt. Würde man aber in solchen Fällen die Eiterung abwarten, so würde dieses Abwarten ein Kunstfehler sein. Zwischen dieser mangelhaften, nur sehr flüchtigen Umgrenzung eines trübserösen Exsudats von höchst bösartiger Beschaffenheit bis zur festen fibrinösen Abdämmung eines allmählich vereiternden Entzündungsproductes giebt es natürlich die mannigfachsten Uebergänge.

Es giebt sogar besonders bösartige Fälle, in welchen der Tod eintritt, ehe es zur eigentlichen Exsudatbildung überhaupt kommt. Angerer[1]) hat zwei solche Fälle mitgetheilt, in welchen unter kleinem Puls, Meteorismus, Singultus und Erbrechen der Tod eintrat. Er fand die Gegend des Wurmfortsatzes leicht ödematös geschwellt, ebenso die Darmwand, vielleicht auch eine entzündliche Schwellung im paratyphlitischen Gewebe. Es kann sich doch hier wohl um eine so acut eintretende, massenhafte Bildung von besonders giftigen Bacterienproducten handeln, dass sie, dem Säftestrom einverleibt, die Lebensfähigkeit der zur Fortdauer des Lebens unbedingt nothwendigen Zellencomplexe acut vernichten. Aehnliche Befunde sind auch bei rasch tödtlich verlaufenden Fällen puerperaler Sepsis beobachtet. Leichte sulzige Infiltration der Parametrien, das war Alles, was zu finden war.

Die Frage, ob das Exsudat im Verlaufe der Erkrankung sich zurückbilden werde oder ob es einen Zustand annehme, welcher eine Rückbildung ausschliesst, ob es also, wie wir hier sagen dürfen, vereitere, ist selbstverständlich am leichtesten dann zu entscheiden, wenn wir dasselbe direct controliren können, wenn es unserer physikalischen Untersuchung zugängig ist und es sich durch einen Tumor oder mindestestens eine umschriebene Resistenz verräth. Es liegt etwas Beruhigendes in der Möglichkeit, eine

1) XIII. Congress für innere Medicin in München 1895.

derartige Controle auszuüben, zu entscheiden, ob es hart bleibt, ob es sich vergrössert, ob es erweicht etc. In diesen Fällen kommt es auf einen Tag längeren Zuwartens nicht an, da der Abschluss für gewöhnlich, wenigstens vorläufig, ein solider und sicherer ist. Da treten die Vorschriften Sahli's[1]) durchaus in ihre Rechte. Bessert sich der Zustand des Patienten bei zweckmässiger interner Behandlung nach etwa drei Tagen, nimmt das Fieber ab, wird der Puls ruhiger, und stimmt mit diesen Symptomen auch das Verhalten des Tumors überein, wird er nicht schmerzhafter und grösser, tritt kein Meteorismus ein, so kann man ruhig abwarten. Das Fieber kann in den nächsten — bis zu acht — Tagen ganz schwinden, der Tumor sich verkleinern und der Rückbildung anheimfallen. Bleibt aber auch nach dem dritten Tage das Krankheitsbild ein schweres, ist der Tumor oder die Resistenz weiter sehr schmerzhaft, oder wird er gar grösser, tritt Meteorismus ein, hält das hohe Fieber — vielleicht gar mit Frösteln — an, bleibt der Puls rasch und flach, ist der Patient abgeschlagen, theilnahmlos, so soll man, wenn nicht etwa schon Fluctuation vorhanden ist, nicht auf die Zeichen derselben warten, da ist die Zeit gekommen, in der man die interne Behandlung nicht mehr verantworten kann.

Es wäre nun bedenklich, wollte man diese beiden einander gegenübergestellten Symptomenbilder bezüglich ihres diagnostischen Werthes zu allgemeiner Gültigkeit erheben. Strenges Individualisiren lässt hier, wie überall, das Richtige treffen.

Es giebt Fälle, in welchen allerdings nach drei Tagen das Fieber abfällt, der Puls ruhiger wird, aber das Exsudat bleibt schmerzhaft, seine Vergrösserung ist zwar physikalisch nicht festzustellen, aber die Bewegung des rechten Beins im Hüftgelenk wird schmerzhaft, der Patient liegt deshalb mit stets gebeugtem Oberschenkel, das Urinlassen macht Beschwerden. Auch diese Symptome der Vergrösserung des Exsudats nach hinten oder unten können wieder schwinden, die Temperatur kann tagelang normal sein, meistens wird man aber doch bei genauen dreimal täglich vorzunehmenden Messungen in ano wieder geringe Temperaturerhöhungen finden, Morgens vielleicht 36,5, Mittags 37,8, Abends

1) Ibidem.

37,2, am anderen Tage vielleicht Abends 38 oder 37,7, während die übrigen Tageszeiten keine Temperaturerhöhung ergeben. Was aber das Wichtigste ist, der Patient erholt sich nicht. Er isst gezwungen, nichts will ihm schmecken, er hat wohl einmal Appetit auf sein „Leibgericht", aber auch das schmeckt nicht, wie sonst, er bleibt kraftlos. Der Tumor kann sich sogar verkleinern, aber er schwindet nicht ganz und bleibt schmerzhaft. Hier liegt eine Eiterbildung im Exsudat vor, die sich allmählich entwickelt hat und gebieterisch einen Eingriff verlangt.

Umgekehrt kann einmal, wie in Fall 7 ausgeführt ist, die Temperaturerhöhung mehrere Wochen andauern, ohne dass das Exsudat seine Rückbildungsfähigkeit einbüsst. In diesem Falle wurde dasselbe aber nicht schmerzhafter, es blieb fest trotz der Vergrösserung, das Allgemeinbefinden war von vornherein ein gutes und blieb es auch. Angesichts der Möglichkeit, das Exsudat genau zu beobachten, konnte ich ruhig abwarten.

Kein Fall ist, wie der andere. Jedes Symptom ist der Berücksichtigung werth, kein einziges für sich allein ist aber absolut massgebend. Ich möchte auf Grund meiner Erfahrung das Hauptgewicht legen darauf, dass wir die Beschaffenheit des Tumors controliren und zugleich mit diesem Befunde das Allgemeinbefinden des Patienten berücksichtigen. Hoher Grad von Appetitlosigkeit, Anämie, Abmagerung, dazu noch Schmerzhaftigkeit des Exsudats, zeitweise auftretende, auch ganz geringe Temperaturerhöhungen, besonders wenn unverhältnissmässig hohe Pulsfrequenz mit ihr einhergeht, sind für mich sichere Zeichen einer Eiterbildung im Exsudat, selbst wenn seine äussere Umgrenzung sich verkleinert hat.

Ein gewisses Gefühl der Unsicherheit muss jeden Beobachter beschleichen, wenn er auf Grund der sich darbietenden Symptome ein Exsudat mit Sicherheit annehmen muss, aber den physikalischen Nachweis für dasselbe nicht erbringen kann, wenn es sich der Controle seiner Beschaffenheit bezüglich seiner Grösse, seiner Härte, seiner Umgrenzung, vor allem seines Inhalts entzieht.

Es liegt nahe, in den Fällen, in welchen wir uns über den Inhalt ein Exsudats nicht mit Sicherheit klar sind, in welchen wir uns eventuell für einen operativen Eigriff entscheiden sollen, die Probepunction auszuführen. Die Ansichten, ob dieses diagnostische Hülfsmittel anzuwenden sei, sind getheilt. Körte, Fränkel, Sahli reden ihm das Wort, während Sonnenburg, Roux

es verurtheilen. Der Letztere thut die Punction mit den Worten ab: „Cette ponction est quelquefois dangereuse, souvent sans résultat, toujours inutile".

Ich muss sagen, dass dieser Standpunkt meines Erachtens der durchaus richtige ist. Wenn das Exsudat unter der Bauchdecke liegt, in welchem Falle die Punktion absolut ungefährlich wäre, dann ist sie nicht nothwendig, dann deutet die zunehmende Schmerzhaftigkeit, die eventuelle Vergrösserung, sogar die Fluctuation neben den bestehenden Allgemeinerscheinungen zur Genüge auf Eiterbildung hin. Hat aber das Exsudat seinen Sitz in der Tiefe, in welchem Falle man versucht sein könnte, die Diagnose der Eiterung durch die Punktion zu sichern, dann ist der Eingriff nicht ungefährlich und sehr oft ohne Resultat. Wer bei der Operation solcher Exsudate nicht selten findet, dass das geblähte Coecum oder Dünndarmschlingen mit der Bauchwand verklebt und vor dem Exsudat gelagert sind, der entschliesst sich nicht so leicht zur Punktion eines tiefliegenden Exsudats. Zwar ist wohl denkbar, dass die Punktion mit einer dünnen Nadel, selbst bei Verletzung des vorliegenden Darms unschädlich sein kann, andererseits lässt sich aber die Möglichkeit einer Verschleppung des infectiösen Materials auf bisher gesunde Bauchfellpartieen und der Austritt von infectiösem Darminhalt aus dem angestochenen Darm nicht in Abrede stellen.

Dieser immerhin unsicheren Wirkung der Punktion gegenüber ist ihr Nutzen ein durchaus problematischer.

Ist nämlich ein tiefliegendes Exsudat in seiner ganzen Ausdehnung eiterig, so dass wir mit der Hohlnadel immer Eiter antreffen, dann ist die Punktion unnöthig, dann haben wir bei aufmerksamer Beobachtung und Untersuchung zur Genüge andere Symptome, welche uns mit Sicherheit die Eiterung beweisen. Sind wir aber auf Grund der vorliegenden Symptome im Zweifel, ob Eiter vorhanden sei oder nicht, dann finden wir ihn auch mit der Punktion oft gar nicht.

Wir stechen ein, kommen auf Fibrinmassen, auf sulzige Durchtränkung, ziehen womöglich trübe, seröse Flüssigkeit heraus, die uns geradeso unklar lässt, wie vorher.

In den Fällen also, in welchen die Punktion ohne Gefahr ausgeführt werden kann und in welchen sie sichere Resultate giebt, ist die Diagnose einer Eiterbildung auch ohne diesen für den Patienten immerhin unangenehmen und aufregenden Eingriff zu stellen, in den Fällen aber, in welchen wir durch die Berücksichtigung der physikalischen Symptome und der Allgemeinerkrankung nicht zu einem sicheren Resultat kommen, muss uns auch die Punktion oft im Stiche lassen und sie ist, — was ich doch gegenüber anders lautenden Behauptungen entschieden betonen möchte —, gerade in diesen Fällen nicht ungefährlich.

Nun hat man aber eingewandt, dass die bei einer positiv ausfallenden Punktion hervortretende überzeugende Wirkung von der Nothwendigkeit einer Operation, — der Entleerung des vorhandenen Eiters —, nicht zu unterschätzen sei, gerade in der Privatpraxis. Ganz gewiss ist dieser äusserliche Werth des Eingriffs eine schätzbare Bereicherung der Sicherstellung des Arztes gegenüber

dem Patienten und den Angehörigen. Aber wie, wenn der Eingriff negativ ausfällt, und der Arzt auf Grund seiner sonstigen Wahrnehmungen doch eine Eiterung in der Tiefe annehmen muss? Er hat bereits den Angehörigen und dem Patienten selbst versichert: Da sitzt Eiter, da muss operirt werden. Wer die Unzuverlässigkeit der Punktion bei den tiefen in Fibrinverklebungen eingeschlossenen, zwischen Darmschlingen versteckt liegenden, oft kleinen Eiteransammlungen nicht kennt, der sticht siegesgewiss, um sein abgegebenes Urtheil zu krönen, mit der Punktionsnadel ein — und bekommt keinen Eiter. Er sticht tiefer, auch an einer anderen Stelle — immer dasselbe negative Resultat. Der Patient wird ungeduldig, er leidet die unangenehme Procedur nicht mehr, die Angehörigen sind misstrauisch geworden und betrachten die Auseinandersetzung des Arztes, dass dieses negative Resultat einmal vorkommen könne und wie es zu erklären sei, als Ausrede. Nun kommt noch die Beunruhigung hinzu, dass man eventuell doch eine nicht ungefährliche Stichverletzung des Darms oder eine Verschleppung des Infectionsmaterial bewirkt hat. Alle diese Momente haben mich von der Probepunktion abgebracht.

Ich pflege den Angehörigen und dem Patienten zu erklären, dass auf Grund der vorliegenden Symptome und des ganzen Krankheitsherganges Eiter angenommen werden müsse, und ich mache, — falls man eine Punktion wünscht —, darauf aufmerksam, dass ein eventuell negatives Resultat eines solchen Eingriffs nichts gegen meine Behauptung beweise, dass dieser aber nicht ungefährlich sei.

Liegt der Herd direct unter den Bauchdecken, spricht alles für eine Eiterung und ist man sicher, ohne jede Gefahr und mit positivem Resultat die Punktion ausführen zu können, und die Angehörigen oder der Patient wünschen absolut, den Eiter zu sehen, bevor sie den Eingriff erlauben, dann mag man punktiren, um seine Position durch die überzeugende Demonstration des Eiters zu sichern. In jedem anderen Falle lehne ich die Punktion ab.

Was ihre Ausführung anbetrifft, so ist diese in den Fällen, in welchen ich den Eingriff überhaupt für erlaubt halte, sehr einfach. Eine dünne, an einer 2—3ccm fassenden Punktionsspritze angebrachte Hohlnadel, deren Lumen möglichst weit ist, wird, nachdem sie vorher ausgekocht, und die Einstichsteile sterilirt ist, in senkrechter Richtung in den Abscess eingestochen und dann der Stempel der Spritze langsam zurückgezogen. Kommt nicht sofort Eiter, so kann man etwas tiefer eindringen unter möglichster Ruhighaltung der Spritze. Eine kleine Probe des Eiters zu entleeren, genügt vollkommen.

Wenn das Exsudat physikalisch nicht nachzuweisen ist, auch nicht einmal durch Palpation als Resistenz, so ist die Annahme begründet, dass es ausgesprochene plastische Eigenschaften, die eine sichere Abdämmung bewirken, nicht besitzt, denn Infiltration und solide Verklebungen in der Peripherie des Exsudats, die Bedingungen der Abgrenzung, bringen doch eine gewisse Resistenz zu Wege, selbst wenn ihr Sitz noch so sehr versteckt ist, sei es,

dass diese Resistenz von den Bauchdecken aus, sei es, dass sie vom Mastdarm resp. der Scheide aus festgestellt werden kann. Begleitet allerdings ein hochgradiger allgemeiner Meteorismus das Krankheitsbild, so kann auch ein plastisches Exsudat der physikalischen Symptome entbehren. Anders ein Exsudat, das als eine mehr bewegliche Masse, nur von feinen, gewissermaassen provisorischen Verklebungen vorläufig in Schach gehalten, den Appendix umspült. Es bringt keine Dämpfung, keine Resistenz hervor, selbst wenn es oberflächlich liegt und kein Meteorismus vorhanden ist, denn das meist aufgeblähte Coecum und der anliegende Dünndarm schwimmen gleichsam in der flüssigen Masse.

Dass diese Exsudate, welche sich dem physikalischen Nachweise entziehen, eben weil sie nur sehr unvollkommen und unsicher abgedämmt sind, die grösste Gefahr involviren, ist selbstverständlich. Sie neigen auch nicht zur Rückbildung, denn gerade das Unvermögen, sich genügend abzudämmen, stempelt sie als Producte intensivster Entzündungsvorgänge. Sie sind im Anfange auch nicht rein eiterig, sondern von trüb-seröser oder jauchiger Beschaffenheit, ihre weitere Fortbildung nähert sich immer mehr, oft sehr rasch, der rein eiterigen Form, bringt aber auch oft die Beseitigung der nur ungenügenden Barrière zu Wege, so dass sie sich weiter vergrössern und rasch zur allgemeinen Peritonitis führen. Je nach dem Charakter des Exsudats wird diese Peritonitis eine septisch-jauchige sein, die in kurzer Zeit, nach ein bis zwei Tagen, zum Tode führt, ohne dass es zur allgemeinen eigentlichen Eiterung kommt, oder eine fibrinös-eiterige, die ein langsameres Fortschreiten des Exsudats zur Voraussetzung hat.

Wenn die Annahme gerechtfertigt erscheint, dass die Exsudate, die sich rückbildungsunfähig erweisen, aber doch bei ihrer Bildung zunächst plastische Kraft zur Abdämmung besitzen, auch einmal an eine Appendicitis ohne Perforation sich anschliessen können, so müssen wir für diese eben genannten Exsudationen doch wohl immer einen perforativen Process voraussetzen, der in den allermeisten Fällen den Appendix betrifft, sei es dass die Perforation durch Geschwürsbildung, sei es dass sie durch Gangrän des Organs zu Stande kommt. In seltenen Fällen kann selbstverständlich, wie schon erwähnt, auch eine Perforation des Coecums vorliegen: hier handelt es sich dann aber nur um spezifische Processe (Tuberkulose, Typhus).

Diese ohne plastische Bildung verlaufenden Exsudate sind für mich die gefährlichsten. So lange durch die äussere Untersuchung

auf Grund der geringen Ausdehnung der entzündlichen Schmerzhaftigkeit angenommen werden darf, dass sie erst auf einen kleinen Bezirk der R. i. e. beschränkt sind, dass sie eine geringe nicht allzu flüssige Masse darstellen, so lange das Gesetz der Schwere sie noch wenig beeinflusst, so lange ein begleitender Meteorismus noch nicht vorhanden ist, ist die Gefahr noch nicht allzu gross. Anders liegt aber die Sache, wenn aus den vorhandenen Symptomen auf eine sehr flüssige Beschaffenheit des Exsudats geschlossen werden muss und wenn die sonstigen Symptome für eine Bösartigkeit des Processes sprechen, wenn es von vornherein oder im Verlaufe seiner Bildung rasch eine grosse Ausdehnung gewinnt, indem es wegen seines flüssigen Zustandes dem Gesetze der Schwere folgt und sich dem aufsteigenden Dickdarm entlang oder ins kleine Becken senkt.

Diese Exsudate bilden gleichsam den Uebergang zwischen den abgedämmten Ausschwitzungen und den von vornherein diffusen allgemeinen Peritonitiden. Ich muss sagen, dass ich diese letzteren für sehr selten halte. Fast jede diffuse von einer perforativen Appendix- oder Coecumerkrankung ausgehende Peritonitis war im ersten Anfang doch gewissermassen local, denn schon die durch die entzündliche Durchtränkung paretischen, sich blähenden Darmschlingen der nächsten Umgebung bringen einen gewissen provisorischen Abschluss zu Stande. Kommt rasche Hülfe, die nur in Entleerung des Exsudats bestehen kann, so ist eine Rettung noch möglich. Ich habe im Laufe der Jahre die Erfahrung gemacht, dass ein durch einen perforativen Process unter Erscheinungen eines schweren Krankheitsbildes bewirktes, vorläufig auf die Regio ileo-coecalis beschränktes, aber physikalisch nicht nachweisbares Exsudat nicht früh genug operirt werden kann. Für die Indication zu diesem Eingriff spielt die Frage, ob das Exsudat schon ein eiteriges sei, keine Rolle. Auf die eiterige Beschaffenheit desselben können wir nicht warten, es kommt lediglich darauf an, das Exsudat, das an und für sich eine Neigung zur Rückbildung von vornherein nicht zeigt und das, unfähig zur sicheren Abkapselung, das Bestreben zur weiteren Ausbreitung hat, möglichst rasch zu entfernen, so lange es noch auf seinen ursprünglichen Herd beschränkt ist.

Ich bin zu dieser Indicationsstellung gekommen durch manche

Misserfolge, bei welchen ich mir das „zu spät“ vorhalten musste und ich werde an ihr festhalten, selbst auf die Möglichkeit hin, dass ich im seltenen Falle auf ein Exsudat einschneide, welches sich wohl noch abgekapselt hätte und eventuell sogar der Rückbildung anheimgefallen wäre. Ich will mir lieber angesichts des günstigen Ausgangs eines Falles sagen: Hier wäre die Genesung höchstwahrscheinlich auch ohne chirurgischen Eingriff eingetreten; als nur bei der Autopsie post mortem den Vorwurf machen müssen: Dieses Menschenleben hättest Du retten können, wenn Du nicht so lange mit dem Eingriff gewartet hättest. Ganz allgemein wird dieser Standpunkt auch von Anderen, und zwar namhaften Autoren vertreten (Helferich u. A.).

Uebrigens bin ich bezüglich der Wahl der frühzeitigen Operation beruhigt, ich bin immer erstaunt gewesen, wie viel weiter der Process meistens vorgeschritten war, als auf Grund der klinischen Symptome vorausgesetzt werden konnte.

Die Abgrenzung der Diagnose der Exsudate, die von vornherein keine Neigung zur sicheren Abkapselung haben und die grösste Gefahr der weiteren Ausbreitung an sich tragen, geht aus dem Gesagten hervor.

Wir recapituliren: Zeigen sich die Symptome einer schweren Perityphlitis, starke, meist plötzlich beginnende Schmerzhaftigkeit, hohe Temperatur, rascher Puls, schwere Allgemeinerscheinungen und ist, wenngleich ein hochgradiger Meteorismus nicht besteht, ein Exsudat physikalisch (durch Percussion oder Palpation) weder oberflächlich, noch in der Tiefe, auch nicht durch Palpation vom Rectum oder der Scheide aus, nachzuweisen, auch nicht nach Verlauf von 24 oder bei weniger stürmischen Krankheitserscheinungen nach 36 Stunden, zeigt sich aber bei der Palpation eine ausgebreitete Schmerzhaftigkeit über dem Darmbeinkamm und im kleinen Becken, so ist anzunehmen, dass es sich um einen perityphlitischen Entzündungsprocess handelt, dessen Product Neigung zur Abgrenzung nicht zeigt, vielmehr die Gefahr der Weiterverbreitung in sich birgt. Um diese Gefahr abzuwenden, ist ein operativer Eingriff angezeigt.

Hier liegt mit Rücksicht auf die Diagnose und Indicationsstellung eine Schwierigkeit vor, welche nicht zu verkennen ist. Falls wirklich in dem ersten Anfang der Entzündung ein Exsudat physikalisch nicht nachzuweisen ist, so könnte es doch nach 24 bis 36 Stunden deutlich werden; diese Zeit vergeht sogar in den meisten Fällen, bis auch ein plastisches Exsudat sich zeigt. Wie können wir nun aber von vornherein, vor Ablauf dieser Frist, erkennen, dass der perityphlitische Entzündungsvorgang keine Neigung zur Abdämmung hat? Nothwendig ist dieses frühzeitige Erkennen des Charakters des Entzündungsvorgangs, wenn wir rechtzeitig eingreifen, wenn wir nicht warten wollen, bis es zu spät ist, und nach 24—36 Stunden ist es nicht selten wirklich zu spät.

Hier möchte ich folgende Anhaltspunkte als äusserst wichtig hervorheben: Nach dem ersten Anprall der Erkrankung concentrirt sich der oft anfangs im ganzen Unterbauch auftretende Schmerz auf die R. i. c. Wenn er hier dann gleich von vornherein eine grosse Ausdehnung zeigt, wenn er nicht allein bei Berührung der ganzen vorderen Wand der R. i. c. bis zum Lig. Poup. heftig empfunden wird, sondern auch bei der Untersuchung vom Mastdarm und der Scheide aus als im kleinen Becken sitzend erkannt werden kann, wenn er weiter bei Palpation der Lende über dem Darmbeinkamm und bei Bewegung des rechten Beins im Hüftgelenk auftritt, dann handelt es sich um einen intensiven Entzündungsgrad und ein sich von vornherein weit verbreitendes, mehr flüssiges Exsudat, das, bei liegender Haltung des Patienten dem Gesetz der Schwere folgend, in die ganze Umgebung sich ergiesst, nach oben zur Leber hin, nach unten zum kleinen Becken sich ausbreitet, nur nothdürftig noch in der nächsten Umgebung der R. i. c. vorläufig festgehalten wird, aber nur in seltenen Fällen sich genügend abschliesst, noch viel weniger, selbst wenn es sich abschliessen würde, die Fähigkeit der Rückbildung zeigt.

Für mich ist der genannte Befund, falls das Krankheitsbild ein schweres ist (hohe, nicht selten unter Schüttelfrost eingeleitete Temperaturen, rascher Puls, starke Schmerzhaftigkeit, schwerer Allgemeinzustand), die Indication zu einem sofortigen Eingriff, selbst wenn die R. i. c. nicht besonders aufgetrieben ist; physikalische Symptome sind erst recht nicht zu erwarten. Natürlich giebt es hier gar manche Uebergänge, der eine Fall ist nicht wie der

andere. Immerhin ist die Ausbreitung des intensiven Schmerzes, zusammengehalten mit dem Ernste des Krankheitsbildes, eine Richtschnur für rasches Handeln. Spricht die Schmerzhaftigkeit nicht für eine grössere Ausdehnung des Exsudats, hält sich der Schmerz zunächst an einer umschriebenen Stelle, ist kein besonderer Meteorismus vorhanden, so kann man zunächst ja abwarten, ob sich die objectiven Zeichen der Abdämmung noch einstellen, bleiben sie aber auch nach 24—36 Stunden aus, dauert das Fieber, der schwere Allgemeinzustand fort, wird der Schmerz heftiger und diffuser, dann kann weiteres Zuwarten verhängnissvoll werden. Sollte wirklich in einem solchen zweifelhaften Falle einmal der Eingriff unnöthig vorgenommen werden, so ist diese Polypragmasie nicht fehlerhaft, wir können uns dann mit der Gewissheit trösten, dass wir, wenn wir einen Fall wirklich unnöthig operiren sollten, dafür auch fünfzig andere vor dem sicheren Untergang retten.

Wir lassen hier zwei einschlägige Krankengeschichten folgen:

14. Patientin, M. Sch., 10 Jahre, hat in dem letzten Jahre häufiger an Leibschmerzen, die oft mit Erbrechen und Abführen, auch kurz dauernden Fieberbewegungen einhergingen, gelitten.

Am Abend des 10. Juni 1894 erkrankt Patientin plötzlich unter heftigen Schmerzen in der Unterbauchgegend, hohem Fieber und Erbrechen.

Befund am 11. VI. Morgens $9^1/_2$ Uhr: Pat. nimmt die Rückenlage ein mit leicht an den Bauch angezogenen Oberschenkeln. Der Gesichtsausdruck ängstlich, das Gesicht mit Schweiss bedeckt. Leib leicht aufgetrieben, R. i. c. sehr schmerzhaft, besonders an einem Punkte, der 6 cm nach innen von der Spina ant. sup. dextr. liegt, nicht besonders vorgewölbt. Schall tympanitisch, keine Resistenz. Lendengegend über dem Darmbeinkamm nicht schmerzhaft, dagegen der Douglas bei Untersuchung vom Rectum sehr empfindlich, hier aber keine Resistenz. Temp. 39,8. Puls 125. Ord.: Eis, Opium, Ruhe.

11. VI. Abends 6 Uhr: Temp. 39,9. Puls 130. Localer Befund derselbe. Pat. hat etwas grünen Schleim erbrochen.

12. VI. Morgens 8 Uhr: Starke Schmerzen in der R. i. c. Keine besondere Auftreibung, kein allgemeiner Meteorismus. Exsudat physikalisch nicht nachweisbar. Pat. hat während der Nacht unruhig geschlafen, vorübergehend auch delicirt. Temp. 39,6. Puls 120, flach.

Abends 6 Uhr: Temp. 39,5. Puls 122. Schmerzen in der Blinddarmgegend dieselben, jetzt auch Schmerzen über dem Darmbeinkamm. Douglas noch immer sehr schmerzhaft. Nirgends Resistenz oder Dämpfung. Leib etwas aufgetrieben. Allgemeinbefinden schwer beeinflusst. (Absolute Appetitlosigkeit, etwas benommenes Sensorium.)

13. VI. Morgens 8 Uhr: Temp. 39,8. Puls 124. Pat. macht den Eindruck einer Schwerkranken. Sie liegt mit gebeugten Oberschenkeln, ist ängst-

lich vor jeder Berührung der schmerzhaften Gegend. Der Schmerz nimmt die ganz Blinddarmgegend ein, ebenso die Lendengegend über dem Darmbeinkamm. Bewegungen des rechten Oberschenkels sind schmerzhaft, Untersuchung per rectum ebenfalls. Exsudat physikalisch nicht nachweisbar. Keine Dämpfung, auch keine Resistenz.

Nachmittags 3 Uhr: Operation. Schnitt, ca. 4 cm, nach innen von der Spina anterior sup. dextra, 1 cm oberhalb der Spinallinie beginnend, verläuft auf die Mitte des Poupart'schen Bandes zu in einer Länge von 9 cm. Bauchdecken, Bauchfell normal. Beim Eröffnen des letzteren liegt der Blinddarm vor, an seiner inneren Fläche verklebt mit Dünndarmschlingen. Nach vorsichtiger Trennung der Verklebungen quillt ein übelriechender Eiter hervor in Menge von einigen Esslöffeln. hinter dem Coecum, das mit seiner äusseren Fläche mit der Bauchwand verklebt ist, und dem aufsteigenden Dickdarm liegt trüb-seröse Flüssigkeit. Der Wurmfortsatz geht nach innen und unten vom Coecum ab und liegt, mit fibrinösen Auflagerungen bedeckt, zwischen verklebten Dünndarmschlingen, an seiner Spitze eine Perforation, um dieselbe eine Ansammlung übelriechenden Eiters, der unterhalb des oben erwähnten Abscesses seinen Sitz hat. Entfernung des Processus. Tamponade.

Nach der Operation: Puls 140. Temp. 39,2. Nacht unruhig. Am nächsten Morgen hochgradige Meteorismus, galliges Erbrechen, Facies abdominalis, kalte, klebrige Hände, kaum fühlbarer sehr schwacher Puls. Abends 7 Uhr Exitus letalis.

Autopsie: Hochgradiger Meteorismus, Därme durch Fibrinauflagerungen mannigfach verklebt, zwischen ihnen verschiedene Eiterdepots, die sich bis zur Leber und in die linke Bauchseite erstrecken; in der Tiefe des kleinen Beckens, im Douglas eine grössere Eiterlache. Es handelt sich also um eine fibrinös-eiterige Peritonitis, ausgehend von einem mangelhaft abgedämmten an perforative Appendicitis sich anschliessenden eiterigen Exsadat.

Ich konnte mir den Vorwurf nicht ersparen, dass ich hier zu spät operirt hatte. Das hohe Fieber, das von vornherein auftretende schwere Krankheitsbild wiesen mit Sicherheit auf ein Exsudat hin. Die Hoffnung, dass dasselbe rückbildungsfähig sei, wie man es sonst wohl bei auch unter hohem Fieber sich bildenden, gut abgedämmten Exsudaten beobachtet, hätte ich gleich am 2. Tage angesichts des schweren Krankheitsbildes und der Schmerzhaftigkeit im kleinen Becken, welche auf eine grosse Ausbreitung des Exsudats hinwies, aufgeben und an diesem Tage Morgens operiren müssen, vor allem hätte ich mir die Gefahr vorhalten müssen, dass das Exsudat weiter fortschreiten würde. Ich hielt mir aber vor, dass das Exsudat doch genügende plastische Eigenschaften besitze, da es mit Berücksichtigung des nach innen von der Spina ant. sup. dextr. sitzenden Schmerzpunktes höchst wahr-

scheinlich von Dünndarmschlingen bedeckt und desshalb trotz seiner festen Begrenzung nicht durchzufühlen sei. Ich berücksichtigte nicht zur Genüge die gleich im Anfang sich zeigende grosse Ausbreitung des Exsudats. Ich hielt mich desshalb für berechtigt, abzuwarten, ob das Fieber nicht abfallen, der Puls nicht ruhiger werden würde, kurz Zeichen der Rückbildung eintreten würden. Ich war mir ja wohl bewusst, dass ich, falls diese Zeichen nicht bald — etwa am 3. Tage —, hervortreten würden, zur Operation schreiten müsste.

Der Fehler der meinen Heilplan leitenden Ueberlegungen sass also darin, dass ich ein Exsudat mit sicheren plastischen Eigenschaften, mit der Fähigkeit, sich zu begrenzen, annahm, trotzdem ich es physikalisch nicht nachweisen konnte, trotzdem weiter von vornherein eine grosse Ausbreitung des Exsudats vorhanden war. Ich glaubte, dass die bedeckenden Dünndarmschlingen den physikalischen Nachweis unmöglich machen könnten. Musste ich aber ein abgegrenztes Exsudat annehmen, so hatte ich auch die Berechtigung, mit der Operation noch zu warten, denn derartige Exsudate können erfahrungsgemäss zur Rückbildung gelangen, wenn auch ihre Bildung mit schweren Krankheitserscheinungen einhergeht.

Ich habe aus diesem Falle die Lehre gezogen, dass ich spätestens nach 36 Stunden operire, wenn ich bei schwerem Krankheitsbilde, hohem Fieber, raschem Puls, eine Perityphlitis diagnosticiren muss, und wenn ich nicht sichere Garantie habe, dass das sich bildende Exsudat begrenzt bleibt. Diese Garantie habe ich aber nicht, wenn ich nicht mindestens eine gewisse Resistenz fühle, und wenn die weite Ausbreitung der Schmerzhaftigkeit auf eine flüssige Beschaffenheit des Exsudats hinweist. Sollte wirklich nichtsdestoweniger ein gut abgekapseltes Exsudat vorhanden sein, das wegen tiefer Lage nicht als Resistenz zu fühlen war, sollte also wirklich die Aussicht vorhanden gewesen sein, dass dieses Exsudat auch ohne operativen Eingriff sich zurückgebildet haben würde, so hätte ich vielleicht eine Operation unnöthig gemacht. Das würde mich aber weiter nicht beunruhigen, denn sicher war die Rückbildungsfähigkeit ja auch noch nicht.

15. A. M., 8 Jahre. Patient hat in der letzten Zeit häufiger an kolikartigen Leibschmerzen gelitten, die auf einen Diätfehler zurückgeführt wurden.

Am 28. IV. 1900, Nachmittags, erkrankt Pat. unter Erbrechen, Schmerzen im Leib, er geht aber dabei umher. 29. IV. sind die Schmerzen geringer. Pat. fühlt sich aber nicht wohl, will nicht essen, wie früher; 30. IV. keine besonderen Schmerzen. In der Nacht vom 30. IV. zum 1. V. kehren die Schmerzen plötzlich mit grosser Heftigkeit wieder. Erbrechen, Diarrhoe begleiten sie.

1. V. Morgens 7 Uhr, sehe ich den Pat. zum ersten Male. Temp. 39,2, Puls 112. In der R. i. c. heftiger Druckschmerz, geringe Auftreibung, keine Dämpfung, keine Resistenz, kein allgemeiner Meteorismus.

Nachmittags 4 Uhr: Pat. nimmt mit ängstlichem Gesichtsausdruck die Rückenlage ein, Athmung flach, beim Versuch, zu husten, tritt starker Schmerz in der R. i. c. auf. Dieselbe ist nicht besonders aufgetrieben, bei Berührung sehr schmerzhaft, ebenso die per rectum ausgeführte Abtastung der retro-vesicalen Bauchfelltasche und der Druck auf die Lende unmittelbar oberhalb der Crista des Darmbeins. Temp. 40,1, Puls 128. Operation an demselben Tage, Nachmittags 6 Uhr:

Schnitt beginnt einige cm oberhalb der Spinallinie, ca. 5 cm von der Spina entfernt, und verläuft in einer Länge von 10 cm schräg nach unten in der Richtung zur Mitte des Poupart'schen Bandes, von demselben 4 cm entfernt bleibend. Nach Durchtrennung des Peritoneums, das in der Schnittlinie stark gespannt vorliegt, entleert sich eine trüb-seröse Flüssigkeit in Menge von ca. 80 ccm und von fadem Geruch. Das Coecum liegt vor, von seiner inneren Fläche geht der Wurmfortsatz aus und verläuft fast im rechten Winkel nach innen, sein distales Ende ist vom Dünndarm bedeckt und mit ihm verklebt. Nach Trennung dieser Verklebungen und Aufhebung der bedeckenden Dünndarmschlingen liegt der Processus eingebettet in fibrinös-eiterigem, von gerötheten und mit Fibrinauflagerungen leicht beschlagenen Dünndärmen umgebenen Exsudat. Aus der Tiefe des kleinen Beckens quillt trüb-seröse, fade riechende Flüssigkeit hervor, ebenso von der hinteren Fläche des Coecums und des aufsteigenden Dickdarms. Die sichtbaren Därme sind etwas geröthet, aufgebläht, in der Nähe des Processus leicht mit Fibrin beschlagen. Alle Exsudatmassen werden vorsichtig ausgetupft, der Processus wird abgetragen; die Wundhöhle wird mit Jodoformgaze tamponirt. Der Wurmfortsatz ist verdickt, starr, schmutzig roth, an seiner Spitze kolbig, grauschwarz. Hier sitzt ein bohnengrosser harter Kothstein, die Wand zeigt eine stecknadelkopfgrosse Perforation, die ganze Spitze ist gangränös (s. Figur 4), Inhalt trübjauchig.

Verlauf: Unmittelbar nach der Operation ist die Temp. 39,5, Puls 130, flach.

Abends 10 Uhr: Temp. 38, Puls 134.

2. V. Morgens 8 Uhr: Temp. 37,6, Puls 146. Kein Meteorismus, keine Schmerzen. Pat. hat einmal etwas Erbrechen gehabt. Nacht war ruhig.

Abends 6 Uhr: Temp. 38, Puls 130. Kein Meteorismus.

3. V. Morgens und Abends Temp. 37,6, Puls 120. Pat. hat nicht erbrochen, liegt ruhig, nimmt etwas Thee und kalte Milch. Flatus gehen ab. Kein Meteorismus.

4. V. Temp. Morgens und Abends 37,4. Puls 100—108. Allgemeinbefinden sehr gut. Appetit gut. Verbandwechsel. Die mit trüber seröser, übelriechender Flüssigkeit durchtränkten Jodoformgaze-Tampons werden entfernt und durch neue ersetzt.

In den folgenden 3 Tagen schwankt die Temp. zwischen 37,4 und 37,8, Puls zeigt 94—106 Schläge. Pat. nimmt flüssige Nahrung mit Appetit. Kein Meteorismus.

Am 8. Mai beginnt die Temp. und der Puls wieder anzusteigen. Die erstere bewegt sich zwischen 37,8—38,4; Puls 115—125. Pat. nimmt nur wenig Nahrung zu sich. Kräfte gehen zurück. Kein Meteorismus.

Die Operationswunde entleert nach Entfernung des Tampons nur noch wenig trübes, nicht übelriechendes Secret. Wunde selbst rein, gut granulirend. Unmittelbar über der Symphyse in der Regio pubis starke Schmerzhaftigkeit auf Druck, ebenso ist die Untersuchung per rectum sehr schmerzhaft und das Uriniren. Exsudat physikalisch nicht nachweisbar.

10. V. Zweite Operation: 6 cm langer Schnitt in der Linea alba, unmittelbar über der Symphyse beginnend. In der Tiefe über der Blase und im Douglas etwas trübes, fade riechendes Exsudat, in dessen Umgebung der Darm geröthet ist. Genaues Austupfen dieses Exsudats und Tamponade mit langen Jodoformgazestreifen von der Incisionswunde aus.

11. V. Morgens 9 Uhr: Temp. 37,5, Puls 96. Allgemeinbefinden besser.

Abends 6 Uhr: Temp. 37,2, Puls 86.

Von jetzt an werden Temp. und Puls normal, Appetit ist vorzüglich. Kräfte heben sich zusehends. Mitte Juni vollständige Genesung.

Dieser Fall mag genügen zur Darlegung der Indication der Operation gleich am ersten Tage der Erkrankung. Der Eingriff war in diesem Falle direct lebensrettend, denn es ist sicher, dass der Patient an allgemeiner putrider Peritonitis zu Grunde gegangen wäre, wenn das Exsudat nicht rechtzeitig entleert und der gangränöse Processus nicht entfernt worden wäre. Es war, wie aus dem schweren Allgemeinzustand hervorging, von hoch septischer Eigenschaft, weiterhin war es flüssig und hatte sich, dem Gesetze der Schwere folgend, zum kleinen Becken hin und hinter den aufsteigenden Dickdarm gesenkt. Es wurde vorläufig durch dicht aneinandergelagerte meteoristische Darmschlingen, die zum Theil auch leicht verklebt waren, einigermassen begrenzt. Je mehr aber die Menge des Exsudats wuchs, desto leichter wurde es ihm, vermöge des immer mehr steigenden Drucks die nur unzuverlässige Fessel zu sprengen und sich über das ganze Bauchfell auszubreiten. Damit war das Schicksal des Patienten besiegelt. Es konnte sich hier nur um Stunden handeln. Vielleicht war die Operation am

nächsten Tage schon vergeblich. Eine genügende Tamponade des kleinen Beckens war uns bei der Operation nicht gelungen, daher die von Neuem sich bildende Exsudatansammlung um den Blasenfundus und in der Excavatio vesicorectalis, wo offenbar noch inficirendes Material zurückgeblieben war, das nachträglich noch zur Entwickelung kam.

Ebenso nothwendig, wie die Entfernung des Exsudats, war die Abtragung des Processus. Hätten wir das Gebilde, das bei der Operation nur erst eine kleine Perforationsöffnung aufwies, dessen distales Ende aber sicherlich vollständig gangränös geworden wäre und sich abgestossen haben würde, zurückgelassen, so würde immer neues septisches und putrides Material in den Bauchfellsack entleert worden sein. Der günstige Ausgang wäre in diesem Falle in Frage gestellt worden.

Wir haben uns bis jetzt nur mit dem Krankheitsbild solcher an eine entzündliche Erkrankung des Darms der Regio ileo-coecalis, in den meisten Fällen an eine Appendicitis, sich anschliessenden Entzündungsvorgänge befasst, welche eine Begrenzung erfuhren. Diese ist, wie wir schon hervorgehoben haben, von ausserordentlich verschiedener Sicherheit und deshalb auch von verschiedenem Werth für den Verlauf der Erkrankung. Von der festen fibrinösen Verklebung und der dichten Infiltration der anliegenden Theile, die einen genügenden Schutz des Bauchfellsackes gewähren, bis zur leichten durch zarte Fibrinbeschläge gestützten Aneinanderlegung, die behufs Rettung des Patienten einen sofortigen Eingriff erheischt, giebt es die mannigfachsten Uebergänge. Im Allgemeinen kann man sagen, dass die Abdämmung im Grossen und Ganzen in ihrer Sicherheit bezüglich des Schutzes des gesunden Bauchfells gleichen Schritt hält mit der Gutartigkeit des Exsudats. So lange dasselbe feste fibrinöse Verklebungen und dichte Infiltration der Umgebung zu Stande bringt, ist noch nichts für die Weiterverbreitung zu fürchten, und erst, wenn die schon genügend hervorgehobenen Symptome darauf hindeuten, dass das Exsudat eine höhere Entzündungsintensität erreicht, dass es vereitert oder gar verjaucht, dann fängt es an, einen ernsten Charakter zu zeigen, der zum Eingriff auffordert. Diesen Charakter zeigen nun die Exsudate, die plastische Eigenschaften nicht besitzen, von vornherein bei ihrer Entstehung, selbst wenn sie noch nicht eiterig sind.

Weiter kann man im Allgemeinen annehmen, dass das Exsudat in demselben Grade, in welchem es seine plastischen Eigenschaften einbüsst, auch in seiner Rückbildungsfähigkeit abnimmt. Es giebt deshalb zwei Momente, welche uns zum chirurgischen Eingriff bestimmen, zunächst die Gefahr der weiteren Propagation des Exsudats, indem die Abdämmung von vornherein eine ungenügende ist oder im weiteren Verlaufe eine unsichere wird, alsdann die Rückbildungsunfähigkeit, welche auch wieder von vornherein oder im weiteren Verlaufe in Frage kommt. Beide Momente halten mit wenigen Ausnahmen gleichen Schritt. Jedenfalls sind sie maassgebend bei der Frage, ob ein chirurgischer Eingriff stattfinden soll oder nicht, und es wird von Fall zu Fall zu beurtheilen sein, ob das eine oder dass andere Moment ausschlaggebend ist, oder beide.

Wenn wir also bei einer perityphlitischen Exsudatbildung immer auf der Hut sein und auf einen chirurgischen Eingriff vorbereitet sein müssen, so ist es für das Gelingen dieses Eingriffs von ausserordentlicher Wichtigkeit, dass wir orientirt sind über die Lage der Exsudate, ganz besonders derjenigen, welche sich unter schweren oft stürmischen Erscheinungen, meist als Folge eines perforativen Processes entwickeln und von vornherein mit einer gewissen Reserve zu beurtheilen sind. Die Frage der Lage der Exsudate haben wir in unserer Besprechung schon mehrfach berührt, wir haben schon darauf hingewiesen, dass ihre Lage in hohem Grade abhängig ist von derjenigen des Appendix, die ja bekanntlich die grösste Verschiedenheit zeigt. Bei der Wichtigkeit dieser diagnostischen Frage halte ich es für angezeigt, in kurzer Uebersicht die verschiedenen Möglichkeiten des Sitzes eines Exsudats hier noch einmal zusammenzustellen.

Bei denjenigen Exsudaten, welche nicht zur Abkapselung neigen, vielmehr von vornherein flüssig sind und nur für kurze Zeit in dem Bereiche ihrer Entstehung festgehalten werden, kann von einer bestimmten Lage nicht die Rede sein. Zu diesen gehören zunächst die reactiven serösen, meist nur geringfügigen Ausschwitzungen, welche sich an eine acute Appendicitis anschliessen können. Sie kommen für uns gar nicht in Betracht, weil sie sich stets rasch zurückbilden mit dem Rückgang der Appendicitis. Sie sind eben toxischen Ursprungs und stellen als solche eine selbständige Erkrankung, die weiter propagiren kann, nicht dar, sondern stehen und fallen mit dem primären Process.

Die flüssigen, ohne genügende plastische Bildung einhergehenden Ex-

sudate aber, die durch eine schwere Infection zu Stande kommen und sich meistens an Perforationen in Folge von Gangrän anschliessen, sind hier zu berücksichtigen. Sie bleiben höchst selten auf die Blinddarmgegend beschränkt, sondern senken sich von dem Orte ihrer Entstehung, meist der inneren oder vorderen Fläche des Coecums, aus, dem Gesetze der Schwere folgend, in die Umgebung. Der Weg ist ihnen bei ruhiger Rückenlage des Patienten, die sich in Folge der Schmerzen meist von selbst ergiebt, vorgeschrieben. Sie senken sich einerseits dem Psoas entlang ins kleine Becken, andererseits in die Fossa iliaca an die äussere und hintere Fläche des Coecums und von dort aus weiter über die Crista ilei hinaus nach der Leber hin. Auf diesem Wege werden sie, wie wir schon auseinandergesetzt haben, gewöhnlich für kurze Zeit festgehalten, so dass sie, wenn schnelle Hülfe kommt, unschädlich gemacht werden können. Die Untersuchung per rectum resp. per vaginam ergiebt in solchen Fällen zwar keine besondere Resistenz, aber doch grosse Schmerzhaftigkeit im retrovesicalen resp. retrouterinen Raum, der Druck in der Lendengegend über dem Darmbeinkamm ist ebenfalls sehr schmezhaft.

Die verschiedenen Lagen der abgesackten perityphlitischen Exsudate können wir nach ihren Haupttypen folgender Maassen eintheilen:

Gehen wir von der häufigsten Lage des Appendix aus, die wir die normale nennen dürfen, in welcher derselbe von der inneren Fläche des Coecums, beziehungsweise von der Grenzlinie zwischen der inneren und hinteren Fläche, etwa 2 cm unterhalb der Einmündungsstelle des Ileum, vom Coecum abgeht und dann über der Musculus iliacus internus und den Psoas hinwegzieht in der Richtung zum unteren Rand der Synchondrosis sacro-iliaca, um eventuell mit seinem Ende ins kleine Becken hineinzuragen, setzen wir weiter voraus, dass das inficirende Material den Appendix auf seinem Verlauf verlässt und nicht etwa an seinem distalen Ende oder gerade an der Spitze, so nimmt das Exsudat seine Ausbreitung nach vorne zur Bauchwand, die vor dem Coecum liegenden Darmschlingen bei Seite drängend und zur Abdämmung benutzend. Die vordere Umgrenzung wird dann gebildet von der vorderen Bauchwand, die hintere von der Vorderfläche des Coecums, die innere von verklebten infiltrirten Dünndarmschlingen, die äussere von der lateralen Hälfte der Fossa iliaca. Nähert sich das Exsudat mehr der Spina anterior superior, liegt es also nach vorne und aussen, so kann die innere Wand vom Coecum gebildet werden, während die hintere und äussere Begrenzung die Fossa iliaca übernimmt. Ein derartiges Exsudat ist leicht nachzuweisen, es gewährt der Pal-

pation, wie der Percussion Anhaltspunkte. Je nachdem seine plastischen Eigenschaften mehr oder weniger ausgesprochen sind, zeigt es eine deutliche oder mehr diffuse Umgrenzung und einen gedämpften oder nur mehr abgeschwächten Percussionsschall. Bezüglich dieses letzteren kann eine Ausnahme, — welche für alle Exsudate gilt —, eintreten insofern, als derselbe über dem Exsudat, trotzdem es unmittelbar unter der Bauchdecke liegt, tympanitisch sein kann. Diese Ausnahme tritt ein, wenn das Exsudat Gas in seinem Innern enthält.

Die zweite typische Lage des Exsudats ist diejenige nach hinten. Das Coecum ist in diesem Falle meistens mit dem Parietalblatt des Bauchfells, das die vordere Bauchwand überzieht, verklebt und bildet die vordere Wand des Exsudats, während dasselbe hinten begrenzt wird von der Fossa iliaca, beziehungsweise der Lumbalgegend, falls es über die Crista ilei dem Dickdarm entlang hinaufsteigt.

Die physicalischen Symptome dieses Exsudats sind selbstverständlich nicht so ausgesprochen, wie bei der eben erwähnten Lage. Mehr oder weniger deutliche Resistenz, Schmerzhaftigkeit in der Nähe der Spina ant. sup., nach innen und oben von derselben, Schmerz bei Bewegung des rechten Oberschenkels im Hüftgelenk, dann, falls das Exsudat nach oben hin die Crista ilei überschritten hat, Schmerzhaftigkeit der Lumbalgegend, diese Symptome lassen auf die Lage des Exsudats nach hinten schliessen.

Drittens. Die Lage nach innen vom Coecum. Sie kommt zu Stande, wenn der Appendix vom Blinddarm aus nach innen verläuft und sich zwischen Dünndarmschlingen verliert, mit welchen er nicht selten an seiner Spitze verklebt ist. Das Exsudat liegt dann zwischen Dünndarmschlingen, nach aussen begrenzt von der inneren Fläche des Coecums.

Physikalisch lässt es sich, falls es genügende plastische Eigenschaften besitzt, nachweisen durch Palpation einer schmerzhaften Resistenz, die ungefähr 6 cm nach innen von der Spina ant. sup. beginnt und bis zum äusseren Rande des Rectus sich ausdehnen kann.

Viertens. Die Lage im kleinen Becken. Reicht der Processus mit seiner Spitze bis ins kleine Becken, ist er hier gar mit dem Peritonealüberzuge der dort liegenden Eingeweide verwachsen, und

verlässt ihn der Infectionserreger an der Spitze, so kommt es zur Bildung des Exsudats im kleinen Becken. Dasselbe liegt zwischen Darmschlingen eingebettet, meistens in der rechten Hälfte des kleinen Beckenraumes, kann aber auch in der linken Beckenseite gefunden werden.

Die Diagnose dieser Exsudate ist nicht leicht. Unter günstigen Palpationsbedingungen, eventuell in Chloroformnarcose, wird das Exsudat bimanuel, durch Palpation vom Mastdarm resp. von der Scheide und von den Bauchdecken aus festzustellen sein, unter anderen Umständen muss man sich mit dem Befunde einer Resistenz oder starken Schmerzhaftigkeit begnügen und muss als Unterlage der Diagnose alle anderen Krankheitserscheinungen, wie Anamnese, Beginn der Erkrankung, Fieber etc. heranziehen.

Fünftens. Eine besondere Bedeutung unter den verschieden gelagerten Exsudaten kommt dem Douglasabscess zu. In diesem Falle liegt das Exsudat in der Excavatio recto-vesicalis bezw. recto-uterina und wird begrenzt nach unten von der vorderen Wand des Mastdarms, nach vorne von der Blase resp. dem Uterus, nach den Seiten von der Beckenwand und nach oben von verklebten Darmschlingen. Diese Douglasabscesse, die also nicht von Darmschlingen ringsum eingedämmt sind, sondern eine charakteristische Lage im Douglas'schen Raum haben, können nach Rotter[1]) auf dreierlei Weise zu Stande kommen.

1. Durch Lage des Processus vermiformis mit seiner Spitze im Douglas'schen Raum und Perforation derselben.

2. Durch Herabfliessen infectiösen Materials ins kleine Becken bei der in der Fossa iliaca erfolgenden Perforation des Appendix.

3. Durch nachträgliche Infection und Vereiterung eines reactiven serösen Exsudats, welches im Anschluss an einen in der Fossa iliaca liegenden perityphlitischen Abscess entstanden war und sich in den Douglas gesenkt hatte. Dasselbe würde selbstverständlich, wie alle reactiven Entzündungsproducte, resorbirt worden sein, wenn nicht nachträglich infectiöses Material aus dem ursprünglichen Locus morbi hineingelangt wäre.

Die Art des unter 2. und 3. aufgeführten Zustandekommens des Douglas-Abscesses muss immer unter schwerem Krankheits-

1) Deutsche medicinische Wochenschrift. 1900. No. 39 u. 40.

bilde einhergehen. Das ist auch leicht verständlich. Wenn sich so grosse Menge infectiösen Materials aus einer Perforationsöffnung des Appendix entleeren, dass dasselbe ins kleine Becken hinabtrieft, wenn weiter ein reactiver Entzündungsprocess, der zur reichlichen serösen Ausschwitzung führt, den perityphlitischen Entzündungsvorgang begleitet, dann handelt es sich sicher um bösartige Infectionsvorgänge, die zu allgemeiner Peritonitis oder doch im günstigsten Falle zur Eiterung am ursprünglichen Locus morbi führen. Der auf diese Weise entstehende Douglas-Abscess ist desshalb auch nie solitär, sondern von Abscessbildung auch in der Fossa iliaca oder den Symptomen allgemeiner, fibrinös-eiteriger oder jauchiger Peritonitis begleitet. Die sub 1. angeführte Entstehungsart kann selbstverständlich einen solitären Douglas-Abscess erzeugen.

Die Diagnose des Douglas-Abscesses ist leicht, wenn die Eiterung bis zur vorderen Bauchwand reicht. In diesem Falle ist der Abscess durch Percussion als gedämpfte Masse oder durch Palpation als Resistenz, die deutliche Fluctuation zeigen kann, in einem kuppelförmig begrenzten Raum oberhalb der Symphyse, und zwar entweder in der Mitte oder seitlich, meistens rechts, nachzuweisen. Man gelangt erst recht zur sicheren Diagnose, wenn man die Untersuchung per rectum (die übrigens oft sehr schmerzhaft ist) zu Hülfe nimmt. Man hat das Gefühl des Schwappens an der vorderen Mastdarmwand und kann durch combinirte Untersuchung die Grösse des Eiterherdes ermitteln.

Meist ist auch die vordere Mastdarmwand in das Lumen des Rectums vorgebaucht, so dass sie unter Umständen die hintere Wand geradezu berührt.

Die Untersuchung per rectum lässt uns bei der Diagnose des Douglas-Abscesses auch dann nicht im Stich, wenn derselbe nicht bis zur vorderen Bauchwand reicht, also auch nicht durch äussere Untersuchung gefunden werden kann. Auch dann fehlt fast nie die Vorbuchtung der vorderen Mastdarmwand, und das schwappende Gefühl bei der Palpation vom Rectum aus. Rotter erwähnt ein Symptom, das er allerdings selten — dreimal unter 41 Fällen — fand, nämlich einen hochgradigen Tenesmus, der sehr schmerzhaft ist und auf einen die Abscessbildung begleitenden Katarrh der

Mastdarmschleimhaut zurückgeführt werden muss. Ich fand dieses Symptom ebenfalls ein Mal deutlich ausgesprochen.

Ueber den Inhalt eines Douglas-Exsudats, ob eiterig oder jauchig, entscheidet die vom Mastdarm aus mit einer dünnen Nadel ausgeführte Probepunction, die in diesem Falle ganz ungefährlich ist.

Ausser diesen fünf typischen Lagen des Exsudats, welche von dem natürlichen Krankheitsvorgang selbstverständlich nicht immer genau innegehalten werden, welche auch als multiple Abscessbildungen nebeneinander vorkommen können, zeigen die perityphlitischen Exsudate nun noch Lageverhältnisse, welche gar nicht mehr an die R. i. c. gebunden und gleichsam nur einer gewissen Laune der Natur zuzuschreiben sind.

Wir dürfen ruhig sagen: Es giebt nicht eine einzige Stelle in der Bauchhöhle, an welcher nicht einmal ein von einer Appendicitis ausgehendes Exsudat gelagert sein kann. Wenn desshalb an irgend einer Stelle der Bauchhöhle ein entzündliches Exsudat auftaucht, das nicht mit Sicherheit auf einen anderen ursächlichen Vorgang zurückzuführen ist, so muss man an eine Appendicitis denken.

Wir haben schon in unseren anatomischen Betrachtungen erwähnt, dass das Coecum nach oben umgeschlagen und vor dem aufsteigenden Dickdarm gelagert sein, dass ferner dieser letztere angeboren fehlen kann, so dass das Coecum unmittelbar unter dem rechten Leberlappen liegt. In solchen Fällen ist das Exsudat im rechten Hypochondrium zu finden.

Ich habe bei einem sechsjährigen Knaben im Anschluss an eine Perforation des Appendix einen jauchigen Abscess beobachtet, der unmittelbar unter der Leber lag.

Curschmann erzählt eine Krankengeschichte, die unabweisbar auf Gallensteinkoliken schliessen liess; bei der Autopsie entpuppte sich ein zwischen der unteren rechten Leberfläche und der hinteren Bauchwand liegender, gänseeigrosser, mit kothigem Eiter gefüllter Abscess, der von einer durch Gangrän bedingten Perforation des Appendix herrührte.

Ist das Coecum mit einem langen Mesenterium ausgerüstet, so kann es, den Appendix mitzerrend, in tympanitischem Zustande sich nach links hinüberlagern, so dass der Appendix in das linke Hypogastrium rückt und dort im Falle einer Entzündung ein Exsudat bildet.

A. Fränkel[1]) fand einen von einer Appendicitis herrührenden Abscess in der linken Hälfte des kleinen Beckens und Lennander[2]) im linken Hypochondrium.

Liegt das Coecum mit dem Appendix als Bruchinhalt in einem Bruchsack, so kann auch in diesem letzteren ein perityphlitischer Abscess liegen. Sowohl als Inhalt eines Leistenbruches, wie eines Schenkelbruches ist das Coecum mit seinem Anhang angetroffen worden.

---

1) Deutsche med. Wochenschrift.

2) Volkmanns klin. Vorträge. N. F. 75.

Sonnenburg fand perityphlitische entzündliche Processe im Bruchsack bei einem zweijährigen Knaben. Er giebt für die Lagerung des Coecums mit Appendix im Bruchsack kleiner Kinder folgende Erklärung: „Zur Zeit, wo der Blinddarm noch in der Fortsetzung des Quergrimmdarms im rechten Epigastrium liegt (3. Fötalmonat), ist der Appendix vom Blinddarm noch nicht als enger Kanal unterschieden. Beim Herabsteigen beider gelangt er in die Gegend des sich entwickelnden Hodens und kann, mit diesem oder dem Bauchfell in der Nähe des Hodens verwachsen, zum Leistenkanal herabtreten.

Die paratyphlitischen abgedämmten Exsudate liegen auf der Fascia iliaca hinter dem Coecum. Sie verlassen bei einiger Ausdehnung die Ileo-coecalgegend, indem sie sich, hinter dem Dickdarm nach oben weiter kriechend, über die Crista ilei hinaus ausbreiten und nach unten bis zum Poupart'schen Bande reichen.

Sie sind im abgedämmtem Zustande als Resistenz durch Palpation von der Bauchdecke aus durchzufühlen, und ihr Ueberragen des Niveaus der Crista ilei veräth sich durch Schmerzhaftigkeit der Lumbalgegend auf Druck.

Die Grösse der abgekapselten Exsudate ist ganz verschieden, sie richtet sich nicht nur nach dem Intensitätsgrade des Entzündungsvorgangs, sondern vor Allem auch nach der Möglichkeit, wie der die Entzündung bewirkende Infectionsstoff sich rasch in die Umgebung verbreitet, und nach der Fähigkeit des Organismus, ihm möglichst rasch und möglichst sicher einen Damm entgegen zu werfen. Die Exsudate können wallnuss- bis gänseeigross sein; falls sie zur Vereiterung gelangen, kann die Menge des Eiters zwischen 15—500—700 ccm wechseln.

Wir haben bis jetzt die peri- und paratyphlitischen Exsudate betrachtet, soweit sie abgekapselt sind, sei es dass diese Abkapselung eine sichere, sei es dass sie nur eine äusserst provisorische ist, wir haben weiter uns klar gemacht, unter welchen Bedingungen wir eine Rückbildung der Exsudate voraussetzen dürfen, und wann wir uns auf diese Rückbildung nicht verlassen können, wir haben endlich versucht, die klinischen Merkmale festzulegen, welche für die Rückbildung sprechen und welche uns andeuten, dass diese Rückbildung sich nicht vollziehen wird.

Wir haben uns jetzt noch die Frage zu beantworten: Was wird aus den Exsudaten, die wir für gewöhnlich ohne einen chirurgischen Eingriff als unfähig zur Rückbildung beurtheilen, falls dieser chir-

urgische Eingriff nicht stattfindet? Wir haben vom pathologisch-anatomischen Standpunkt diese Frage schon beantwortet, sie muss hier aber kurz noch die klinische Berücksichtigung finden.

Es kommen hier in Betracht die trüb-serösen Ergüsse mit Neigung zur Verjauchung, welche kaum irgend welche plastische Bildung verrathen und nur ganz im Anfange ihres Entstehens einigermaassen local bleiben, sodann die eiterigen Exsudate, sei es dass sie von vornherein schon in der ersten Zeit ihrer Bildung eiterig sind und nur unsichere Abkapselungen zu Stande bringen, sei es dass die Eiterbildung in einem gut abgedämmten fibrinreichen Exsudat nachträglich Platz greift.

Die trüb-serösen flüssigen Exsudate stellen den Beginn einer sich entwickelnden rasch verlaufenden Peritonitis dar. Kommt der Patient nicht frühzeitig zur Beobachtung, oder ist es nicht möglich, die Diagnose behufs eines lebensrettenden Eingriffs zur rechten Zeit zu stellen, so kommt es rasch und unfehlbar zur allgemeinen, in den meisten Fällen tödtlichen Peritonitis. Das Bild derselben ist uns ja allen leider zu bekannt, als dass wir es genau zu bezeichnen brauchten.

Je nachdem der putride Charakter des Exsudats vorwiegend ist, oder je nachdem es mehr dazu neigt, eiterig zu werden, wird der Verlauf der Peritonitis ein anderer sein; das eine Mal wird sie vorwiegend toxische Wirkungen hervorbringen, die in kurzer Zeit, ohne dass es zu einer ausgebildeten örtlichen Entzündungsform mit Exsudatbildung kommt, das flackernde Herz lähmen, das andere Mal werden die örtlichen Erscheinungen in ihren Symptomen, dem heftigen Schmerz, der meteoristischen Auftreibung des Darms, den in Folge der Darmparese auftretenden Ileuserscheinungen, der Exsudatbildung etc., mehr in den Vordergrund treten.

Wie wir schon in unserer Krankengeschichte No. 14 mitgetheilt haben, kann sich an die perityphlitische Abscessbildung, die nicht genügend durch plastische Schutzbildungen isolirt ist, eine Form der Peritonitis anschliessen, welche wir nach v. Mikulicz die fibrinös-eiterige genannt haben. Den Hergang ihrer Ausbildung haben wir schon hervorgehoben, wie der Eiter unter Lösung der provisorischen fibrinösen Verklebungen weiter vordringt, immer neue Bezirke erobernd. Der Verlauf dieser Form ist meist nicht so acut, wie derjenige der vorhin erwähnten. Der fortschreitende

entzündliche Process verräth sein Vordringen meistens dadurch, dass grössere Bezirke des Abdomens sehr schmerzhaft werden, dass dann bald eine allgemeine meteoristische Auftreibung eintritt, die zunächst noch schmerzhafte peristaltische Bewegungen des Darms durch Palpation oder Inspection von den Bauchdecken aus erkennen lässt, dann aber eine vollkommene Paralyse des Darms bewirkt. Zu ihr gesellt sich das ominöse Symptom des Erbrechens, das einen ileusartigen Charakter zeigt, indem der in dem paralytischen Darm sich stauende, der Gährung und Fäulniss anheimfallende, fäculent riechende Darminhalt nach oben brodelt. Das schwere Krankheitsgefühl, die innere Unruhe des Patienten, das benommene Sensorium, das gegen Ende nicht selten der bekannten ominösen Euphorie Platz macht, die bekannte Facies abdominalis mit der hervortretenden spitzen Nase und den eingesunkenen Augäpfeln, der rasche flackernde Puls, die kalten, oft mit klebrigem Schweiss bedeckten Extremitäten, alle diese uns zur Genüge bekannten Symptome machen das Krankheitsbild zu einem der gefürchtetsten, welche dem Arzte begegnen.

Die Temperatur verhält sich in beiden Krankheitsformen verschieden. Im Allgemeinen kann man sagen, dass, entsprechend der mehr ausgesprochenen örtlichen Entzündung, wie sie bei fibrinös-eiteriger Exsudatbildung beobachtet wird, auch die Temperatursteigerung deutlicher in die Erscheinung tritt, — das Fieber kann hier hohe Grade bis zu 39—40 erreichen, ohne aber einen bestimmten Typus erkennen zu lassen, — dass aber bei den rasch verlaufenden, mehr septischen Formen die Fiebererscheinungen weniger ausgesprochen sind, sogar ganz fehlen können. Jedenfalls muss hervorgehoben werden, dass der Arzt, der zur Feststellung irgend einer Peritonitis immer hohe Temperaturen sehen will, sehr oft die Diagnose verfehlen wird, denn es giebt bei beiden Formen, besonders aber bei der septischen Form, Fälle, welche mit nur geringer, oder überhaupt ohne besondere Temperaturerhöhung verlaufen.

Wie sich die perityphlitischen Exsudate im Falle einer ungenügenden Abdämmung rasch per continuitatem ausbreiten und eine allgemeine Peritonitis bewirken können, so finden wir auch die retroperitoneal liegenden, paratyphlitischen Entzündungsproducte nicht selten in wachsender Propagation, sei es, dass sie das pa-

rietale Peritoneum durchbrechen und ebenfalls eine Peritonitis hervorbringen, sei es, — wie es häufiger vorkommt —, dass sie in dem retroperitonealen Bindegewebe planlos weiterkriechen. Hier bestimmte klinische Bilder zu construiren, ist nicht möglich. Wir haben schon im pathologisch-anatomischen Theil die Wege erörtert, die einmal ein retroperitoneales Exsudat nehmen kann. Es kommen da die wunderlichsten Complicationen in Betracht, an welche man aber denken muss, wenn man die Schwierigkeit einer richtigen Diagnose überwinden will. Noch kürzlich erlebte ich in der Praxis eines Collegen einen Fall, der hierher gehört.

16. Patientin, H. St., ca. 3 J. alt, erkrankt vor etwa zwölf Tagen unter den Symptome einer Colica flatulenta: Etwas aufgetriebener Leib, Schmerzen, Diarrhoe, Temp. 38,5. Kein ausgesprochener Schmerzpunkt. Trotz Abführmittel und Diät ging die Temp. nicht herunter, schwankte zwischen 38 und 39,5 ohne bestimmten Typus. Nach drei Tagen konnte der behandelnde College eine Resistenz in der R. i. c. nachweisen, die aber nach zwei Tagen schwand. Trotzdem weiter Fieber, rascher Puls, Appetitlosigkeit, Verfall der Kräfte. Blasenentleerung wurde schmerzhaft. Am 10. Tage der Erkrankung war in der linken Fossa iliaca, 4 cm nach innen von der Spina ant. sup. sinistra und etwa 2 cm unterhalb der Spinallinie eine Resistenz nachzuweisen, die sich von links nach rechts bis zum äusseren Rande des Musculus rectus erstreckte.

Befund 4. VII. 1900. Patientin zeigt einen ängstlichen Gesichtsausdruck und erscheint als eine Schwerkranke. Passive Rückenlage. Bewegung des linken Oberschenkels sehr schmerzhaft. Temp. 39,9, Puls 140. In der linken Fossa iliaca ist eine Resistenz zu fühlen, welche die eben erwähnte Lage hat und anscheinend unmittelbar unter der Bauchdecke liegt.

Operation an demselben Tage: Schnitt schräg über die Resistenz bis zur Rectusscheide. Das parietale Peritoneum sehr verdickt und oedematös durchtränkt. Nach Durchtrennung desselben fliesst aus der Bauchhöhle etwas seröse, nicht übelriechende Flüssigkeit. Es erscheint ein offenbar von der linken Fossa iliaca ausgehender schwappender Tumor, der aber längst nicht mehr die Resistenz zeigt, die durch die Palpation der Bauchwand vor Spaltung des verdickten Peritoneums zu erkennen war. Der Tumor hat die aufliegenden Darmtheile zur Seite gedrängt, welche selbst untereinander verklebt sind und einen nach oben hin zuverlässigen Abschluss der Bauchhöhle bewirken. Nach der Mittellinie hin, wo dieser Abschluss nicht sicher ist, wird die Bauchhöhle durch Tampons abgesperrt, und der Tumor dann punktirt. Es ergiebt sich stinkender Eiter. Eröffnung des Tumors, der einen retroperitonealen, kothigen Eiter enthaltenden Abscess darstellt. Derselbe erstreckt sich von der Fossa iliaca sinistra bis in die Tiefe der linken Beckenhälfte, so dass der eingeführte Finger bis zur Fascia pelvis vordringt. Genaue Entleerung des Eiters, Tamponade der Abscesshöhle. Der Processus wird nicht gefunden.

Verlauf: Am folgenden Tage (5. VII.), Temp. 38,4, Puls 130. Verband sehr durchtränkt. Verbandswechsel in Narcose. Bei demselben ergiebt sich, dass nach Entfernung der tiefen ins kleine Becken reichenden Tampons Urin aus der Wunde abfliesst. Der jauchige Eiter hatte also die Blase perforirt.

6. VII. Urin fliesst nicht auf natürlichem Wege ab, sondern in seiner ganzen Menge aus der Bauchwunde. Temp. 38,8, Puls 120.

In der folgenden Zeit wird Pat. täglich gebadet, der Verband wird zweimal gewechselt, bei jedesmaligem Verbandwechsel wird die Blase mit einer Kaliumpermanganatlösung ausgespült, wobei die Spülflüssigkeit aus der Bauchwunde abfliesst.

Unter dieser Behandlung geht das Fieber allmählich zurück, die Operationswunde verkleinert sich, nach und nach entleert sich wieder Urin, der allerdings eiterig ist und alkalische Reaction zeigt, auf natürlichem Wege. Anfang August einige Male Auswaschung der Blase mit Argentum nitricum (1 : 1000). Am 15. August Restitutio ad integrum.

In diesem Falle war also ein paratyphlitisches eiteriges Exsudat in loco typico entstanden, war aber, da es nicht genügend abgedämmt war, retroperitoneal weitergekrochen und in der linken Fossa iliaca angelangt, von welcher aus es sich ins kleine Becken senkte.

Eine gewisse typische, nicht diffuse planlose Wanderung, sowohl der perityphlitischen, wie paratyphlitischen Entzündung ist diejenige nach oben bis zum Zwerchfell, wo dann der sogenannte subphrenische Abscess zu Stande kommt. Wandert der intraperitoneale Abscess dem aufsteigenden Colon entlang, so wird er, nach der Bauchhöhle hin, von dem rechten Rande des grossen Netzes begrenzt und von derselben abgeschlossen. Er gelangt bis zum vorderen Leberrande und tritt zwischen obere Leber- und untere Zwerchfellfläche, nach links hin begrenzt vom Ligamentum suspensorium der Leber.

Der paratyphlitische Eiter senkt sich der hinteren Bauchwand entlang, das perirenale Gewebe passirend, ebenfalls bis zum Zwerchfell an dem hinteren stumpfen Leberrand vorbei und wühlt sich unter den peritonealen Ueberzug desselben, den Zwerchfellmuskel kuppelförmig nach dem Pleuraraum zu vorwölbend.

Man muss sich nun nicht vorstellen, dass bei Bildung eines subphrenischen Abscesses im Anschluss an eine Perityphlitis immer eine Eiterung in der Umgebung des Typhlon vorhanden sein müsse, und dass auf der Strasse, die das inficirende Material zur Leber wandert, immer Eiter gebildet werde, nein, das peri- oder

paratyphlitische Exsudat kann von einer so geringen Entzündungsintensität sein, dass es noch der Resorption anheimfällt; ebenso können auf dem Wege zur Leber nur leichte fibrinöse Verklebungen zu Stande kommen, die später resorbirt werden, und doch bildet sich unter der Zwerchfellkuppe ein Abscess. Das Entzündungsresultat ist eben nicht immer adäquat der Virulenz des Entzündungserregers, sondern hängt ab von dem Verhältniss desselben zum befallenen Organ mit seiner Wehrkraft.

Ich habe einen subphrenischen Abscess beobachtet, der auf eine Perityphlitis zurückzuführen war, der aber erst in die Erscheinung trat, als der primäre Herd längst sich nicht mehr meldete. Die Patientin fieberte aber immer noch in geringem Grade, wurde schwächer und elender, bis die Symptome der subphrenischen Eiterung sich zeigten. Dieselbe Beobachtung finden wir in der Litteratur oft verzeichnet. (Körte[1]), Kammerer[2]), Maydl[3]).

Der sogenannte subphrenische Abscess kann selbstverständlich auch durch andere Entzündungsherde zu Stande kommen, so vom Magen, von der Gallenblase, von der Leber aus, in welchen Fällen es sich meistens um perforative Vorgänge handelt, ein Pleuraempyem kann das Zwerchfell durchsetzen, Rippencaries, eiterige Processe in der Umgebung der Niere und der Milz können den Infectionserreger für einen subphrenischen Abscess liefern. Er kann in allen diesen Fällen auch unter der linken Seite der Zwerchfellkuppe gefunden werden.

Körte fand aber den subphrenischen Abscess in 31 Fällen 15 mal vom Wurmfortsatz ausgehend. Dieses ursächliche Moment spielt also doch wohl die Hauptrolle.

Die Diagnose dieses Sitzes der Eiterung ist nicht immer leicht. Zu berücksichtigen wird sein das ursächliche Moment und der locale Befund. Tritt im Anschluss an einen entzündlichen Process der R. i. c. eine Schmerzhaftigkeit auf Druck in den unteren Intercostalräumen und am Leberrande ein, ist das tiefe Athmen behindert und gesellen sich dazu Störungen des Allgemeinbefindens, die auf eine Eiterung schliessen lassen: Appetitlosigkeit, remittirendes Fieber, rascher, flacher Puls, Abmagerung etc., so müssen wir an einen subphrenischen Abscess denken. Derselbe liegt in unserem Falle nur unter der rechten Seite der Zwerchfellkuppe, entweder intraperitoneal, mehr nach vorn zwischen Oberfläche des rechten Leberlappens und Zwerchfell, oder hinten zwischen Zwerchfellmuskel und seinem serösen Ueberzug.

Die physikalischen Symptome schildert Körte[1]) folgender Maassen:

„Bei den rechts vorn sitzenden Eiterherden wird die Leber nach ab-

1) Handbuch der pract. Chirurgie. Bd. III. S. 75.

2) Archiv für klin. Chirurgie. 1897.

3) Ueber subphrenische Abscesse. Wien 1894.

wärts, das Zwerchfell nach aufwärts gedrängt. Der untere Rand der Leber überragt den Rippenrand nach unten in mehr oder weniger bedeutendem Grade; nach oben hin ist die Zone des gedämpften Schalles in einer nach oben convexen Linie in die Höhe gerückt. Darüber folgt dann Lungenschall. Das Athemgeräusch ist bis zum Ansatz der Dämpfungslinie laut und deutlich zu hören. Wenn sich Gas in der Abscesshöhle findet, — was bei den rechtsseitigen seltener der Fall ist —, so findet sich zwischen der gedämpften Partie und dem Lungenschall eine mehr oder weniger breite Zone mit tympanitischem Klange. Diese dreischichtige Schallordnung — oben am Thorax Lungenschall, dann tympanitischer Schall von der Gasblase, weiter abwärts die nach unten vorgeschobene Leberdämpfung — ist im hohen Grade characteristisch für den subphrenischen Abscess; ebenso deutet die vorn kugelförmig erhobene Leberdämpfungslinie mit grosser Bestimmtheit entweder auf einen Echinococcus in der Leberkuppe oder auf einen Abscess unter dem Zwerchfell. Die Probepunction muss die Entscheidung liefern. Weniger charakteristisch ist die Erhebung der Dämpfungslinie bei vorwiegend nach hinten gelegenen, rechtsseitigen Abscessen. Der Lungenschall geht auch hier mit scharfer Grenze in den Dämpfungsbezirk über, das Athemgeräusch ist bis zu demselben hinab laut hörbar. Dies Verhalten macht es wahrscheinlich, dass nicht ein pleuritisches Exsudat, sondern eine unter dem Zwerchfell befindliche Materie die Schallabschwächung verursacht. Findet man die geschilderte Dämpfung vorn rechts oder hinten rechts bei einem Patienten, dessen Allgemeinzustand mit remittirendem Fieber auf einen Eiterherd im Körper deutet, bei dem Erkrankungen der Pleura oder Lunge nicht vorausgegangen sind, welcher aber eine entzündliche Affection im Abdomen durchgemacht hat (Wurmfortsatz, Leber, Gallenblase, Niere), so muss man an einen subphrenischen Abscess denken und mittelst Probepunktion die Natur der Dämpfungsursache erkunden.

Die Diagnose wird sehr erschwert, wenn gleichzeitig mit dem subphrenischen Abscess ein flüssiges Exsudat oberhalb des Zwerchfells in der Pleura sich befindet. Ist das letztere serös, so kann die Probepunction den Ausschlag geben, wenn sie in der Pleura klares, in grösserer Tiefe eiteriges Exsudat nachweist. Beim gleichzeitig bestehenden Pleuraempyem, zumal bei dem (allerdings seltenen) abgesackten basalen Empyem wird man erst bei der Operation desselben an der starken Vorwölbung des Zwerchfelles die darunter sitzende Eiterung entdecken".

Ein anderer typischer Weg, den das wandernde perityphlitische Exsudat einschlägt, führt am unteren Rande des grossen Netzes entlang nach der linken Seite des Hypogastriums. Man sieht in diesem Falle nicht selten eine deutliche Vorwölbung der Unterbauchgegend oberhalb der Symphyse und nach links. Diese Gegend zeigt dann eine starke Schmerzhaftigkeit und meistens auch Dämpfung und Fluctuation.

Wie wir oben bei der Besprechung der Entstehung eines sub-

phrenischen Abscesses aber schon hervorgehoben haben, ist die Infektionskraft des inficirenden Materials auf dem Wege der Wanderung nicht immer die gleich intensive. So kann es zum alleinigen linksseitigen Abscess, auch zu getrennten Abscedirungen in der rechten und linken Fossa iliaca und endlich zu einer Vereiterung der ganzen Strasse kommen. In diesem letzteren Falle senkt sich der Eiter ins kleine Becken, so dass man vom Mastdarm resp. der Scheide aus bei dünnen Bauchdecken und eventuell in Narkose durch combinirte Untersuchung deutlich die schwappende Eitermenge durchfühlen kann.

Derartige oft sehr schwere Fälle können durch sachgemässe chirurgische Hülfe meistens noch gerettet werden.

17. A. M., Schüler, 12 Jahre, war am 1. April 1892 plötzlich erkrankt unter heftigen Schmerzen in der Unterbauchgegend, Erbrechen, Schüttelfrost, hohem Fieber. Am 3. April war eine deutliche Resistenz in der R. i. c. nachzuweisen, Patient hatte grosse Schmerzen, die durch Morphiumeinspritzungen bekämpft wurden. Am 8. April ging das Fieber zurück, ohne dass die Temperatur aber ganz zur Norm zurückkehrte, der Pat. blieb schwach, appetitlos, der Puls war immer rasch und flach, die Resistenz war nicht geschwunden, im Gegentheil, sie war vergrössert und fühlte sich etwas teigig an. Auch links trat Schmerzhaftigkeit auf, auch hier war eine Resistenz zu fühlen. Die behandelnden Collegen waren nicht einig über die Behandlung.

Der Eine plaidirte für sofortige Operation, der andere wollte noch abwarten, „solche Blinddarmentzündungen gingen fast immer ohne chirurgischen Eingriff zurück".

Der Letztere gab den Ausschlag und bis zum 15. April wurde nicht operirt.

An diesem Tage zeigt sich folgender Befund:

Patient sehr schwach und elend, liegt mit angezogenen Oberschenkeln und gebeugten Knieen in passiver Rückenlage. Er ist ängstlich vor jeder Berührung des Bauches. Temp. Morgens 9 Uhr: 38,2, Puls 110. Die R. i. c. ist in der Ausdehnung von einer Hohlhandfläche etwas vorgewölbt und zeigt deutliche Fluctuation, eine ebensolche Vorwölbung findet sich links an der entsprechenden Stelle. Die Untersuchung per rectum ist — besonders bei Druck in die linke Beckenhälfte — sehr schmerzhaft.

16. IV. Operation. Schräger Schnitt über die fluctuirenden Stellen rechts und links. Man gelangt rechts in eine mit stinkendem Eiter gefüllte Abscesshöhle, die mit einer Ausbuchtung an der Aussenseite des Colon ascendens nach oben sich erstreckt, links ist in einer buchtigen Höhle dieselbe Eitermasse, sie reicht nach unten in die linke Seite des kleinen Beckens hinein. Tamponade der Abscesshöhlen mit lockerer Jodoformgaze. Der Appendix wird nicht entfernt.

Verlauf, abgesehen von einzelnen kleinen Fieberbewegungen, die auf

mangelhaften Abfluss des Eiters aus den zahlreichen Buchten und Winkeln zurückzuführen waren, glatt. Vollständige Heilung nach 8 Wochen.

Am 2. September desselben Jahres ein erneuter Anfall. Fieber, Schmerz in der R. i. c., kleine Resistenz daselbst, über derselben ist die Haut geröthet und sehr schmerzhaft.

Am 4. IX. Operation: Der Appendix ist von einer etwa 20 ccm betragenden Eiterlache umspült und mit der vorderen Fläche des Coecums verwachsen. Nach Trennung der Verwachsungen zeigt er sich an zwei Stellen perforirt (s. Figur 5). Abtragung des Appendix, Tamponade, glatter Verlauf, dauernde Heilung.

Wir haben jetzt das Schicksal derjenigen rückbildungsunfähigen Exsudate besprochen, welche eine sichere Abdämmung nicht zeigen. Es erübrigt noch, die gut abgekapselten, einer Rückbildung im Sinne einer definitiven Heilung für gewöhnlich unfähigen, in diesem Falle also immer eiterigen Exsudate in ihrem Verlaufe zu betrachten.

Wir haben schon erfahren, dass in Ausnahmefällen auch diese Exsudate noch ohne chirurgischen Eingriff zur Heilung gelangen können.

Geringe Eitermengen können, wie einwandsfrei nachgewiesen ist, resorbirt werden. Wir haben schon hervorgehoben, dass eine derartige zur Heilung führende Resorption nur dann stattfinden kann, wenn der Infectionserreger in dem Eiter zu Grunde geht, also ein Sterilwerden desselben eintritt.

Diese Resorption des Exsudats äussert sich dadurch, dass es sich allmählich verkleinert, das Allgemeinbefinden des Pat. sich hebt und zum Wohlbefinden der Genesung führt. Immerhin müssen wir vorsichtig sein mit der Auffassung eines solchen Falles, als eines definitiv geheilten. Die flüssigen Bestandtheile des Exsudats können resorbirt werden, so dass es sich eindickt und klinisch nicht mehr nachzuweisen ist, aber infectionsfähiges Material zwischen Verwachsungen und Verklebungen zurücklässt. Dieses Material kann bei irgend welcher Gelegenheit, wie wir des Weiteren noch zu besprechen haben werden, zu neuen, oft sehr bösartigen Entzündungen Veranlassung geben. Wenn wir also Grund haben, aus dem klinischen Krankheitsbilde eine Eiterung zu schliessen, wenn dieselbe sich aber zurückbildet, so müssen wir diese Art der Heilung immer mit einer gewissen Reserve bezüglich ihrer Zuverlässigkeit für die Zukunft betrachten.

Ausser durch Resorption kann der Eiter, wie wir ebenfalls

schon wissen, verschwinden dadurch, dass er in ein Hohlorgan durchbricht. Es tritt dann meistens ein plötzlicher Umschwung zum Besseren ein, das Fieber geht zurück, das Exsudat verschwindet.

Meistens ist in diesen Fällen der Eiter im Urin, in den Faeces, in dem Scheidenausfluss nachzuweisen, nothwendig ist dieser Nachweis zur Annahme eines Durchburchs aber nicht, da, — falls derselbe z. B. in einen höher gelegenen Darmabschnitt stattfindet —, der Eiter auf dem Wege durch den Darmkanal sich derart verändert haben kann, dass er nicht mehr als solcher zu erkennen ist.

Wir müssen einen derartigen Durchbruch des Eiters als einen Nothbehelf der Natur ansehen, dem durch einen rechtzeitigen operativen Eingriff vorgebeugt werden sollte, denn zunächst genügt sehr oft die natürliche Drainage nicht, der Patient zeigt bei Eiterverhaltung immer neue Fieberanfälle, die nicht selten durch Schüttelfröste eingeleitet werden, er kommt immer mehr herunter, so dass doch zur definitiven Beseitigung des unleidlichen Zustandes eine operative Entfernung des Eiters vorgenommen werden muss, weiter ist aber die Möglichkeit nicht ausgeschlossen, dass Darminhalt mit seinen zahlreichen Fäulnisserregern in den Abscess eindringt und ihn zur Verjauchung bringt.

Ein weiterer Durchbruch des Abscesses kann stattfinden durch die äussere Bedeckung. In diesem Falle röthet sich die Haut, wird schmerzhaft und zeigt Fluctuation, bis der Eiter nach aussen durchtritt. Auf diese Weise kann allerdings einmal die ganze Erkrankung zur Heilung kommen. Meistens wird aber auch hier ein ungenügender, durch gewundene buchtige Fistelgänge führender Abfluss geschaffen, der einen nachträglichen operativen Eingriff nicht erspart.

Während die erwähnten Wege des Eiters unter Umständen eine Heilung herbeiführen können, ist der dritte Weg, den der Eiter zu seinem Durchbruch wählen kann, in den allermeisten Fällen verhängnissvoll. Er führt durch die abdämmenden Verklebungen in die Peritonealhöhle und bewirkt eine foudroyante eiterige Peritonitis.

Dieser verhängnissvolle Durchbruch kann im Verlaufe der Erkrankung oder im unmittelbaren Anschluss an dieselbe, er kann

aber auch wochen-, ja gar monatelang nach dem perityphlitischen Anfall erfolgen. Der Patient fühlt sich vielleicht schon wieder erholt, er wird noch einige örtliche Beschwerden, vielleicht dann und wann leichte Fieberbewegungen haben, bei genauerer Untersuchung wird das gestörte Allgemeinbefinden, der aufgeregte Puls den Eingeweihten auf ein tieferes Leiden hinweisen, aber der Patient selbst empfindet den Ernst der Sachlage durchaus nicht. Er geht möglicherweise schon wieder umher und glaubt, sich seinen Geschäften wieder widmen zu können, da bekommt er wieder grössere Schmerzen, das Fieber steigt, oft sogar unter Schüttelfrösten, plötzlich tritt, nicht selten unter Collapserscheinungen, ein heftiger Schmerzanfall ein, der Puls wird sehr rasch, flach, der Leib meteoristisch, Erbrechen stellt sich ein, der Gesichtsausdruck zeigt die charakterische Facies abdominalis: Alle Zeichen der allgemeinen Peritonitis sind gegeben.

Ich habe einen derartigen plötzlichen Durchbruch des Abscesses in die Bauchhöhle erlebt bei einem Patienten, bei welchem die Diagnose der perityphlitischen Eiterung gar nicht gestellt war. Der Patient war vier Monate vor dem tödtlichen Ende unter Symptomen erkrankt, die als Gallensteinkolik gedeutet waren, ein Exsudat war nicht nachgewiesen. Der Patient ging längst schon wieder in seinen Beruf, hatte allerdings noch dann und wann Schmerzen in der rechten Unterbauchgegend, die er aber weiter nicht beachtetete. Plötzlich trat die Katastrophe, nachdem er einige Tage vorher wieder Fieber und heftige Schmerzen verspürt hatte, ein. Bei der Autopsie fand sich allgemeine eiterige Peritonitis und ein alter hühnereigrosser Eiterherd, zwischen Dünndarmschlingen gelagert, der an seiner medialen Wand perforirt war. In demselben lag mit seinem distalen Ende der Wurmfortsatz, dessen Lumen an der Spitze verödet war.

Wir haben schon in unseren pathologisch-anatomischen Besprechungen darauf hingewiesen, dass sich im Anschluss an einen abgekapselten Eiterherd auch multiple Abscesse in der Bauchhöhle bilden können, deren Zustandekommen wir uns so zu denken haben, dass nicht das eiterige Material als solches, wie in dem vorerwähnten Falle, die Verwachsungen geradezu durchbricht, sondern dass einzelne in die umgebende Abscesshülle infiltrirte Eiterkörperchen oder gar nur der Eitererreger allein, getragen vom Säftestrom, jene durchwandern, — ein Vorgang, den wir Diapedesis nennen können —, und dadurch in der nächsten oder — je nach ihrer Verschleppung durch die peristaltischen Bewegungen des Darms —

in der entfernten Umgebung neue Abscesse etabliren. Bricht ein auf diese Weise neu gebildeter Abscess in die Bauchhöhle durch, so entsteht selbstverständlich auch eine allgemeine eiterige Peritonitis. Sonst ist aber der Verlauf der Erkrankung von der Abscessbildung abhängig. Je nachdem diese rascher oder langsamer vor sich geht, nimmt auch die Erkrankung einen mehr acuten oder einen unter immer wieder auftretenden, oft durch Schüttelfröste eingeleiteten Fieber-Temperaturen länger sich hinziehenden Verlauf. So kann der Patient unter dem schwächenden Einfluss des Fiebers und der Toxinvergiftung zu Grunde gehen, wenn es nicht gelingt, der Abscesse habhaft zu werden durch einen chirurgischen Eingriff. Complicationen aller Art können hinzutreten. Ileuserscheinungen, die durch Abknickungen und Verengerungen einzelner Darmpartieen bewirkt werden, acute allgemeine Peritonitis nach Durchbruch eines Abscesses können dem Leiden ein rasches Ende bereiten.

Es ist aber nicht ausgeschlossen, dass nach Bildung einzelner Abscesse die weitere Propagation aufhört, das Krankheitsbild in ein chronisches Stadium tritt und schliesslich einen vollständigen Stillstand erfährt, in welchem es sogar, sei es dass einzelne Abscesse in ein Hohlorgan durchbrechen, sei es dass andere zur Resorption gelangen, zur Heilung kommen kann. Das Krankheitsbild verläuft in diesem Falle unter den Symptomen einer chronischen Peritonitis, wie wir sie auch — zwar selten —, bei der fibrinös-eiterigen Form beobachten können. Eine strenge Unterscheidung zwischen dieser letzteren und der multiplen Abscessbildung wird sich nicht immer machen lassen.

18. Frau W. Sch., 30 Jahre alt, ist seit 6 Wochen krank und in der Behandlung eines Homöopathen. Die Krankheit begann plötzlich mit heftigen Schmerzen in der Blinddarmgegend und unter hohem Fieber. Nach etwa 14 Tagen ging das Fieber zurück, jedoch fühlte sich Patientin immer noch sehr elend, auch traten dann und wann noch leichte Frostschauer mit nachfolgendem Hitzegefühl ein.

Die Schmerzen in der Unterbauchgegend waren nie geschwunden, trotzdem war Patientin stundenweise ausserhalb des Bettes. Appetit immer sehr gering, grosses Schwächegefühl. In der letzten Zeit wieder hohes Fieber und heftigere Schmerzen im Leib. Nach der Nahrungsaufnahme ein unangenehmes Gefühl von Völle im Leib, häufiges Erbrechen.

Befund am 5. Mai 1894: Aeusserst abgemagerte bleiche Frau, macht den Eindruck einer Schwerkranken. Puls 120, Temp, 39,3. Leib aufgetrieben. R. i. c. sehr schmerzhaft, in der Tiefe eine Resistenz, Druck in der Lenden-

gegend ebenfalls schmerzhaft, Untersuchung per vaginam ohne besonderen Befund. Defäcation ohne Klystier überhaupt nicht, und dann auch nur von geringem Erfolg. Fast jede Nahrung wird erbrochen.

6. V. Operation: Eröffnung von drei Abscessen, von welchen der eine hinter dem Coecum, an dessen äusserer Fläche liegt, der andere beginnt etwas höher und reicht dem aufsteigenden Dickdarm entlang bis zur unteren Fläche der Leber, der dritte, etwa taubeneigrosse, liegt an der inneren Fläche des Coecums zwischen Dünndarmschlingen. Der Processus wird nicht gefunden.

Nach der Operation in den nächsten Tagen Befinden etwas besser, Erbrechen weniger, Puls 110—115, Temp. 38—39. Patientin wird aber, auch nach 5 Tagen nicht fieberfrei, Temp. immer um 39, Puls 120—130. Das Erbrechen kehrt wieder und steigert sich bis zum Ileus. Abdomen aufgetrieben. Unter den Zeichen der allgemeinen Peritonitis Exitus 15. V.

Die Autopsie ergiebt: Allgemeine eiterige Peritonitis, in der Tiefe zwischen Dünndarmschlingen mehrere wallnuss- bis taubeneigrosse Abscesse, von verklebten Darmschlingen abgeschlossen. Der Appendix liegt an der hinteren Fläche des mesenteriumfreien Coecums, mit demselben fest verwachsen, er enthält eine geringe Menge eiteriger Flüssigkeit, ist an mehreren Stellen ulcerirt und zeigt ungefähr an der Grenze des mittleren und unteren Drittels eine von flottirenden missfarbigen Rändern eingefasste Perforation.

Der intraperitoneale und der paratyphlitische abgekapselte Abscess kann nun aber auch an Ort und Stelle verharren, ohne eine Propagation in Continuitate oder einen Durchbruch zu zeigen. Zwar kann unter immer neu eintretenden Fiebernachschüben eine Vergrösserung des Abscesses durch Ansammlung grösserer Eitermengen stattfinden, aber in demselben Maasse, in dem sich der Abscess vergrössert, in dem der Eiter die abdämmende Barrière zu usuriren sucht, in demselben Maasse bilden sich durch den Reiz der in die Umgebung diffundirenden Toxalbumine neue Fibrinauflagerungen, die einen schützenden Abschluss bewirken. Da nun der Eiter von innen her in allen Richtungen nicht immer gleichmässig vordringt, so kann sich eine buchtige unregelmässige Höhle bilden, welche mit Granulationen und altem Eiter gefüllt und durch einen Wall dicker, schwartiger, derber Massen umgrenzt ist. Liegt dieser fest eingekapselte, oft Monate alte Abscess unter den weichen Bauchdecken, — was meistens der Fall ist, so dass er, wie ein sich erhebender Hügel, bei seinem Wachsthum die etwa vorliegenden Darmschlingen zur Seite schiebt —, so fühlt er sich an, wie ein harter, fester, unverschieblicher Tumor. Wäre nicht die Anamnese massgebend, so würde die objective Untersuchung eine Unterscheidung von einem von der Darmbeinschaufel ausgehenden, nach vorn wach-

senden harten Tumor, etwa einem Sarcom oder Enchondrom, nicht möglich erscheinen lassen.

Meistens schützen aber ausser der Anamnese auch die Allgemeinerscheinungen vor einem Irrthum. Die Patienten sind sehr anaemisch, reducirt in ihrem Kräftezustand, appetitlos und zeigen, wenn auch nicht dauernde, so doch sporadisch auftretende Temperaturerhöhungen mit frequentem flachen Puls. Es scheint, dass trotz der dicken, festen, den Eiterherd umhüllenden Schwarte doch Toxalbumine aus demselben resorbirt werden, welche den üblen Einfluss auf das Allgemeinbefinden und die Fieberbewegungen bewirken.

19. Patientin M. L., 16 Jahre, erkrankte am 6. Januar 1900 an Schmerzen in der R. i. c. Sie ging trotz dieser Schmerzen umher, erst nach 14 Tagen, als dieselben plötzlich sehr heftig wurden und hohes Fieber sich zeigte, legte sich Patientin zu Bett und zog einen Homoeopathen zu Rathe. Das Fieber und der Schmerz gingen nach 10 Tagen zurück, Pat. fühlte sich aber immer noch sehr schwach und elend, so dass sie etwa 6 Wochen das Bett hütete. Als sie nun mühsame Gehversuche machte, fühlte sie sehr starke Schmerzen in der Blinddarmgegend, wo sie auch durch eigene Palpation eine „Verhärtung" feststellen konnte. Wegen dieser Verhärtung wandte sie sich an einen Magnetopathen, der sie täglich mit seinen „magnetischen" Händen bestrich. Sie wurde immer schwächer und elender, die Verhärtung vergrösserte sich immermehr.

Am 27. VI. 1900 kam sie, nachdem sie endlich einen Arzt consultirt hatte, auf dessen Rath znr Operation ins Krankenhaus.

Befund: Sehr mageres, anaemisches, zartes Mädchen mit leidendem Gesichtsausdruck. Temp. 38,5, Puls 120. Lungen gesund. Urin frei von Albumen und Zucker. In der R. i. c. liegt ein harter unverschiebbarer Tumor, der mit seiner oberen Grenze 2 cm über der Spinallinie beginnt, nach aussen bis zur Spina ant. sup., medialwärts bis zum äusseren Rande des Rectus reicht, die untere Grenze des Tumors liegt etwa 1 cm von der Mitte des Poupart'schen Bandes entfernt.

Die Percussion des Tumors ergiebt gedämpften Schall.

Operation am 28. VI. Schnitt, 10 cm lang, schräg über die Mitte des Tumors. Die Bauchdecken sind verdickt, fest infiltrirt, der Tumor ist mit ihnen verwachsen. Derselbe besteht aussen aus einer fingerdicken fibrösen Schwarte. Nach Durchtrennung derselben gelangt man in eine hühnereigrosse Höhle, die mit schlaffen Granulationen und Eiter gefüllt ist. Darm, Peritoneum, Appendix kommen gar nicht zu Gesicht. Die Höhle ist vollständig vom Peritoneum abgeschlossen. Ausräumen der schlaffen Granulationen mit dem scharfen Löffel, Tamponade mit Jodoformgaze.

Nach der Operation erholt sich Patientin sichtlich, keine Temperaturerhöhung mehr, Puls wird ruhig, Appetit kehrt zurück. Die starre Umgebung

der Höhle wird weicher, nachgiebiger. Dreitägig: Tamponade-Verband mit Jodoformgaze.

2. IX. 00 vollkommene Genesung.

Die metastatischen Vorgänge, welche sich an eine intraperitoneale oder paratyphlitische Eiterung anschliessen können, entweder dadurch, dass Venenthrombosen entstehen und durch embolische Vorgänge Abscesse in der Leber, Lunge, dem Gehirn etc. zu Stande kommen, oder dadurch, dass der Infektionserreger in die Chylus- bezw. Lymphbahnen eindringt und eine Septichämie verursacht, haben wir schon im pathologisch-anatomischen Theil unserer Abhandlung berührt. Es ist hier aber darauf hinzuweisen, dass diese metastatischen Vorgänge eine secundäre Eiterung oft gar nicht zur Vorbedingung haben. Wie wir in unserer Krankengeschichte No. 9 mitgetheilt haben, fand in diesem Falle eine Verschleppung virulenten Materials statt, trotzdem es sich um ein resorbirbares Exsudat handelte; es sind weiter aus der Litteratur Fälle zur Genüge bekannt, in welchen sich pyämische und septichämische Processe an Entzündungsvorgänge anschlossen, welche auf den Appendix beschränkt waren und einen secundären Process in der Umgebung gar nicht zu Wege gebracht hatten[1]).

Gar manche sogenannte kryptogenetische Septichämie wird meines Erachtens bei genauerer Beachtung der Appendixerkrankungen die Bezeichnung, die ihre verborgene Entstehung ausdrückt, unverdient tragen.

Wir würden aus dem Rahmen dieser Abhandlung hinaustreten, wenn wir die Symptome aller der Krankheitszustände, welche einmal durch metastatische Vorgänge von Appendixerkrankungen aus ausgelöst werden können, schildern wollten, zumal einheitliche Krankheitsbilder gar nicht zu construiren sind. Sobald pyämische oder septichämische Erkrankungen durch Propagation des Infektionserregers auf die eine oder andere Weise zu Stande gekommen sind, so beherrschen dieselben das Krankheitsbild, und es ist für die Beurtheilung und Behandlung ganz gleichgültig, ob beispielsweise ein Leberabscess in Folge von ulcerösen Processen im Rectum oder von einer Appendicitis oder Perityphlitis seinen

1) Cf. Dr. G. Honigmann, Zur Pathologie der Erkrankungen des Wurmfortsatzes. München 1900. Seitz und Schauer.

Ursprung nimmt, ob eine Septichämie durch eine Infektion von dem Genitaltraktus oder von der Regio ileo-coecalis aus zu Stande kommt.

Die Hauptsache für den beobachtenden Arzt bleibt in diesem Falle die Erkenntniss des ätiologischen Zusammenhangs und das richtige Urtheil über die Gefahren, die jedem Patienten drohen, der einen appendicitischen oder einen von der Appendicitis abhängigen secundären Infectionsherd beherbergt.

Stellen sich im Anschluss an einen appendicitischen oder peri- bezw. paratyphlitischen Entzündungsprocess die Anzeichen eines Infektionsvorgangs in der Leber, der Lunge, dem Gehirn, dem Pleuraraum etc. ein, zeigen sich Krankheitserscheinungen, die auf eine Allgemeininfektion hindeuten, so muss der Arzt wissen, dass er alle diese Vorgänge eventuell in einen ätiologischen Zusammenhang mit dem ersten Krankheitsherd zu bringen hat, und er muss beurtheilen können, wie er sich diesen Zusammenhang zu construiren hat.

Zeigen sich z. B. weiter die Symptome eines Leberabscesses, eines meningitischen Entzündungsvorganges etc., einer Allgemeininfektion, für welche eine Ursache nicht plausibel zu Tage liegt, so muss er daran denken, dass es sich um einen möglicherweise latenten, von einem früheren Entzündungsvorgang in der R. i. c. herrührenden Infektionsherd, welcher das inficirende Material lieferte, handeln kann.

V. Wir haben uns bis jetzt nur mit solchen, in den allermeisten Fällen an eine Appendixerkrankung sich anschliessenden Exsudatbildungen befasst, welche — wenigstens in der ersten Zeit ihrer Bildung — *örtlich* begrenzt waren. Diese Zeit der Begrenzung war eine ganz verschiedene und konnte bei einigen Exsudatformen eine so kurze sein, dass das Schicksal des Patienten besiegelt war, wenn nicht ein sehr schneller rettender Eingriff erfolgte.

Es fragt sich nun: Giebt es Fälle, in welchen die Zeit der örtlichen Begrenzung gleich Null ist, in welchen also gleich von vornherein der Entzündungsprocess bei seinem ersten Entstehen ein *diffuser*, planlos fortschreitender ist?

Ganz gewiss sind diese Fälle seltener, wie man anzunehmen geneigt ist. In der Praxis werden sie häufiger beobachtet und als diffuse Vorgänge angesprochen, als es der wirklichen Sachlage entspricht.

Das hat einen doppelten Grund. Zunächst kommen sehr viele

Fälle erst dann zur Beobachtung des Arztes, wenn sie bereits zu einer diffusen Ausbreitung gediehen sind. Aus der Anamnese lässt sich dann nicht mehr mit Sicherheit entnehmen, ob der entzündliche Process zunächst ein begrenzter war. Dann ist die für die Diagnose brauchbare Unterscheidung zwischen einem vorläufig localen und einem diffusen Entzündungsvorgang oft eine in klinischer Hinsicht so wenig ausgesprochene, dass die Diagnose die grössten Schwierigkeiten bietet, und dass es in dubio nicht leicht ist, zu sagen, ob der eigentliche Entzündungsprocess noch ein an die Fossa iliaca gebundener, oder bereits ein allgemeiner, das ganze Bauchtell überziehender ist.

So kann durch reactive, auf Resorption von Toxinen aus einem örtlichen Entzündungsherd zurückzuführende Entzündungsvorgänge des Peritoneums, wie wir in unserem Fall 11 bereits ausgeführt haben, ein so hochgradiger Meteorismus mit den bekannten bedrohlichen Erscheinungen eintreten, dass die Diagnose, ob der Process bereits ein allgemeiner geworden ist, oder ob es sich noch um eine begrenzte Entzündungsform handelt, die nur eine besonders hochgradige Reaction hervorbrachte, ganz unmöglich ist. Wir sehen aus unserem Fall 11, dass der Entzündungsprocess sogar ein begrenzter bleiben und auch, trotzdem er unter den beschriebenen schweren Symptomen begann, resorbirbares Exsudat liefern kann. Eine sichere Diagnose wird in diesen Fällen nicht eher möglich sein, bis die Entscheidung gefallen ist, ob die Symptome, die für eine allgemeine Peritonitis sprechen konnten, vorübergehende sind, oder ob sie andauern und zu einem immer ernster werdenden Krankheitsbild führen. Bis zu dieser Entscheidung können aber immerhin 24—48 Stunden vergehen.

Wenngleich desshalb die mit einem Schlage eintretende infektiöse Entzündung des ganzen Bauchfells in Folge einer Perforation des Appendix immerhin nicht als häufige Erkrankungsform zu erachten ist, so wird sie doch beobachtet und tritt dann unter dem Bilde einer acuten Peritonitis auf, wie wir sie auch bei Perforationen anderer einen infektiösen Inhalt beherbergenden Organe der Bauchhöhle beobachten.

Dass die von vornherein als allgemeine Entzündungsform auftretende Peritonitis im Anschluss an eine Perforation des Appendix selten ist, hat seinen guten Grund. Bedingung für ihre Entste-

hung ist, dass mit einem Schub eine grössere Menge infektiösen Materials auf die Oberfläche des Peritoneums gelangt. Wenn diese Bedingung bei einer Perforation des Appendix erfüllt sein soll, so muss erstens derselbe auch wirklich einen einigermassen beträchtlichen Inhalt beherbergen, zweitens muss die Perforationsöffnung genügend gross sein, dass dieser Inhalt in beträchtlicher Menge in den Bauchfellraum austreten kann.

Beide Möglichkeiten treffen aber selten zu. Für gewöhnlich ist der Inhalt eines erkrankten Appendix nicht sehr bedeutend an Menge. Das Organ beherbergt wohl einen eiterigen, schleimigeiterigen oder putriden Inhalt, aber meistens nicht in der Menge, dass derselbe unter einem besonderen Drucke stände, welcher ein Hervorbrodeln durch eine Perforationsöffnung bewirken würde. Meistens tritt der Inhalt nur sehr allmählich durch die durchlöcherte Wandung, zumal der Defect dieser letzteren in den allermeisten Fällen sich auch nur allmählich durch Usur, erst als ein kleiner, sich immer mehr vergrössernder Substanzverlust bildet. Die häufigste Möglichkeit, dass eine grosse Perforation plötzlich eintritt, ist gegeben bei Gangrän des Organs, aber auch hier wird meist aus einem kleinen Loch allmählich ein grösseres, so dass oft eine wenigstens vorläufige in der Umgebung begrenzte Entzündung die Folge ist.

Hierzu kommt nun noch die beschränkte Beweglichkeit des Appendix. Er ist an der Kette eines meist nur kurzen Mesenteriums, oft ist er ganz unbeweglich, weil er mit der Umgebung verlöthet ist. So kann er nicht durch peristaltische Bewegungen das Infektionsmaterial an verschiedenen entfernt von einander liegenden Orten deponiren, wie z. B. der perforirte Dünndarm oder Magen, welche durch peristaltische Unruhe verschiedene Infektionsdepots setzen können.

Durch alles dies ist das immerhin seltene Vorkommen einer von vornherein als allgemeine Peritonitis auftretenden Entzündung des Bauchfells in Folge einer Perforation des Appendix bedingt. Man muss dieses seltene Vorkommen natürlich nur verstehen im Vergleich zu der Häufigkeit der vom Appendix ausgehenden entzündlichen Vorgänge überhaupt, im Vergleich zu der Zahl der allgemeinen Peritonitiden, welche durch eine Perforation irgend eines anderen Hohlorgans der Bauchhöhle eintreten, ist die allgemeine

Peritonitis nach Perforation des Appendix immer noch häufig zu nennen.

Sie tritt ein, wenn eine grössere Menge infektiösen Materials aus dem Appendix sich plötzlich auf das Bauchfell ergiesst, sei es, dass der Appendix selbst einmal prall gefüllt war, sei es, dass die Perforation in Folge von ausgebreiteter Usur oder von Gangrän nahe an der Einmündung des Rudiments ins Coecum stattfindet, so dass dann nicht nur der vielleicht nur geringfügige Appendixinhalt, sondern auch infektiöses Material aus dem Coecum, den Weg zur Perforationsöffnung benutzend, aus diesem herausbrodelt.

Der Beginn dieser allgemeinen Peritonitis ist immer ein plötzlicher, wobei allerdings nicht ausgeschlossen ist, dass schon Tage vorher Schmerzen, welche auf eine Appendixerkrankung hindeuteten, sich gezeigt hatten.

Nach einem acut auftretenden Schmerz in der rechten Unterbauchgegend zeigt der Patient plötzlich ein schweres Krankheitsbild. Der Bauch ist in seiner ganzen Ausdehnung sehr schmerzhaft, die Bauchdecken sind im Beginn der Erkrankung meistens, besonders bei Berührung, bretthart contrahirt. Heftige, ausserordentlich schmerzhafte peristaltische Bewegungen des Darms und Erbrechen treten auf. Der Patient vermeidet ängstlich jede Bewegung, er liegt in passiver Rückenlage, oberflächlich athmend, mit verzerrten, ein schweres Leiden verrathenden Gesichtszügen. Der Puls ist klein, rasch; Temperatur meistens erhöht.

Oft nach kurzer Zeit, nach einigen Stunden, in anderen Fällen aber erst nach einem bis mehreren Tagen, bildet sich ein hochgradiger Meteorismus aus, der entzündete, septisch durchtränkte Darm liegt aufgebläht, thatenlos, die Bauchhöhle trommelartig auftreibend, das Zwerchfell nach oben drängend. Das Erbrechen, welches den Anfang der Erkrankung einleitete und dann sistirte, stellt sich häufig jetzt wieder ein, es zeigt aber jetzt einen ganz anderen Charakter, wie vorher. Während es im Anfang ein reflectorischer Act war, bei welchem die antiperistaltischen Bewegungen des Verdauungstractus thätig waren, ist es jetzt ein Herausbrodeln des im paralytischen Darm sich stauenden, gährenden Inhaltes, wie wenn aus einem überfüllten Schlauch der Inhalt überläuft.

Der Patient leidet schwer, er ist von unsäglichem Durst gequält, er findet keine Ruhe, aber der Schmerz zwingt ihn, auszuharren, der Puls ist rasch, klein, die Temperatur in diesem Stadium oft wenig erhöht oder gar subnormal. Zu allen diesen Qualen gesellt sich meist ein unbezwingbarer schmerzhafter Singultus. Der physikalische Nachweis eines Exsudats stösst oft auf grosse Schwierigkeiten, ist zur Diagnose auch nicht erforderlich. Der Urin zeigt meistens vermehrten Indicangehalt.

Der weitere Verlauf ist immer ein tödtlicher, falls es nicht gelingen sollte, durch einen operativen Eingriff dem fortschreitenden Entzündungsprocess ein Ende zu machen. Die Extremitäten werden kühl, klebriger Schweiss bedeckt sie und die Stirn, der Puls wird unzählbar und unfühlbar. Unter meist gegen Ende eintretender verhängnissvoller Euphorie kommt es zum Exitus letalis.

Nach welcher Zeit das tödtliche Ende eintritt, das hängt von dem Charakter des Entzündungsvorgangs ab. Hat eine Flora eines Gemisches von pathogenen und Fäulnissmikroorganismen den peritonitischen Process bewirkt, so bildet sich eine solche Menge putrider Stoffe auf der grossen Fläche des rasch resorbirenden Peritoneums, dass schon nach kurzer Zeit — nach 36—48 Stunden, — ehe es zur eigentlichen Entzündung und Exsudatbildung kommt, der tödtliche Ausgang in Folge der lähmenden Wirkung der resorbirten Toxine auf das Herz eintritt.

Gelangt Eiter ohne putride Eigenschaften auf die Peritonealfläche, so entsteht eine eiterige Peritonitis. Bei ihr concurriren mehrere Momente zu dem tödtlichen Ausgang. Zunächst sind es selbstverständlich auch die resorbirten Giftstoffe des Eitererregers, die destruirend auf die lebenswichtigen Zellencomplexe, vor Allem auf das Herz, wirken, dann kommt die reflectorische lähmende Einwirkung auf das Herz in Betracht, die wir bei jeder acuten Schädigung des Bauchfells beobachten; endlich übt die mangelhafte Athmungsthätigkeit und die durch dieselbe bedingte Circulationsbehinderung ihren ungünstigen Einfluss auf die erspriessliche Arbeit des Herzens aus. So tritt auch hier die Herzlähmung früher oder später ein, je nach dem Vorwiegen des einen oder anderen schädigenden Factors.

Die Diagnose der ausgebildeten allgemeinen Peritonitis, sei es,

dass sie dem Durchbruch eines secundären Eiterherdes, oder der Perforation des Processus, oder des durch spezifische Geschwürsbildung erkrankten Coecums ihre Entstehung verdankt, ist meistens leicht zu stellen. Zu berücksichtigen ist:

1. Die Anamnese. Sind Beschwerden oder Anfälle vorhergegangen, die auf eine schwere Erkrankung des Appendix hindeuten, oder die einen Eiterherd in seiner Umgebung vermuthen lassen, tritt die Erkrankung unter plötzlichem Schmerz in der R. i. c. auf, so muss man eine plötzliche Propagation des infectiösen Materials von der Blinddarmgegend aus annehmen.

2. Das Krankheitsbild. Die starke Schmerzhaftigkeit des Bauches bei Berührung desselben, die schmerzhaften peristaltischen Bewegungen des Darmes, das initiale Erbrechen, das collabirte Ausschen, der rasche Puls, die Fiebererscheinungen, später der hochgradige Meteorismus und das ileusartige Erbrechen deuten mit Sicherheit auf eine Peritonitis hin.

Immerhin giebt es Fälle, die grosse diagnostische Schwierigkeiten bieten. Der plötzliche Schmerz kann wenig ausgesprochen sein, oder er theilt sich von vornherein der ganzen Bauchgegend mit, so dass der untersuchende Arzt — zumal wenn Beschwerden in der R. i. c. nicht vorhergegangen waren — auf einen perityphlitischen oder appendicitischen Entstehungsherd nicht hingewiesen wird. Weiter kann im Anschluss an eine örtlich begrenzte Perityphlitis ein hochgradiger Meteorismus anftreten, der, wie uns Fall 11 beweist, nur eine reactive Bedeutung hat und wieder zurückgeht. Die Unterscheidung dieses Zustandes von einer infectiösen Peritonitis ist in der ersten Zeit unmöglich.

Der Schmerz, der gewöhnlich über den ganzen Bauch verbreitet ist, braucht nicht sehr ausgesprochen und heftig zu sein, und doch handelt es sich um eine Peritonitis.

Endlich können gleich im Anfang die Ileuserscheinungen derart in den Vordergrund treten, dass die Differentialdiagnose die grössten Schwierigkeiten bietet, besonders wenn die Symptome, welche für einen entzündlichen Process sprechen, nicht hervortreten, wenn z. B. die Temperatursteigerung so gering ist, wie sie auch bei mechanischem Ileus in Folge von rasch auftretender septischer Durchtränkung der Darmwand gleich im Anfang schon vorkommt. Gerade die Unterscheidung der diffusen Peritonitis vom Ileus bietet

oft grosse Schwierigkeiten, wenn nicht der plötzliche Perforationsschmerz deutlich ausgesprochen ist.

Ich habe mehrere Fälle von eiteriger Peritonitis in Folge von Appendixerkrankungen beobachtet, in welchen Ileus diagnosticirt war, ohne dass eine unlogische Verwerthung der Symptome hätte angenommen werden können.

Bei Kindern kommen nicht selten Fälle von Colica flatulenta vor, die zur Verwechselung Veranlassung geben können. Der dauernde Rückgang der Schmerzen auf Morphium oder Opium und das Verschwinden des Meteorismus nach Abgang von Flatus — was bei Peritonitis überhaupt fast nie vorkommt —, lassen den wahren Sachverhalt erkennen.

Nach Alledem müssen wir sagen, dass jeder einzelne Fall sorgfältig zu prüfen, jeder Anhaltspunkt, besonders in der Anamnese, zu verwerthen ist, dann wird es meistens gelingen, rasch zur sicheren Diagnose zu gelangen.

Da aus den geschilderten Symptomen das Krankheitsbild hervorgeht, ausserdem die an eine Appendicitis oder Perityphlitis sich anschliessenden allgemeinen Peritonitiden sich in ihrem Verlaufe in nichts unterscheiden von den durch perforative Processe anderer einen septischen Inhalt beherbergenden Bauchorgane bewirkten, so will ich Krankengeschichten aus meiner Beobachtung nicht anführen.

Nur auf einen Umstand möchte ich noch hinweisen und ihn durch einschlägige Krankengeschichten belegen, nämlich darauf, dass die allgemeine Peritonitis sich an Appendicitiden anschliessen kann, welche Anfangs sich nur durch sehr leichte Symptome verrathen. Diese Fälle sind besonders bei Kindern beobachtet. Für das Verhalten des Arztes am Krankenbett ist die Berücksichtigung dieser Möglichkeit von grosser Bedeutung. Wenn der Perforationsschmerz mit seinen unglückseligen Folgen aus heiterem Himmel kommt, ohne dass irgend welche Beschwerden, die auf eine Appendicitis hindeuteten, vorhergegangen, oder diese doch so geringfügig waren, dass der Patient ärztlichen Rath gar nicht einholte, dann ist der Arzt gedeckt, wenn er den Ernst der Sachlage erkennt und die Massregeln dementsprechend trifft. Tritt aber die Katastrophe ein im Verlaufe der Behandlung, nachdem Symptome einer leichten Appendicitis vorhergegangen waren, die der Arzt auch als

leichte und ungefährliche erklärt hat, dann stellt der Fall eine für den Arzt sehr unangenehme und peinliche Ueberraschung dar. Der Patient und die Angehörigen können sich nicht vorstellen, wie es unmöglich ist, das Eintreten der plötzlichen Verschlimmerung vorherzusehen. Trotz aller möglichen Belehrungen, die der Arzt zu seiner Rechtfertigung anbringt, bleibt immer wieder der Skrupel, dass dies Leiden in seinen ersten Anfängen nicht genügend gewürdigt sei, „der Arzt habe es nicht angeschlagen".

Es fragt sich nun: Giebt es, — falls appendicitische Symptome vorliegen —, nie einen Anhaltspunkt für eine zu erwartende Katastrophe, giebt es nicht ein Symptom, welches sie wenigstens befürchten lässt?

Auf dem XIII. Congress für innere Medicin erzählt Heubner einen Fall, in welchem plötzlich in Folge von einer gangränösen Perforation allgemeine Peritonitis auftrat, nachdem Symptome vorhergegangen waren, die nur auf einfache Appendicitis ohne Exsudatbildung hindeuteten. Die sofort ausgeführte Laparotomie konnte den kleinen Patienten nicht mehr retten. Hier war es also einem erfahrenen und aufmerksamen Beobachter nicht möglich, auf Grund der vorliegenden Symptome auf die Katastrophe vorbereitet zu sein.

Mir ist in der Praxis ein ähnlicher Fall begegnet:

20. Ein zehnjähriger Knabe consultirte mich in der Sprechstunde wegen Kolikschmerzen, die am Tage vorher unter diarrhoischen Stuhlentleerungen begonnen hatten.

Aus der Anamnese ergab sich, dass Patient während des letzten Halbjahres mehrere Male an ähnlichen Attaquen gelitten hatte.

Befund: Temp. 37,9. Puls 89. Bezeichnender Druckschmerz in der R. i. c., Appendix verdickt und sehr schmerzhaft. Patient ist appetitlos. Kein Exsudat nachweisbar. Umgebung der R. i. c., — Lendengend, kleines Becken etc. —, nicht schmerzhaft.

Diagnose: Appendicitis acuta katarrhalis — Nachschub einer chronischen Entzündung.

Ordination: Absolute Ruhe, Eis, Nahrungsenthaltung.

Am nächsten Tage bekomme ich Nachricht, ein weiterer Besuch sei unnöthig, Pat. fühle sich wieder gesund und wohlauf.

Am Nachmittag des vierten Erkrankungstages, nachdem also am dritten Tage scheinbar vollständige Genesung eingetreten war, bekommt Pat. plötzlich heftigen Schmerz in der Unterbauchgegend, Erbrechen, ein Gefühl von Beklemmung, das sich bis zur Athemnoth steigert.

Als ich ihn einige Stunden später sah, bot sich mir das Bild einer foudroyanten Peritonitis: Meteorismus, kleiner, sehr schwacher, unregelmässiger Puls, Facies abdominalis, kalte, klebrige Hände, Erbrechen grüner fade riechender Massen. Temp. 37,3.

Operation wird verweigert, da ich irgend welche Versprechungen bezüglich eines Erfolges nicht machen kann.

Nach 36 Stunden Exitus letalis.

Autopsie: Gangrän des Processus an seiner coecalen Hälfte, an seiner distalen Hälfte ist er verdickt, stark geröthet und mit der Fossa iliaca fest verwachsen. Die Gangrän hat zu einer grossen Perforation geführt, aus welcher faecaler Darminhalt und jauchige Appendixmassen sich in die Bauchhöhle ergossen hatten. Peritonitis septica. Trübes kothiges Exsudat, starke Röthung der Därme, die an einzelnen Stellen leicht verklebt sind.

Diese Fälle geben zu denken. Sie mahnen uns, bei jeder Appendicitis — besonders bei den während schon länger dauernder Entzündungen chronischen Charakters auftretenden acuten Nachschüben — vorsichtig in der Prognose zu sein.

Wenn man sich den Rücken decken will, sagt man am besten von vornherein, dass einer derartigen Erkrankung nie zu trauen ist.

Die exakte ärztliche Beobachtung muss es sich aber zur Aufgabe machen, bei Erkrankung an einer Appendicitis nach Anzeichen zu suchen, welche, wenn auch nur mit Wahrscheinlichkeit, die Katastrophe vermuthen lassen. Diesen Dingen ist bis jetzt zu wenig Aufmerksamkeit gewidmet worden.

Fussend auf allgemein gültigen Regeln, die bei jedem infectiösen Vorgang in Betracht kommen, müssen wir dem Allgemeinzustande unsere Aufmerksamkeit zuwenden, dann vor Allem dem Puls. Wir müssen doch annehmen, dass bei einer sich ausbildenden Gangrän schon vom Appendix aus putride Stoffe resorbirt werden, dass diese auch ihre Rückwirkung auf das Allgemeinbefinden und die Pulszahl ausüben.

Ich habe die feste Ueberzeugung, dass eine sachverständige Untersuchung des vorhin erwähnten Patienten am 3. Krankheitstage, dem Tage der trügerischen Euphorie, mangelhaften Appetit, vielleicht auch eingenommenen Kopf, vor Allem aber einen aufgeregten Puls festgestellt haben würde.

Diese Symptome würden allerdings kaum genügt haben, eine pathologisch-anatomische Diagnose zu stellen, sie würden desshalb auch nicht die Grundlage für die Indication zu einer eventuellen

prophylaktischen Operation gebildetet haben, aber sie würden doch einen Fingerzeig für die Auffassung des ganzen Krankheitsvorganges, als eines bezüglich seines Ausgangs unsicheren, abgegeben haben. Sie würden den Arzt ernst gestimmt und ihn bewogen haben, sich für einen unter Umständen sofort vorzunehmenden operativen Eingriff bereit zu halten.

Wir werden durch genaue exacte Beobachtung hier auch allmählich einen wichtigen Schritt weiter kommen.

Es bleibt zum Schlusse dieses Kapitels noch eine Frage zu erörtern.

Wir haben bereits darauf hingewiesen, dass im Anschluss an eine Appendicitis, ohne dass eine Perforation vorliegt, ein infectiöses Exsudat auftreten kann, sei es, dass dasselbe, wie meistens, rückbildungsfähig ist, sei es, dass es gar vereitert. Es fragt sich nun: Kann sich an eine solche Appendicitis auch eine diffuse Peritonitis anschliessen? Wir müssen diese Frage mit „Ja“ beantworten. Von mehreren Forschern (Sonnenburg u. A.) ist diese Beobachtung gemacht worden. Wir müssen in diesem Falle annehmen, dass der Infektionserreger aus dem entzündeten Appendix durch die entlang der Vasa ileo-colica ziehenden Chylusbahnen auf die Peritonealfläche verschleppt wird. Solche Peritonitiden beginnen natürlich nicht plötzlich in Form einer Katastrophe, sondern bilden sich unter Fieberbewegungen, Schmerzhaftigkeit, Meteorismus, Erbrechen, Exsudat heraus. Eine bestimmte Ursache ist da meistens intra vitam nicht nachzuweisen, wenn nicht etwa die Appendicitis deutliche Symptome gemacht hat. In Unkenntniss dieses causalen Zusammenhangs wird man manche auf diese Weise bewirkte Peritonitis aus unbekannten Ursachen hergeleitet oder sich mit der wenig plausiblen Annahme einer Erkältung, eines dyskrasischen Zustandes etc. beholfen haben.

VI. Das klinische Krankheitsbild, welches der Arzt bei der Behandlung einer Appendicitis und ihrer Folgen zu beobachten Gelegenheit hat, stellt oft nicht die erste Attaque der Erkrankung dar, die Anamnese ergiebt dann, dass schon Anfälle vorhergegangen waren, die leichtere oder dieselben Symptome zeigten. Wir haben es in diesem Falle also mit einem Recidiv zu thun. Da diese Recidive gerade bei unserer Erkrankung besonders häufig und für die Beurtheilung des jedesmaligen Falles von besonderer Be-

deutung sind, so müssen wir ihnen eine besondere Besprechung widmen.

Wie oft bei einer Appendicitis Recidive auftreten, ist schwer zu entscheiden, da die ersten Attaquen nicht selten so geringfügige Symptome machen, dass sie gar nicht zur Beobachtung des Arztes kommen und nachträglich eine Deutung derselben als Appendicitiden ihre Schwierigkeiten zeigt. Nach der Zusammenstellung verschiedener Forscher (Sonnenburg, Sahli u. A.) scheinen Recidive in ungefähr 25—30 pCt. der Erkrankungsfälle vorzukommen. Sie können sich auf sämmtliche Formen der Appendicitis erstrecken.

Damit wir uns über die Bedeutung dieser Recidive klar werden, wollen wir uns zwei Fragen zur Beantwortung stellen:

1. Wie kommen die Recidive zu Stande?

2. Welche klinischen Erscheinungen bieten sie?

Schwerwiegende anatomische Veränderungen des Appendix können sich plötzlich ohne vorhergehende Krankheitserscheinungen ausbilden, so z. B. kann, wie wir schon mehrfach erwähnt haben, eine Gangrän des Fortsatzes unter der Ungunst der Verhältnisse, — der Einwirkung besonders virulenter Infektionserreger auf ein schlecht ernährtes, wenig widerstandsfähiges Organ — plötzlich, wie aus heiterem Himmel, sich ausbilden. Es kann ferner eine Eiteransammlung in einem acut entzündeten Organ sich rasch vollziehen und durch Verlegung des zum Coecum führenden Lumens des Appendix grössere Ausdehnung annehmen. Meistens bildet aber der Zustand des Appendix, der die anatomische Grundlage eines zur Beobachtung des Arztes gelangenden schweren Krankheitsbildes liefert, das Glied in einer Kette fortschreitender Veränderungen. Leichtere Entzündungsformen, z. B. acute Appendicitiden, rückbildungsfähige Perityphlitisformen etc., können allerdings häufig als erstmalige und nie wiederkehrende Krankheitsbilder auftreten.

Die am Appendix sich ausbildenden fortschreitenden Veränderungen können nun allerdings unter sehr geringfügigen Erscheinungen, fast symptomlos oder ohne jegliche Aeusserung verlaufen, so dass in der That die Anamnese nur undeutlich oder gar nicht die Symptome der pathologisch-anatomischen Vorgänge feststellen kann, die unbedingt vorhergehen mussten, um einen Zustand her-

vorzubringen, wie ihn das vorliegende Krankheitsbild bietet. Wenn wir z. B. bei unserer Untersuchung einen chronisch verdickten, verwachsenen, schmerzhaften Appendix finden, oder wenn wir auf Grund des vorliegenden Krankheitsbildes voraussetzen müssen, dass es sich um eine durch allmähliche Usur eines Ulcus bewirkte Perforation handelt, so können wir selbstverständlich nicht annehmen, dass die vorliegende Veränderung von gestern auf heute entstanden sei, selbst wenn Symptome einer Appendicitis nicht vorhergingen. Ein durch weit vorgeschrittene Veränderungen des Appendix bedingtes Krankheitsbild kann wohl — eben weil die vorhergehenden entzündlichen Veränderungen symptomlos verliefen — klinisch als erster Anfall imponiren. Sehr oft sind aber bereits Beschwerden oder einzelne Attaquen vorhergegangen. Es handelt sich also um eine Kette von Recidiven, bis endlich der Krankheitsprocess zur Ausheilung gelangt oder zum ungünstigen Ausgang führt.

Das Zustandekommen dieser Recidive lässt sich herleiten aus den uns bereits bekannten pathologischen Vorgängen.

Wenn infektiöses Material in einen bis dahin gesunden Appendix gelangt, in demselben Posto fasst und eine acute Appendicitis erzeugt, so kann dieser Anfall zurückgehen, ohne eine Spur pathologischer Veränderungen zurückzulassen. Es tritt vollständige Restitutio ad integrum ein, der Patient kann auf immer von seinem Leiden befreit sein, wenn er nicht etwa von Neuem das Unglück haben sollte, dass ein Infektionserreger in den Wurmfortsatz eindringt und sich in demselben ansiedelt. Bedingung für diese vollständige Ausheilung ist, dass das Organ im Stande ist, sich des Infektionserregers und des durch denselben eventuell bedingten Entzündungsproductes auf natürlichem Wege wieder zu entledigen, indem er seinen Inhalt in das Coecum entleert. Anders liegen die Verhältnisse, wenn der Infektionserreger sich schon in den tiefen Schichten der Wandung des Processus festgenistet hat, oder wenn dieser letztere durch die acute Entzündung in einen Zustand geräth, der eine genügende Entleerung des infektiösen Inhalts nicht erlaubt.

Hat z. B. die acute Entzündung eine durch länger dauernde Anschwellung der Schleimhaut bedingte Verlegung des zum Coecum führenden Lumens des Processus zur Folge, so dass das infektiöse Material nicht ins Coecum entleert werden kann, oder

staut sich jenes im Processus, weil er durch Verklebungen mit der Nachbarschaft abgeknickt wurde, so ist ohne Zweifel die Bedingung zu Recidiven gegeben. Der acute Entzündungsprocess kann vorläufig abklingen, aber das Infektionsmaterial, das einmal im Processus nistet, kann auf irgend eine Weise, z. B. durch veränderte Circulationsverhältnisse, von Neuem seine Wirkung entfalten. Es kommt zu einem erneuten Anfall, dieses Mal vielleicht mit reactiver oder infektiöser Entzündung des umliegenden peritonealen oder retroperitonealen Gebietes. Aus diesem Anfall bleiben schon Verdickungen der Wand des Processus zurück, oder sie bilden sich beim nächsten Anfall immer mehr aus.

Auch in diesem Stadium kann es zur Heilung kommen. Wenngleich die verdickten Wandpartien einer vollständigen Rückbildung nicht fähig sind, so haben sie doch den Charakter des Entzündungszustandes verloren. So findet man nicht selten bei Palpation einen verdickten, unter dem Finger rollenden Appendix, der gar nicht schmerzhaft ist und dem Besitzer irgend welche Beschwerden nicht mehr macht. Dieser verdickte Appendix kann allmählich veröden und der natürlichen Involution anheimfallen, wie sie ja auch bei dem nicht verdickten Processus vorkommt.

In anderen Fällen aber klingt der Entzündungszustand des Processus nicht ab; er bleibt bei der Palpation schmerzhaft, in einzelnen Anfällen wird diese Schmerzhaftigkeit grösser, der Appendix zeigt sich dann stärker verdickt, oft mit Exsudat umgeben, das dann wieder zurückgeht. Der Appendix selbst aber bleibt immer schmerzhaft und verursacht meist immer Beschwerden, die höchstens für kurze Zeit von freien Intervallen abgelöst werden. Diese Beschwerden bestehen in einem Gefühl von Druck in der Ileocoecalgegend, das sich oft bis zu schmerzhaften, in die Nabelgegend ausstrahlenden und mit Kollern im Leib und Diarrhoe, auch leichten Fieberbewegungen verbundenen Sensationen steigert. Wir haben hier eine chronische Appendicitis, welche lange Zeit hindurch auf dem Stadium der chronischen Entzündung, die von einzelnen acuten Nachschüben unterbrochen wird, stehen bleiben kann.

Ganz abgesehen davon, dass unter diesen stetigen Beschwerden der Ernährungszustand, die Arbeitskraft und die Lebensfreude des Patienten hochgradig leiden, liegt hier immer die Gefahr vor, dass

aus diesem chronischen Entzündungszustande heraus doch noch ein ernsterer Process mit Geschwürsbildung und Perforation oder gar Gangrän sich entwickeln kann.

Diese chronischen, von freien Intervallen unterbrochenen Entzündungszustände können Jahre lange Dauer haben, sie können sich, wie wir auseinandersetzten, als Restbestand einzelner acuter Anfälle ausbilden, so dass die Anamnese auf den vorliegenden Zustand des Appendix schon hindeutet; sie können sich aber auch allmählich unter geringfügigen Beschwerden, die meistens gar nicht beachtet werden, entwickeln. Bei einem Patienten, der über ab und zu auftretende Schmerzen in der Unterbauchgegend klagt, die von Erbrechen und Diarrhoe begleitet sein können, oder der gar Druckgefühl und Unbehagen in der Regio iliaca dextra verspürt, soll desshalb meines Erachtens immer der Processus genau untersucht werden.

Solche Patienten kommen allerdings selten in die Beobachtung des Krankenhausarztes, sie bilden das Material der Privatpraxis und der Sprechstunde. Seitdem ich in den letzten Jahren auf diesen Punkt achte, habe ich ganz erstaunlich oft eine chronische Appendicitis zu diagnosticiren Gelegenheit gehabt, jedenfalls viel häufiger, wie durchweg angenommen wird. Solche Fälle von chronischer Appendicitis mit ihren Beschwerden wurden früher unter die Krankheitsbilder der Colica flatulenta, des Magenkrampfs, des Darmkatarrhs, sogar der hysterischen Beschwerden registrirt, bis sie durch die Vis medicatrix naturae sich zurückbildeten oder bis eines Tages ein schwerer perityphlitischer Anfall nach Perforation die wahre Natur des Leidens darlegte.

Es ist, gerade für den praktischen Arzt, sehr wichtig, über die Bedeutung und das relativ häufige Vorkommen der chronischen Appendicitis unterrichtet zu sein, nicht etwa, weil ich glaube, dass jede derartige Erkrankung die Indication zu einem chirurgischen Eingriff abgebe, sondern weil ich der Ansicht bin, dass der Arzt die Pflicht hat, den Patienten unter Beobachtung zu halten und bei gradatim fortschreitenden Beschwerden, zur Verhütung unabsehbarer Folgen, operativ vorzugehen.

Die Diagnose einer derartigen chronischen Appendicitis stützt sich, wenn die Anamnese, wie es ja vorkommt, nicht sichere An-

haltspunkte bietet, lediglich allein auf die gerade vorhandenen subjectiven Beschwerden und die objective Untersuchung.

Die ersteren äussern sich darin, dass, — wie wir schon hervorgehoben haben —, der Patient einen fast stetig dauernden Druck in der R. i. c. verspürt, der in einzelnen Anfällen heftiger wird und dann von Schmerzen, die in die Nabelgegend, zum Magen und zum Rücken ausstrahlen können, begleitet sein kann. In anderen Fällen können Symptome in den Vordergrund treten, welche auf Verwachsungen des Appendix mit dem Coecum und dieses letzteren mit benachbarten Darmpartien zurückzuführen sind: Kolikartige Schmerzen nach dem Essen —, Hindernisse in der Passage des Darminhalts, die sich bis zum wirklichen Ileus steigern können. Man kann in solchen Fällen die peristaltischen Anstrengungen, welche der Darm unter kollerndem Geräusch macht, bis in die R. i. c., in welcher sie ihren Abschluss finden, verfolgen. Falls die umschnürenden Verwachsungen an der oberen Grenze des Coecums ihren Sitz haben, also in der Gegend der Einmündungsstelle des Ileums in den Dickdarm, dann bläht sich das Coecum, wie ein schlaffer Magen, unter die äussere Bedeckung der Fossa iliaca dextra vor.

In den meisten Fällen ist das erkrankte Organ zu palpiren, es müssten denn Verwachsungen, Abknickungen eine abnorme Verlagerung bedingen, oder die natürliche Lage müsste eine sehr versteckte sein, z. B. hinter dem Coecum oder mit ihm verwachsen an dessen äusserer Fläche, es müssten endlich die Bauchdecken des Patienten zu straff und fettreich sein.

Der verdickte Appendix ist als ein rundes, mehr oder weniger hartes, wurmförmiges, bleistift- bis daumendickes Gebilde unter den Fingerspitzen zu rollen. Die Schmerzhaftigkeit dieses palpatorischen Actes ist zu verschiedenen Zeiten eine ganz verschiedene, zu Zeiten fühlt der Patient bei dem Wegschlüpfen des Gebildes unter den Fingerspitzen nur geringe Beschwerden, zu Zeiten sind diese aber sehr heftig und steigern sich zu blitzartigen, geradezu neuralgischen Schmerzen, die in die Bauchhöhle bis zum Nabel und Magen hin ausstrahlen.

Wir haben schon bei der acuten Appendicitis einige Angaben gemacht, wie wir uns palpetorisch Gewissheit verschaffen können über den Sitz der Er-

krankung und wie wir die Palpation auszuführen haben. Bei der acuten Entzündung müssen wir uns meistens begnügen, den charakteristischen Schmerzpunkt zu finden, die Betastung des entzündeten Fortsatzes selbst gelingt nur selten wegen der Schmerzhaftigkeit desselben.

Zur Diagnose der chronischen Appendicitis aber gehört die Palpation des verdickten Organs, wenn es überhaupt mit Rücksicht auf seine Lage durch die Betastung erreichbar ist.

Wir wollen hier kurz die Technik dieser Palpation mittheilen. Der Patient nimmt die Rückenlage ein, die Bauchdecken sind möglichst entspannt, die Unterextremitäten sind im Knie gebeugt und an den Leib angezogen, der Mund ist leicht geöffnet.

Nehmen wir die schon mehrfach erörterte normale Lage des Appendix an, in welcher er von der inneren Fläche des Coecums schräg nach innen und unten über den Musculus iliacus und psoas hinweg zum kleinen Becken zieht, so müssen wir uns zunächst die Abgangsstelle des Processus suchen, welche auf der Spinallinie, etwa 5 cm medialwärts von der Spina ant. sup. liegt, von dieser Stelle aus tasten wir uns, allmählich die Bauchdecken eindrückend, weiter, schräg nach innen und unten vorgehend. Bei günstiger Lage des verdickten Rudiments und bei günstiger Verfassung des Patienten (dünne, nicht zu gespannte Bauchdecken) kann man dann dasselbe als rundes, rollendes, unter dem Finger wegschlüpfendes Gebilde abtasten. Vor einem möglichen Irrthum müssen wir bei dieser Palpation warnen. Der Musculus psoas springt nicht selten, gerade bei mageren Menschen, mit scharfem Rande vor und könnte von dem Unkundigen als der verdickte Appendix angesprochen werden. Vor diesem Irrthum schützt man sich sehr leicht, wenn man den Patienten auffordert, das rechte Bein zu erheben, indem er dasselbe im Knie streckt und die Ferse von der Unterlage — etwa zwei Fuss — entfernt. Hierbei spannt sich der Rectus abdominis etwas an, vor Allem aber tritt der Psoas in Thätigkeit. Tastet man am Rande des harten Rectus vorbei etwas nach aussen in die Tiefe, so fühlt man den harten stark vorspringenden Psoas, der sofort wieder zurücktritt, sobald das Bein gesenkt wird, wenngleich er auch dann noch bei manchen Patienten als vorspringender langgestreckter Wulst erscheint. Der Unterschied in der äusseren Erscheinung dieses Wulstes aber beim Heben und Senken des Beins lässt ihn sofort als Psoasrand erkennen.

Diese Anspannung des Psoas ist aber auch noch in anderer Beziehung bei der diagnostischen Palpation von grossem Vortheil. Der über den Psoas hinwegziehende Appendix wird bei der Anspannung dieses Muskels mehr der Bauchwand genähert, so dass jener der Betastung zugänglicher wird. Man kann dann nicht selten, von seinem distalen Ende aus nach dem Coecum hin weitertastend, feststellen, wie das verdickte Gebilde von der Höhe des vorspringenden Muskelrandes hinabzieht in die Mulde der Fossa iliaca, in deren Grund der Musculus iliacus liegt.

Ebenso wie durch willkürliche Contraction des Psoas kann der Appendix durch eine vom Rectum aus bewirkte Aufblähung des Blinddarms der Bauchwand genähert werden. Durch ein Doppelgebläse pumpt man dem Patienten,

der am zweckmässigsten in Knie-Ellenbogenlage liegt, vom Anus aus Luft in den Dickdarm, die rasch bis zum Coecum vordringt. Der Patient kennzeichnet diesen Moment durch die Angabe, dass er ein unangenehmes Gefühl der Spannung im rechten Unterbauch empfinde. Das aufgeblähte Coecum wölbt sich, sein Mesenterium anspannend, nach vorn zur Bauchwand und nimmt den Appendix mit, soweit dessen Mesenterium diese Verlagerung erlaubt.

Ist der Appendix bei der Palpation auf der normalen Linie nicht zu finden, so müssen, unter Voraussetzung einer abnormen Lage oder einer verzerrenden Verwachsung desselben, die übrigen Gegenden der Fossa iliaca abgetastet werden. Er kann bekanntlich, von der Spitze des Coecums abgehend, direct nach unten ziehen. In diesem Falle würde man die Palpation mehrere cm unterhalb der Spinallinie beginnen müssen; er kann ferner nach aussen vom Coecum liegen: die tastenden Fingerkuppen dringen hart an der Spina ant. sup. in die Tiefe; er kann direct nach innen ziehen und sich zwischen Dünndarmschlingen verlieren. Der Punkt, an dem wir ihn in diesem Falle voraussichtlich am leichtesten finden, liegt etwas über der Spinallinie (Mac Bourney'scher Punkt). Ein hinter dem Coecum oder gar retroperitoneal liegender Appendix ist nicht zu palpiren.

Ich habe es oben schon hervorgehoben und wiederhole es hier noch einmal: Jeder Appendix, der deutlich als ein rundes, rollendes Gebilde durch die Bauchdecken zu fühlen ist, charakterisirt sich dadurch als ein Organ, dessen Wandungen verdickt, also abnorm sind, selbst wenn es gar nicht schmerzhaft ist. In diesem Falle ist ein früherer Entzündungsprocess abgelaufen. Ein absolut unverändertes Organ mit dünnen nicht infiltrirten Wandungen, welche normaler Weise ein eigentliches Lumen nicht bestehen lassen, liegender sondern an einander liegen, ist nicht zu palpiren.

Die schweren Formen der Appendicitis, die Appendicitis perforativa mit den unfehlbar in ihrem Gefolge auftretenden begrenzten diffusen Entzündungsprocessen treten oft als Recidiv auf, d. h. es sind schon mehrere leichtere Anfälle vorhergegangen, ehe das schwere Erkrankungsbild in die Erscheinung tritt. Vom Standpunkt der pathologisch-anatomischen Beurtheilung muss es einleuchten, dass gerade den häufigsten Perforationen, nämlich denjenigen, welche durch eine allmähliche perforirende Usur einer ulcerösen Wandpartie des Appendix, entstehen, vorbereitende Entzündungsprocesse vorhergehen mussten. Diese Processe können selbstverständlich, je nach der Bösartigkeit der Entzündung, von längerer oder kürzerer Dauer sein. Die perforirende Usur kann sich — eventuell unter Bildung eines Kothsteins — in einem schon seit Jahren chronisch entzündeten Appendix entwickeln, sie kann aber auch selbstverständlich in rascher Folge in einem acut entzündeten Organ Platz greifen. Wir wissen ausserdem, dass die

Perforation auch in seltenen Fällen durch Durchbruch eines Empyems des Processus oder durch eine die Wand zerstörende Gangrän eintreten kann.

Ob nun aber die eine Perforation vorbereitenden Processe, sei es dass sie sich in mehr acuter oder chronischer Form abwickeln, auch klinische Symptome bewirken, das ist eine andere Frage. Wir wissen, dass das Krankheitsbild, welches mit Sicherheit eine Perforation voraussetzen lässt, plötzlich, ohne jegliche vorhergehende Beschwerde in die Erscheinung treten kann. Das ist nach meiner Erfahrung aber selten. Meistens sind doch Beschwerden vorhergegangen, welche — falls sie selbst nicht von sachverständiger Seite beobachtet wurden —, der erfahrene Arzt nachträglich als Symptome eines appendicitischen krankhaften Vorgangs deuten wird. Periodisch auftretende, kolikartige Schmerzen, verbunden mit Diarrhoe und Appetitlosigkeit, zeitweise sich zeigende Magenbeschwerden gehören zu diesen Krankheitserscheinungen, welche gleichsam in larvirender Weise den eigentlichen Missethäter verbergen.

In vielen Fällen sind aber garnicht zu verkennende appendicitische Anfälle vorhergegangen, sei es, dass der Entzündungsvorgang auf den Appendix beschränkt blieb, sei es, dass er auch schon ein Exsudat in die Umgebung gesetzt hatte.

Es würde interessant sein, an einem grossen Material perforativer Appendicitis statistisch festzustellen, in welchem Procentsatz der Fälle keine Symptome vorhanden waren, wie oft larvirende Beschwerden und wie oft evidente appendicitische Beschwerden vorhergegangen sind.

Wie der Perforationsprocess oft in Form eines Recidivs leichterer Erkrankungen auftritt, so wiederholt er sich auch selbst nicht selten wieder. Der pathologisch-anatomische Vorgang kann dabei ein verschiedener sein.

Wir wollen kurz die Möglichkeiten erörtern, wie nach einer Perforation des Processus mit ihren uns bekannten klinischen Symptomen über Kurz oder Lang wieder ein Recidiv auftreten kann.

Wir können im Grossen und Ganzen zwei Quellen des Recidiv unterscheiden. Sie sind

1. der Processus selbst,
2. das nicht vollkommen zurückgebildete Exsudat.

1. Nehmen wir an, es sei eine Perforation des Processus mit eiterigem Exsudat, das operativ entfernt wurde, vorhanden gewesen. Die Abscesshöhle granulirt, die Perforation schliesst sich, an ihrer Stelle bildet sich eine feste Narbe. Falls durch die Perforation sämmtliches infectiöses Material, welches der Processus beherbergte, entleert wurde, also gewissermaassen eine erfolgreiche Selbsthülfe der Natur stattfand, dann wird der Entzündungsprocess für immer erloschen sein können. Der Processus kann, indem er regressive Veränderungen eingeht, veröden und in diesem Zustande für weitere Entzündungen ungefährlich sein. Selbst das perforirende Empyem oder die Gangrän kann, wenn der Patient mit dem Leben davonkam, zur dauernden Vernarbung und Verödung führen.

Wie aber, wenn eine vollständige Entleerung des infectiösen Materials bei der Perforation nicht stattfindet, wenn in Buchten und Taschen, eventuell auf anderen noch vorhandenen, aber noch nicht perforirten Geschwürsflächen Entzündungserreger zurückbleiben, wenn der Processus, nachdem er an einer Stelle perforirt war, in starrer chronisch entzündeter Form verharrt und von Neuem inficirendes Material aufnimmt, wenn endlich die Vernarbung der Perforationsstelle nur durch eine unzureichende Verklebung mit der Nachbarschaft provisorisch verschlossen ist? Dann kann über kurz oder lang, oft schon bald nach Monaten, oft nach Jahresfrist oder nach noch längerem Intervall relativen oder vollkommenen Wohlbefindens plötzlich das Krankheitsbild sich wiederholen. Es kann, je nach der Bösartigkeit des Entzündungsvorgangs, bei welcher die schon genügend erwähnten Factoren massgebend sind, ähnlich oder bösartiger auftreten, wie es sich gezeigt hatte. Wenn wir deshalb ein eiteriges Exsudat operirt und Heilung erzielt haben, dann sind wir nicht berechtigt, den Patienten für immer und definitiv als geheilt zu erklären, wenn der Processus nicht mit entfernt wurde.

2. Das Recidiv kann auch von zurückgebliebenen infectiösen Exsudatresten ausgehen. Wir wissen, dass das Exsudat sich eventuell unvollkommen zurückbilden kann, so zwar, dass ein eiteriges Exsudat sich eindickt und zwischen Verklebungen infectiöses Material verharrt, welches bei geeigneter Gelegenheit, z. B. bei Circulationsstörungen, bei einem Trauma etc., von Neuem Entzündungsprocesse anfacht.

Ein solches Zurückbleiben von infectiösen Exsudatresten zwischen Verklebungen, in Buchten und Winkeln, ist denkbar auch nach operativer Entleerung eines Eiterherdes, selbst mit Entfernung des Appendix, wenn nicht durch genügende und gründliche Tamponade überallhin eine gesunde Granulationsbildung angestrebt wurde. Auf diese Möglichkeit sind die von einigen Forschern in sehr seltenen Fällen beobachteten Recidive trotz Entfernung des Missethäters zurückzuführen.

VII. Wir müssen noch eines Krankheitsbildes Erwähnung thun, auf welches erst in der letzten Zeit die Aufmerksamkeit gelenkt worden ist. Wir haben schon bei der Besprechung der chronischen Appendicitis hervorgehoben, dass dieser Zustand des Appendix sich entwickeln kann, entweder unter den Symptomen des schubweisen Auftretens acuter appendicitischer Anfälle, welche dann jedesmal eine vollständige Ausheilung nicht erfahren, vielmehr chronisch werdende Veränderungen zurücklassen, oder dass der Zustand der Appendicitis chronica bis zu dem Zeitpunkte, in dem er Symptome macht, sich allmählich, ohne Erscheinungen, welche dem Arzt zur Kenntniss kommen könnten, ausbildet. Wir finden dann in einem solchen Falle bei einem Patienten, der über dauernden oder ab und zu sich meldenden Druck in der R. i. c. oder über zeitweise auftretende, von der letzteren in die Magen- und Nabelgegend ausstrahlende, mit Diarrhoe, Appetitlosigkeit und nicht selten mit leichten Fieberbewegungen verbundene kolikartige Schmerzen klagt, einen chronisch verdickten, womöglich abgeknickten oder mit der Nachbarschaft verklebten Appendix, also eine Veränderung, die längere Zeit zu ihrer Ausbildung bedurfte, ohne dass besondere Attaquen oder auch Beschwerden, die auf appendicitische Vorgänge hindeuten, vorhergegangen waren.

Nun ist in der letzten Zeit von einigen Forschern, von Ewald[1]) und Sonnenburg[2]), darauf hingewiesen worden, dass die chronische Appendicitis, welche sich schleichend ohne ausgesprochene Symptome entwickelt hatte, auch zu der Zeit, in der sie sich durch Symptome meldet, so unbestimmte, gar nicht auf eine Appendicitis hindeutende Beschwerden machen kann, dass sie

1) Congress der Deutschen Gesellschaft für Chirurgie 1899.
2) l. c.

gleichsam als ein verstecktes Leiden auftritt unter Symptomen, die an alle möglichen anderen krankhaften Zustände, nur nicht an eine Appendixerkrankung, denken lassen.

Ewald hat diese hinter unerwarteten Symptomen versteckte Appendicitis recht passend als Appendicitis larvata bezeichnet.

Man könnte nun an dem Epitheton „larvata“ schon eine Ausstellung machen. Man könnte sagen: Die Appendicitis macht doch Symptome, wenngleich sie nicht gerade unmittelbar auf den Sitz der Erkrankung hindeuten. Jeder erfahrene Diagnostiker muss aber wissen, dass derartige mittelbare Symptome bei einer chronischen Appendicitis vorkommen können, für ihn ist sie also nicht larvirt. Dieser Ausdruck bedeutet deshalb nur eine Bezeichnung des Unvermögens des Diagnostikers und hat mit der Charakterisirung des Krankheitsbildes nichts zu thun.

Diese Ausstellung hat ganz gewiss ihre Berechtigung, aber nichtsdestoweniger halte ich es für zweckmässig, die Bezeichnung „Appendicitis larvata“ oder auch „occulta“ beizubehalten, und sollte sie nur zur Verständigung im klinischen Sinne dienen, insofern als wir unter ihr eine am Appendix sich abspielende chronische Entzündungsform verstehen, welche nicht unter dem landläufigen Bilde verläuft, sondern Symptome macht, die man für gewöhnlich nicht findet und auch nicht voraussetzen sollte.

Alle diese Symptome kann man im Grossen und Ganzen bezeichnen als äusserst schmerzhafte, meistens in Anfällen auftretende Empfindungen innerhalb der Bauchhöhle, oder Functionsstörungen innerhalb des Verdauungstractus, oder beide Erscheinungen vergesellschaftet ohne spontane Schmerzhaftigkeit des Locus morbi. Ich habe Gelegenheit gehabt, in den letzten Jahren mehrere Krankheitsbilder zu beobachten, welche in den Rahmen einer Appendicitis larvata hineinpassen.

Bei diesen Patienten war die Appendicitis schleichend, ohne deutliche Symptome, enstanden, und die Beschwerden, über welche geklagt wurde, wiesen auf eine Erkrankung des Wurmfortsatzes nur sehr mittelbar hin.

Ich will ganz kurz einige bezeichnende Krankengeschichten mittheilen:

21. Patient, H. F., ein vierzehnjähriger Lehrling, consultirte mich am 2. April dieses Jahres. Er leidet seit Herbst an anfallsweise auftretenden,

kolikartigen Schmerzen in der Nabelgegend, welche mit Durchfall und Appetitlosigkeit verbunden sind. Die Anfälle dauern jedes Mal zwei bis drei Tage und kehren, während sie anfangs höchstens beiläufig sechswöchig auftraten, in der letzten Zeit alle vierzehn Tage bis drei Wochen wieder, so dass Patient zu andauernder Arbeit unfähig ist. Seit Herbst vorigen Jahres hat er 4 kg an Körpergewicht verloren.

Die objective Untersuchnng ergiebt bei der Palpation in der R. i. c. einen von rechts oben nach links unten verlaufenden schmerzhaften Wulst, der unter der Fingerkuppe zu rollen ist. Dieser Wulst beginnt etwa an einem Punkt, der 5 cm medialwärts in transversaler Linie von der rechten Spina ant. sup. ossis ilei liegt, und lässt sich deutlich zum kleinen Becken hin verfolgen. Jedes Mal, wenn der Wulst unter den Fingerkuppen weggleitet, empfindet der Patient einen deutlichen blitzartigen Schmerz, der zum Nabel ausstrahlt. Dieser Wulst kann nur als der schmerzhafte chronisch entzündete Appendix gedeutet werden.

Am 6. IV. Amputation des Rudiments. Verlauf glatt. Seitdem jegliche Beschwerden geschwunden. Patient hat an Körpergewicht zugenommen, ist kräftig und arbeitsfähig.

Der Processus ragte, wie ein fast fingerdickes, wurmförmiges, ziemlich starres und unnachgiebiges Gebilde, in die Bauchhöhle hinein. Verwachsungen nirgend vorhanden. Die Schleimhaut zeigte ein glasiges Aussehen mit zahlreichen Blutpunkten, an einzelnen Stellen grösseren Petechien, sie quoll beim Aufschneiden des Processus über die Schnittfläche hervor, als habe sie nicht genügenden Platz in dem Lumen gefunden. Der Inhalt bestand aus schleimigeiteriger Masse in geringer Menge. Das mikroskopische Bild zeigte die charakteristischen Veränderungen, die bei einer chronischen Appendicitis gefunden werden.

22. W. G., Fabrikarbeiter, 38 Jahre, consultirte mich am 5. April vorigen Jahres. Er leidet seit $3^1/_2$ Jahren an Schmerzen in der mittleren Bauchgegend, die in Anfällen auftreten und mit Erbrechen und Abführen einhergehen. In der ersten Zeit kamen diese Anfälle etwa vierteljährig und in der Zwischenzeit hatte der Patient nur bei starken Anstrengungen Schmerzen in der Nabelgegend, wie beim Heben und Drängen. Im letzten Jahre leidet er aber fast fortdauernd an Schmerzen in der Gegend des Nabels, die besonders stark bei der Arbeit auftreten. Er ist appetitlos, stark abgemagert und desshalb arbeitsunfähig geworden.

Befund: Die lebenswichtigen Bauchorgane sind, soweit dies durch äussere Untersuchung festgestellt werden kann, gesund. In der R. i. c. lässt sich durch die schlaffen Bauchdecken ein kurzer, deutlich vorragender, harter Wulst palpiren, der beim Rollen unter den Fingerspitzen sehr schmerzhaft ist und keine andere Deutung, als die eines verdickten Appendix, zulässt.

Am 10. IV. Entfernung desselben. Erfolg: Vollkommene Genesung. Appetit normal. Schmerzen sind geschwunden. Patient hat im Verlaufe von zwei Monaten 5 kg an Körpergewicht zugenommen und ist seitdem gesund und arbeitsfähig.

Der entfernte Appendix stellte ein daumendickes, knolliges, nur etwa 5 cm langes, durch bindegewebige Induration geradezu hartes Gebilde dar (Fig. 1), das, wie ein „erigirter Penis“ in die Bauchhöhle hineinragte. Nirgendwo fanden sich Verwachsungen.

Ich will nicht weiter mit Krankengeschichten behelligen. Ausser diesen beiden genannten Fällen habe ich noch zwei weitere beobachtet, welche dasselbe Krankheitsbild boten und welche mit demselben positiven Erfolge behandelt wurden. Alle Fälle hatten das Gemeinsame, dass in der Anamnese Anhaltspunkte nicht vorhanden waren, welche etwa auf eine Appendicitis hingedeutet hätten, und dass weiter die vorliegenden Beschwerden des Patienten auf eine solche auch nicht unmittelbar schliessen liessen, dass vielmehr erst die objective Untersuchung auf den Weg leitete, den die Therapie beschreiten musste.

Dass der Erfolg der Behandlung lediglich auf Suggestion beruht hätte, dagegen spricht zunächst die zuverlässige Dauer des Verschwindens der Beschwerden, die bei der Suggestion wohl kaum anzunehmen sein dürfte, dagegen spricht aber weiter die Thatsache, dass es sich bei allen Patienten um Männer handelte, bei welchen ein positiver Erfolg der Suggestionstherapie sehr unwahrscheinlich ist, und endlich beweist das Gegentheil die Thatsache, dass es zweifellos Fälle giebt, in welchen die chronische Appendicitis dieselben Symptome bewirkt, die wir bereits erwähnt haben, in welchen aber der erkrankte Appendix sich durch natürliche Involution, wie bekanntlich oft im normalen Zustande, zurückbildet und verkümmert, wobei dann aber auch die begleitenden Symptome schwinden.

So habe ich in den letzten Jahren, als ich meine Aufmerksamkeit mehr, wie früher, auf diesen Punkt lenkte, zwei Patientinnen beobachtet, für deren kolikartige, in Anfällen auftretende Magen- und Darmschmerzen sich kein anderer Anhaltspunkt bot, als der geschwollene schmerzhafte Appendix. Erst seitdem das Rudiment schmerzlos geworden ist und bei der Palpation keinerlei Beschwerden mehr verursacht, sind auch die Schmerzen weggeblieben.

Wenn in den genannten Fällen als Symptome einer versteckten Appendicitis eigenartig localisirte Schmerzen in den Vordergrund treten, so kommen andererseits Fälle vor, welche neben diesen

mehr oder weniger ausgebildeten Schmerzen auch wirkliche Functionsstörungen im Gebiete des Verdauungstractus zeigen. Diese Beschwerden äussern sich, wie auch aus den von Ewald erwähnten Fällen hervorgeht, in Störungen der Magenverdauung, die sich bis zum Erbrechen steigern, in mangelhafter unregelmässiger Stuhlentleerung etc.

23. Eine Dame meiner Praxis litt an Druck im Magen, der sich oft bis zum Schmerz steigerte und dann bis zur Unterbauchgegend sich ausbreitete. Diese Beschwerden traten immer nach der Mahlzeit auf, so dass die Patientin ängstlich war, zu essen, und desshalb sehr abmagerte. Die Untersuchung des Mageninhalts ergab Hyperacidität, der Magensaft enthielt nach Probefrühstück 0,3 pCt. Salzsäure und zwar 0,18 pCt. freie Säure. Der Zustand besserte sich trotz geeigneter Diät nicht.

Da gab die Patientin an, vor zwei Jahren einmal längere Zeit Schmerzen in der Gegend der rechten Fossa iliaca verspürt zu haben, welche als Eierstocksschmerzen gedeutet wurden. Die Untersuchung ergab keine besondere Abnormität an den Geschlechtsorganen, dagegen war in der Gegend des Coecums beim Palpiren ein gurrendes Geräusch festzustellen und dicht an der Spina ant. sup. konnte man durch die sehr schlaffen Bauchdecken einen auf Druck sehr schmerzhaften Strang, der sich etwas nach oben verfolgen liess, durchfühlen.

Ich habe auch diese Patientin operirt und fand einen mit der Aussenfläche des Coecums fest verwachsenen verdickten Appendix, der alle Eigenschaften eines chronisch entzündeten Organs bot. Nach Entfernung desselben ist die Patientin vollkommen genesen. Die Hyperacidität ist geschwunden und mit ihr die Magenbeschwerden.

Einen ähnlichen Fall habe ich augenblicklich in Behandlung.

Der pathologisch-anatomische Vorgang, der sich bei diesen eigenthümlichen Krankheitsbildern am Appendix abspielt, ist immer ein besonders chronischer. Die histologische Grundlage bildet Infiltration und bindegewebige Verdickung der Schleimhaut oder der ganzen Wand, eventuell kann es, wie Ewald und Sonnenburg beobachtet haben, zur Geschwürsbildung auf der Schleimhaut kommen. Als Complicationen findet man höchstens Verwachsungen des Organs mit der Umgebung, welche dadurch zu Stande kommen mussten, dass sich Fibrinauflagerungen auf dem peritonealen Ueberzug bildeten, welche sich später zu Bindegewebe organisirten.

Dieser Zustand des Appendix kann nur das Resultat einer schleichenden Entzündung sein, denn nur so ist es zu erklären,

wie in der Anamnese meistens jeder Anhaltspunkt für einen appendicitischen Entzündungsprocess fehlt.

Wenngleich das Krankheitsbild der Appendicitis larvata nicht zu den häufigen zu rechnen ist, so wird doch zu einer gewissenhaften Untersuchung der Bauchorgane bei Beschwerden, welche nicht mit unabweisbarer Bestimmtheit auf ein anderes Leiden hindeuten, auch die Abtastung der Blinddarmgegend gehören.

Die Diagnose dieser chronischen Appendicitis ist leicht in den Fällen, in welchen es sich um günstige Palpationsverhältnisse — dünne, nicht fettreiche, schlaffe Bauchdecken — handelt, und wenn die Lage des Rudiments eine normale ist.

In welcher Weise wir die Palpation vorzunehmen haben, ist schon oben erwähnt worden.

Irgend eine brauchbare Erklärung dafür zu geben, aus welchem Grunde im Gefolge einer chronischen Appendicitis eigenthümliche Symptome, welche das Grundleiden verdecken, auftreten, ist schwer.

Wir müssen uns daran erinnern, dass der Appendix seine Nerven bezieht aus dem Plexus mesentericus superior des Sympathicus und dass dieser Plexus auch den Dünndarm versorgt und mit dem Plexus solaris, dem Nervengeflecht des Magens, anastomosirt.

Wir können da an reflectorische Störungen und irradiirte Schmerzen denken. Analoga sind da wohl in der Pathologie zu finden. Ein cariöser oder ein an Periostitis erkrankter Zahn kann, ohne selbst spontane Schmerzen zu verursachen, neuralgische Gesichtsschmerzen auslösen. Es mag aber genügen, auf diese Verhältnisse hingewiesen zu haben.

Jedenfalls werden Jedem entweder ähnliche Fälle, wie ich sie eben skizzirt habe, vorgekommen sein, oder Sie werden Gelegenheit haben, bei genauerer Beachtung dieses Gegenstandes neue Erfahrungen zu sammeln.

C. Die Differentialdiagnose und Prognose der Appendicitis und ihrer Folgen.

Wir haben bei der Schilderung der verschiedenen Krankheitsbilder schon die Diagnose berührt. Es ist aber nothwendig, dass wir in zusammenfassender Besprechung die Merkmale durchnehmen, durch welche die bei Appendicitis und ihren Folgen auftretenden Krankheitsbilder von anderen meist im Bereiche der Bauchhöhle sich abspielenden Erkrankungen unterschieden werden müssen.

Die auf den Appendix beschränkten acuten Entzündungsformen lassen sich alle als solche eindeutig erkennen, sobald es möglich ist, das erkrankte Organ selbst zu palpiren. Diese Möglichkeit ist aber nicht immer gegeben.

Bei dicken fettreichen Bauchdecken oder bei grosser Schmerzhaftigkeit des Processus und seiner Umgebung in Folge von acut entzündlichen Zustünden ist an eine erfolgreiche Palpation nicht zu denken.

Immerhin haben wir auch, falls bei acuter Entzündung das Organ nicht palpirt werden kann, dann die Berechtigung, eine acute Appendicitis zu diagnosticiren, wenn der Beginn der Erkrankung für dieselbe spricht, wenn der Schmerz in der R. i. c. seinen Sitz hat und von dort zum Nabel und Magen ausstrahlt, wenn die objective Untersuchung den charakteristischen Schmerzpunkt ergiebt, wenn wir uns weiter durch innere Untersuchung überzeugt haben, dass eine Erkrankung der Uterusadnexe nicht vorliegt.

In den Fällen, in welchen der Appendix eine abnorme Lage einnimmt, werden wir auch hier aus dem Sitz der Schmerzen in der R. i. c., dem Auftreten und der Art desselben auf eine Appendicitis schliessen dürfen, trotzdem der Schmerzpunkt seine eigenthümliche Lage nicht einnimmt.

Zu berücksichtigen sind hier aber Ovarialschmerzen, die acut, besonders vor dem Eintritt der Menses, auftreten und eine Appendicitis vortäuschen können, zumal gerade zu der Zeit der Menses auch eine Appendicitis leicht recidivirt und acute Anfälle zeigt — eine Erscheinung, die unschwer durch den starken Blutabfluss zu den Genitalien und auch zu dem Wurmfortsatz auf dem Wege des Ernährungsgefässes im Ligamentum appendiculare-ovaricum zu er-

klären sein dürfte. Eine genaue combinirte Untersuchung wird vor einem diagnostischen Irrthum schützen.

Die chronischen, auf den Appendix beschränkten Entzündungsformen, welche eine Verdickung des Gebildes bewirkt haben, sind alle leicht zu diagnosticiren, sobald dasselbe deutlich zu palpiren ist. Eine Verwechselung ist hier nur möglich mit der chronisch entzündeten, in die rechte Fossa iliaca verlagerten und hier fixirten Tube, welche dasselbe Gefühl des „Rollens" bei der Palpation bietet. Ich selbst habe einmal, in der Voraussetzung, einen verdickten Appendix gefühlt zu haben, auf die Tube eingeschnitten und dieselbe exstirpirt. Dasselbe berichtet Helferich[1]) Eine genaue combinirte Untersuchung kann auch vor diesem Irrthum schützen.

Ist die Palpation des Gebildes nicht möglich, sei es, dass es sich um der Durchtastung ungünstige Bauchdecken handelt, sei es, dass dasselbe versteckt gelagert ist, so sind mehrere andere Krankheitszustände differentialdiagnostisch zu berücksichtigen.

Eine Nierensteinkolik kann eine acute oder eine chronische, von acuten Anfällen unterbrochene Appendicitis vortäuschen.

24. M. P., 56 Jahre, Kaufmann, leidet seit etwa zwei Monaten an Druck in der R. i. c., der von ab und zu auftretenden kolikartigen Schmerzen, die sich zur Blase und auch in den Bauch ziehen, unterbrochen wird. Mit dem Auftreten der Schmerzen ist grosse Appetitlosigkeit und Uebelkeit verbunden. Temperatur bei den schmerzhaften Anfällen 37,5—37,8—38.

Objectiver Befund: Auf Druck ist die R. i. c. schmerzhaft, ebenso die Gegend dicht über dem rechten Darmbeinkamm. Gurrendes Geräusch am Coecum.

Der Processus nicht zu palpiren, weil ein tieferes Eindrücken wegen der fettreichen Bauchdecken überhaupt unmöglich ist. Urin enthält Spuren Eiweiss und grosse Mengen eines Sediments von saurem harsaurem Natron.

Ordination: Warme Breiumschläge auf die R. i. c. Absolute Diät.

Die Anfälle wiederholen sich noch mehrere Male, bis nach einer sehr schmerzhaften Attaque ein harnsaures Concrement entleert wird. Nach mehreren solchen erfolgreichen Anfällen sind die Schmerzen geschwunden.

Urin jetzt normal.

Die Diagnose war in diesem Falle nicht sicher. Dass der Processus nicht zu palpiren war, bewies nichts gegen eine chronische Appendicitis mit acuten Attaquen, denn die Bauchdecken waren so fettreich, dass auch bei der günstigsten Lage des Rudiments eine Palpation desselben unmöglich sein musste.

1) 13. Congress für innere Medicin. München.

Allerdings wies die Thatsache, dass der Schmerz in die Blasengegend ausstrahlte, auf die Niere bezw. den Ureter als Locus morbi hin, immerhin kommt auch ein derartiges Ausstrahlen des Schmerzes bei einer Appendicitis vor, falls der Appendix mit dem retroperitoneal verlaufenden Ureter oder der Blasenwand verwachsen ist.

Ebenso, wie eine Nierensteinkolik, kann auch eine Cholelithiasis differential-diagnostisch in Frage kommen.

Verläuft der entzündete Appendix nach oben parallel dem Colon ascendens oder ist gar, — wie es auf Grund unserer anatomischen Vorbemerkungen vorkommt —, das Coecum mit Appendix unter die Leber verlagert, so können die appendicitischen Attaquen eine Schmerzhaftigkeit in der Lebergegend bewirken, welche sich zunächst nicht von Schmerzen, die eine Cholelithiasis verursacht, unterscheiden lässt.

Die weitere Beobachtung des Falles, — ob Gallensteine in den Darmentleerungen gefunden werden, ob Icterus eintritt, oder ob andererseits der entzündete Appendix etwa durchzufühlen ist —, muss Klarheit bringen.

Die in Folge einer Appendicitis auftretenden begrenzten Exsudate sind leicht von anderen Erkrankungen zu unterscheiden, solange jene physicalische Symptome machen und eine charakteristische Lage einnehmen. Entsteht unter den bekannten Symptomen einer örtlichen Entzündung ein Exsudat mit seiner eigenartigen Lage in der R. i. c., ist dieses Exsudat als Resistenz durch Palpation oder gar durch Percussion nachzuweisen, so kann auf Grund unserer Erfahrung kein Zweifel obwalten, dass hier der Appendix der Missethäter ist.

Vor einer Verwechselung mit einer rechtsseitigen Wanderniere, die unter Umständen auch einmal in der R. i. c. oder doch in einer Gegend, in welcher eventuell auch ein perityphlitisches Exsudat liegt, gefunden werden kann, schützt die Anamnese und vor Allem der Befund der charakteristischen Form der Niere mit ihrem Hilus, mit ihrer Arterie, endlich auch die Verschiebbarkeit des Organs.

In der R. i. c. liegende mesenteriale oder retroperitoneale, durch carcinomatöse Infiltration oder tuberculöse Entzündung angeschwollene Lymphdrüsen bilden meist höckerige Tumoren und können deshalb leicht von einem Exsudat unterschieden werden.

Liegt das letztere in der Tiefe hinter dem Coecum, also auf dem peritonealen Ueberzug der Fossa iliaca, oder liegt es gar retroperitoneal auf der Fascia iliaca, so muss differentialdiagnostisch eine Abscessbildung ausgeschlossen werden, die erfahrungsgemäss hier ebenfalls ihren typischen Sitz hat — der sogenannte Psoasabscess. Er ist wohl selten eine selbstständige Erkrankungsform, vielmehr ist der Musculus psoas bezw. iliacus, also der Ileopsoas meistens der Sammelpunkt einer Eitermasse, welche sich in benachbarten Organbezirken bildet. Caries der Rücken- oder Lendenwirbel, Caries oder Periostitis des Darmbeins, eiterige Entzündung der Synchondrosis sacro-iliaca können die Eitermassen, die sich in den Ileopsoas wühlen, liefern.

Die Symptome können durchaus ähnlich sein dem tiefliegenden perityphlitischen, vor Allem aber dem paratyphlitischen Abscess: Resistenz in der Tiefe bei der Palpation, Schmerzen bei Bewegungen des rechten Oberschenkels, Beugung und Innenrotation desselben im Hüftgelenk; der Eiter kann sich, wie der paratyphlitische Eiter, nach der Rückenmusculatur, unter das Ligamentum Poupartii zur Innenfläche des Oberschenkels senken etc. Wie ist nun dieser Psoasabscess, falls er rechtsseitig sitzt, von dem tiefliegenden perityphlitischen, vor Allem dem paratyphlitischen Abscess zu unterscheiden?

1. Die Anamnese. Bestanden die Symptome einer Wirbelerkrankung, einer Erkrankung des Os ilei, der Synchondrosis sacro-iliaca schon länger, sind aber andererseits Beschwerden, welche auf eine Erkrankung des Wurmfortsatzes offen oder versteckt hindeuten, nicht vorhergegangen, so müssen wir an einen Psoasabscess denken.

2. Die Entwickelung des vorliegenden Entzündungsprocesses und der objective Befund verhalten sich anders beim Psoasabscess, als beim peri- oder paratyphlitischen Exsudat. Der Psoasabscess entwickelt sich weniger acut, als das letztere, Fiebererscheinungen zeigen sich wohl, aber nicht in der Höhe und in so nachhaltiger Weise auf das Allgemeinbefinden wirkend. Der Schmerz bei Bewegungen des rechten Oberschenkels, sowie die gebeugte Stellung und Innenrotation desselben treten beim Psoasabscess nicht so plötzlich auf, sind dafür aber meistens hochgradiger ausgebildet, da der Eiter sich geradezu in die Musculatur einwühlt.

3. Nach meiner Erfahrung entwickelt sich der Psoasabscess fast nur bei Patienten, die in ihrer Ernährung sehr heruntergekommen sind, bei einem peri- oder paratyphlitischen Exsudat ist diese Vorbedingung nicht vorhanden.

Nimmt das Exsudat nicht die Lage in der R. i. c. ein, dann kommt bei der Differentialdiagnose besonders in Betracht der Sitz desselben, 1. im kleinen Becken, 2. unter der Leber, 3. an irgend einer anderen Stelle der Bauchhöhle, wohin der Appendix ausnahmsweise sich einmal verirren kann.

1. Hat das Exsudat seinen Sitz im kleinen Becken, so muss die Anamnese meistens entscheiden, ob es von einer Erkrankung der Uterusadnexe ausgegangen ist, oder nicht. Eine Perimetritis, Parametritis, Perioophoritis entsteht doch wohl nur durch eine Infection von unten nach oben auf dem Wege des Genitalschlauchs. Hier muss die Anamnese die Infectionsmöglichkeit nachweisen. Dann muss auch hervorgehoben werden, dass die Exsudatbildung, die ihre Genese in den Genitalorganen hat, fast nie so stürmisch und plötzlich beginnt, auch nicht unter so deutlicher Betheiligung des Bauchfells, wie bei einer periappendicitischen Eiterung. Auch liegt sehr oft eine doppelseitige Erkrankung bei Eiterungen, die von den Genitalorganen ausgehen, vor.

Unter Vermittelung des Ligamentum appendiculare-ovaricum mit seiner zum Appendix verlaufenden Arterie, kann eine gleichzeitige Erkrankung des Appendix und der Adnexe stattfinden, so zwar, dass der entzündliche Process von diesen auf das Rudiment übergeht. So kann eine feste Verwachsung oder gemeinsame Einbettung dieser Gebilde in eine Eiterhöhle stattfinden. Dührssen[1]) fand in 3 pCt. seiner wegen Adnexerkrankungen ausgeführten Bauchschnitte den Appendix erkrankt.

Eine Wanderung des Entzündungserregers im Ligamentum appendiculare-ovaricum vom Processus zum Parametrium, sodass also die Appendicitis den primären Krankheitsherd darstellt, kann ebenfalls stattfinden, kommt aber seltener vor, als der umgekehrte Weg.

2. Liegt das perityphlitische Exsudat unter der Leber aus

1) Verhandlungen der Deutschen Gesellschaft für Chirurgie. XXVIII. Congress 1899.

Gründen, die wir zur Genüge schon erörtert haben, so kann unter Umständen die Unterscheidung der Symptome der perityphlitischen Exsudatbildung von den Symptomen einer Gallensteinkolik die grössten Schwierigkeiten bereiten. Die Differentialdiagnose einer Perityphlitis purulenta und eines Leberabscesses kommt hier ebenfalls in Betracht.

3. Bei einer Exsudatbildung an irgend einer Stelle in der Bauchhöhle muss man an eine vom Appendix ausgehende Entzündung denken, wenn nicht eine andere Organerkrankung, die eine Exsudatbildung innerhalb der Bauchhöhle bewirken kann, mit grösster Wahrscheinlichkeit in Frage kommt, z. B. die Perforation eines Magen-, Duodenalgeschwürs, eines typhösen, tuberculösen Darmgeschwürs, der Durchbruch eines Gallenblasenempyems etc.

Alte perityphlitische Exsudate, sei es das sie dicke Wandungen besitzen, aber noch einen flüssigen Inhalt bewahrt, sei es dass sie sich zu einer mehr festen Masse eingedickt haben, die von fibrösen Verwachsungen umgeben ist, können zu mannigfachen Verwechselungen Veranlassung geben.

Die in ihren Wandungen verdickte und abnorm ausgedehnte Gallenblase mit ihrem serösen, schleimig-eiterigen oder rein eiterigen Inhalt, kann bis zur R. i. c. herabreichen und zu Irrthümern in der Diagnose führen, zumal die anamnestischen Angaben des Patienten meist auch auf eine Bildung eines perityphlitischen Exsudats passen.

25. Patientin, Frau Sch., Gärtnersfrau, 48 J., giebt an, seit mehreren Jahren an Schmerzen in der rechten Unterbauchgegend zu leiden. Dieselben traten in der ersten Zeit anfallsweise auf, gingen mit Erbrechen einher und hatten, nach der Beschreibung der Patientin, ihren Sitz etwas oberhalb der Spina anterior superior ossis ilei. In der letzten Zeit hat Patientin andauernd Beschwerden, die sie mehr in die R. i. c. verlegt. Dieselben steigern sich anfallsweise bis zu starken Schmerzen und sind dann mit Fieber verbunden.

Objectiver Befund: Abgemagerte blasse Frau. Temp. 38,8, Puls 102, Urin frei von Eiweiss und Zucker. Lungen gesund. In der R. i. c. ein faustgrosser, fast harter, etwas schwappender, sehr schmerzhafter Tumor, dessen untere Grenze ca. 3 Finger breit über dem Ligamentum Poupartii liegt, dessen laterale Grenze von der Spina ant. sup. dextra ca. 5 cm entfernt bleibt. Der Tumor ist nicht verschiebbar und bewegt sich bei der Athmung nicht. Die Percussion ergiebt vollkommene Dämpfung, welche sich bis zur Leber hin verfolgen lässt.

Die sichere Diagnose, ob es sich um die einen infectiösen Inhalt beher-

bergende, stark ausgedehnte Gallenblase oder um ein altes perityphlitisches Exsudat handelte, das bis zur Leber hinaufreichte, konnte mit Sicherheit nicht entschieden werden. Die Wahrscheinlichkeit sprach für die erstere Möglichkeit.

Operation am 20. Juni 1899. Es stellt sich heraus, dass es sich um eine kolossal ausgedehnte Gallenblase handelt, die mit den Bauchdecken verwachsen ist. Vorsichtige Trennung der Verwachsungen, Exstirpation des Tumors, — glatter Verlauf.

Die stark gänseeigrosse Gallenblase zeigt eine Wandung von ca. 0,5 cm. Dicke, ihr Inhalt besteht aus schleimig-eiteriger Masse, in welcher 280 Gallensteine der verschiedensten Grösse suspendirt sind.

Solche Fälle sind selten. Sie machen aber fast unüberwindliche Schwierigkeiten für die richtige Beurtheilung des Falles.

Eine innerhalb der Bauchdecken selten vorkommende, zwischen den Muskellagen liegende Eiteransammlung, die Dämpfung und Resistenz zeigen kann, muss von einem perityphlitischen Exsudat durch ihre Lage, die mit der Bauchdecke verschiebbar ist, unterschieden werden; ferner kann die Betheiligung des Bauchfells mit ihren Symptomen, wie Erbrechen, Meteorismus etc., bei einem Bauchdeckenabscess nicht vorausgesetzt werden.

Ist das Exsudat eingedickt und von fester fibröser Narbe umgeben, oder stellt diese letztere allein den Ueberrest einer abgelaufenen Perityphlitis dar, so kommt die Unterscheidung von einem Tumor der R. i. c. in Frage, der eventuell vom Darm oder vom Becken ausgehen kann.

1. Ein Tumor entwickelt sich allerdings unter anderen Symptomen, als ein perityphlitisches Exsudat, und es wird bei der Bewerthung dieses Unterscheidungsmerkmals ganz darauf ankommen, in welchem Maasse wir uns auf die Anamnese verlassen können. Geht aus derselben deutlich hervor, dass der vorliegende Zustand unter einzelnen schmerzhaften, fieberhaften Attaquen sich entwickelt hat, die ohne Zweifel auf perityphlitische Vorgänge schliessen lassen, so ist die Diagnose wohl gesichert. So verlässlich ist die Anamnese aber nicht immer. Die Patienten geben nicht selten Symptome an, welche ebensowohl für die Entwickelung beider krankhafter Zustände passen, zumal diese Symptome durchaus subjectiver Natur sind und von den verschiedenen Patienten in verschiedener Weise zum Ausdruck gebracht werden. Ob bei den Attaquen Fieber vorhanden war, lässt sich nachträg-

lich aus den Augaben des Patienten oft nicht mehr mit Sicherheit entscheiden.

2. Der objective Befund spricht für einen Tumor, wenn die durch die Palpation bestimmte Resistenz beweglich ist, ein Exsudat ist nicht verschiebbar. Jedoch ist diese Eigenschaft nicht absolut ausschlaggebend. Für gewöhnlich ist ja ein hartes, von festen fibrösen Verwachsungen umgebenes Exsudat unbeweglich, jedoch ist es nicht unmöglich, dass auch eine an einer Wandseite des Coecums angeheftete Exsudatmasse Beweglichkeit zeigt. Andererseits kann ein Tumor, besonders wenn es sich um einen bösartigen, vor Allem das relativ hier am häufigsten vorkommende Carcinom, handelt, feste Verbindungen mit der Umgebung zeigen, so dass er unbeweglich ist.

3. Bei Aufblähung des Dickdarms vom Rectum aus wird das Coecum, dessen Wand ringsum durch einen Tumor in eine starre Masse verwandelt ist, an dieser Aufblähung nicht theilnehmen, eine an und neben dem Coecum liegende feste Exsudatmasse wird eine Ausdehnung des Blinddarms, wenigstens nach bestimmter, der Exsudatlage entgegengesetzter Richtung, nicht verhindern können. Aber auch dieses Symptom ist nicht absolut verlässlich. Der Tumor kann nur eine Wandpartie des Blinddarms einnehmen, so dass dann eine Aufblähung des noch gesunden Coecaltheiles wohl stattfinden kann, andererseits kann eine Exsudatmasse das Coecum derart fest umgreifen, dass eine Aufblähung desselben nicht möglich ist.

So bietet die Differentialdiagnose in den Fällen, in welchen die Anamnese einen sicheren Aufschluss nicht giebt, die grössten Schwierigkeiten.

Von den Geschwülsten, die hier in Betracht kommen, steht das Carcinom obenan. Es ist von allen Geschwulstarten, die am Darm sich ausbilden können, die relativ häufigste. Andere Tumoren, wie Lipome, Fibrome, Fibromyome, Myome, Dermoidcysten, Sarkome, die gelegentlich am Darm gefunden werden, kommen grade am Coecum nur sehr selten zur Beobachtung.

Geradezu unüberwindlich können die Schwierigkeiten werden, wenn ein Carcinom zugleich perityphlitische Entzündungsvorgänge veranlasst hat. Langheld[1]) fand unter 112 Fällen von Peri-

1) Dissertation.

typhlitis, welche post mortem zur Autopsie kamen, 3 mal ein Carcinom neben entzündlichen Processen in der Umgebung des Typhlon. Ein Mal hatte der Tumor die Wand des Coecums perforirt, und es waren in Folge der Perforation selbstverständlich dieselben jauchig-eiterigen Entzündungsprocesse aufgetreten, wie nach einer Durchbohrung des Processus in Folge von appendicitischen Vorgängen.

In den beiden anderen Fällen, in welchen ebenfalls perityphlitische Exsudate neben dem Carcinom vorgefunden wurden, war zwar die Coecalwand nicht perforirt, sie musste aber durch das Wachsthum des malignen Tumors derartige Ernährungsstörungen erlitten haben, dass sie entzündungserregendes Material durchtreten liess.

In diesen immerhin seltenen Fällen werden sich uns dieselben Symptome zeigen, welche die Bildung eines perityphlitischen Exsudats begleiten. Grosse Schmerzhaftigkeit, Fieber, Resistenz, Dämpfung, eventuell allgemeine peritonitische Erscheinungen etc. Den wahren Sachverhalt zu erkennen, wird nur dann möglich sein, wenn wir vor dem Auftreten der entzündlichen Symptome den Tumor mit Sicherheit diagnosticiren konnten.

Ausser den Tumoren, welche vom Darm ausgehen, kommen auch die Geschwulstbildungen in Betracht, die sich am knöchernen Becken entwickeln und nach vorne wachsen. Hier sind vor Allem Sarkome zu berücksichtigen. Sie fühlen sich von den Bauchdecken aus ebenso an, wie ein altes tiefliegendes, von dicken Schwarten umfasstes und desshalb hartes Exsudat, wie wir es in der Krankengeschichte 19 kennen gelernt haben. Ist in einem solchen Falle die Anamnese sehr unzuverlässig, so kann eine Unterscheidung sehr schwierig sein.

Thatsächlich sind, wie aus der Litteratur hervorgeht, zuverlässigen Diagnostikern Irrthümer untergelaufen bei der Entscheidung der Frage, ob es sich in einem vorliegenden Falle um ein altes perityphlitisches Exsudat oder um einen Tumor handelt.

Ich will kurz zwei Fälle aus meiner eigenen Erfahrung mittheilen:

26. Patient, G. W., Heizer, 45 Jahre, consultirte mich am 10. Mai 1896 wegen eines Druck- und Schmerzgefühls in der rechten Reg. iliaca. Die Schmerzen bestanden schon seit etwa zwei Monaten, strahlten anfallsweise zum

Nabel hin aus und traten besonders beim schweren Heben auf. Defäcation sehr träge und nur durch Abführmittel zu erzielen. Pat. war wegen der Schmerzen arbeitsunfähig und zeigte ein blasses Aussehen, hochgradige Abmagerung. Fieber will er nie gehabt haben.

Objectiver Befund: Abgemagerter, bleicher Mann mit schlaffes Musculatur. Temp. 36,8, Puls 76, weich. In der Reg. i. c. ist dicht an der Spina ant. sup.. etwas nach innen von derselben, ein runder, etwas höckeriger, kleinapfelgrosser, ziemlich harter Tumor zu fühlen, der etwas verschiebbar ist. Beim Lufteinblasen per rectum bläht sich das Coecum auf und legt sich vor die Geschwulst. Mit Rücksicht auf die Angabe des Patienten, nie gefiebert zu haben, weiter unter Würdigung des objectiven Befundes eines circumscripten, beweglichen harten Tumors glaubte ich, ein Carcinom annehmen zu müssen, und empfahl dem Pat. die sorfortige Operation.

Dieselbe, am 15. Mai 1896 ausgeführt, ergab Folgendes: An der äussern und hinteren Fläche des Coecums lag eine harte, tumorartige Masse, welche mit der Fossa iliaca nur locker verbunden war. Bei Loslösung dieser Verbindungen und beim Weiterpräpariren in der dichten Masse selbst lag, in dieser dicht eingeschlossen, der kolbig verdickte Processus, der an dem Coecum heraufgeschlagen und mit ihm fest verwachsen war. An einer Stelle in der Nähe des kolbigen Endes des Processus eine eingedickte schmierige Masse, die offenbar Eiterreste darstellte. Den Processus vom Coecum zu trennen, wagte ich nicht, da ich eine mangelhafte Ernährung und Necrose der Darmwand befürchtete. Ich resecirte desshalb den Theil der Coecalwand, an welchem der Processus angeheftet war. Sorgfältige Naht, Tamponade der Umgebung mit einem Jodoformgazestreifen, den ich aus dem unteren Winkel der im Uebrigen vernähten Bauchdeckenwunde herausführte. Verlauf ohne Zwischenfall. Temperatur und Puls normal. Am 3. Tage Entfernung des Tampons, leichte erneute Tamponade des unteren Wundwinkels. Am 7. Tage auch Entfernung dieses Tampons. Wunde granulirte und verheilte. Drei Wochen nach der Operation verliess Patient, frei von Beschwerden, das Krankenhaus, nach Verlauf von 6 Wochen nahm er die Arbeit wieder auf.

Hier handelte es sich also um die angenehme Ueberraschung, dass ein diagnosticirter bösartiger Tumor sich als ein eigenartiges Residuum einer Appendicitis und Perityphlitis entpuppte.

Die Angabe des Patienten, dass er nie gefiebert habe, wird nicht als richtig angenommen werden können. Sicher hat der Entzündungsprocess in der Umgebung des Appendix zur Zeit erhöhte Temperatur bewirkt. In der Litteratur[1]) sind ähnliche Fälle, in welchen aus der Anamnese ein sicherer Schluss auf die

1) Schede, Die chirurgische Behandlung der Perityphlitis. Deutsche med. Wochenschrift 1892. No. 23. S. 525. Fall 15, 16 und 17.

Natur des vorliegenden Leidens nicht gemacht werden konnte, erwähnt.

In umgekehrter Weise kann aber ebenfalls eine irrthümliche Diagnose unterlaufen, so zwar, dass ein Tumor als ein altes Exsudat imponirt.

27. G. H., Schreiner, 45 Jahre, consultirt mich am 20. April 1895. Er leidet seit mehreren Monaten an Druck und Schmerzhaftigkeit in der rechten Fossa iliaca. Er will auch Fieberattaquen gehabt haben, so dass er zeitweise das Bett hüten musste.

Objectiver Befund: Patient ist sehr abgemagert und anaemisch. Pus 102, Temp. 36,8. In der rechten Fossa iliaca ist ein harter unverschiebbarer Tumor von der charakteristischen Lage und Form eines perityphlitischen Exsudats zu fühlen. Ich hielt mit Rücksicht auf die Anamnese, besonders auf die Angabe des Patienten, dass er gefiebert habe, den Tumor für ein altes, mit festen Schwarten umgebenes Exsudat und rieth zur Operation. Bei derselben stellte es sich heraus, dass es sich um ein Sarcom handelte, das von der Darmbeinschaufel nach vorne gewachsen und inoperabel war.

Ein Symptomencomplex, mit welchem wir bei der Diagnose besonders der acuten, aber auch der chronischen Perityphlitiden relativ oft in Collision kommen, ist der Ileus. Er kommt im Grossen und Ganzen in drei verschiedenen Beziehungen zu den entzündlichen Vorgängen am Darm der R. i. c. in Frage.

1. Die acuten Entzündungsvorgänge können sich derart plötzlich und unter so stürmischen Symptomen, wie Erbrechen, Meteorismus, Facies abdominalis, entwickeln, dass die Unterscheidung von einem durch einen plötzlichen Darmverschluss verursachten Ileus, wenigstens in der ersten Zeit, schwierig ist.

2. Durch die am Darm der R. i. c. sich abspielenden Entzündungsvorgänge kann wirklich eine Störung oder gar gänzliche Aufhebung der Darmpassage und dadurch Ileus hervorgebracht werden. Es wird die Aufgabe sein, in diesen Fällen die wahre Ursache des Ileus in der entzündlichen Erkrankung des Darms der R. i. c. zu erkennen und sich über den inneren ursächlichen Zusammenhang dieser Erkrankung mit dem Symptomencomplex Ileus klar zu werden.

3. Eine Aufhebung der Darmpassage, also ein Ileus, kann hervorgebracht werden durch Erkrankungen des Darms der R. i. c., die nicht entzündlicher Natur sind, aber unter Umständen Sym-

ptome hervorbringen können, wie wir sie in ähnlicher Weise auch bei den entzündlichen Vorgängen am Darm der R. i. c. beobachten.

Ad 1. Jede acute entzündliche Affection des Bauchfells geht mit Erbrechen einher, das nicht selten so stürmisch ist, dass aus den oberen Partieen des Dünndarmkanals Inhalt nach oben befördert wird. Eine Verwechselung eines solchen Symptoms mit Ileus-Erbrechen kann bei einer plötzlichen Perforation des Processus um so eher stattfinden, als die Erscheinungen dieser Perforation oft gar nicht in den Vordergrund treten, wenigstens nicht im Anfang. Der Perforationsschmerz beschränkt sich oft gar nicht auf den Locus morbi, zieht sich vielmehr durch den ganzen Leib; erst später, nach etwa 24 Stunden, wenn aus dem Gewirr der anfänglichen heftigen, reactiven Symptome — des Meteorismus, des Erbrechens, des raschen Pulses — der örtliche Schmerz sich „herausschält", während die Reactionserscheinungen zurückgehen, kann der wahre Sitz der alarmirenden Ursache erkannt werden. Wenn also bei einer plötzlichen Bauchfellaffection der Schmerz im ganzen Bauch sich zeigt, wenn heftiges Erbrechen in den Vordergrund tritt, so darf man nicht die Möglichkeit einer Appendixperforation ausschliessen, auch wenn von vornherein die R. i. c. nicht besonders schmerzhaft ist. Zeigt sich gleich von vornherein Fieber, das offenbar auf einen entzündlichen Vorgang hindeutet, so ist eine rein mechanische Ursache auszuschliessen, ebenso fällt die Diagnose Ileus, wenn das Erbrechen nachlässt, vor Allem nicht den ileusartigen Charakter, der mehr in einem Ueberlaufen des gefüllten Darms, als in einem Hinauswürgen des Inhalts besteht, annimmt. Die genaue weitere Beobachtung des Falles wird bald das Richtige erkennen lassen.

Ad. 2. Wir haben schon unter 11) kurz eine Krankengeschichte angeführt, in welcher wir als Symptom eines örtlich verlaufenden, örtlich bleibenden und sogar zur Resorption führenden Entzündungsprocesses der R. i. c. in Folge einer Perforation des Appendix einen Ileus paralyticus beobachteten, der nur so erklärt werden konnte, dass toxisches Material aus dem Entzüngsherd resorbirt wurde und auf die Peritonealfläche gelangte, hier seröse Durchtränkung der Darmmusculatur und Parese derselben bewirkend. Sobald die Wirkung des Giftes abklang und aus dem sich ab-

schliessenden localen Herd nichts mehr aufgenommen wurde, ging der Symptomencomplex des Ileus zurück. In diesem Falle war es nicht schwer, als Ursache des Ileus den Entzündungsprocess der R. i. c. anzusprechen, da die Symptome mit Sicherheit auf eine Appendixerkrankung hinwiesen. Die Schwierigkeit der Diagnose lag in diesem Falle nur in der Unterscheidung des Ileus paralyticus von einer septischen Peritonitis.

Nun giebt es aber Fälle von deutlich ausgesprochenem Ileus, in welchen wohl auch mit Rücksicht auf das gleich anfangs auftretende Fieber und den intensiven Entzündungsschmerz ein entzündlicher Vorgang für die Ileussymptome verantwortlich zu machen ist, in welchen aber die Frage, wo dieser entzündliche Vorgang seinen Sitz hat und welcher Art er ist, nur äusserst schwierig beantwortet werden kann. Es kann sich in solchen Fällen ebenfalls um einen Ileus paralyticus handeln, der dadurch zu Stande kommt, dass eine Darmstrecke in Folge von seröser Durchtränkung der Musculatur brach gelegt wird. Sie fördert dann ihren Inhalt nicht weiter, und die Contenta oberhalb der paralytischen Darmstrecke stauen sich und brodeln nach oben. Ich will kurz einen Fall erzählen, in welchem gleich anfangs ein Ileus in den Vordergrund trat; die Ursache — eine eiterige Perityphlitis — war wegen ihrer versteckten Lage und Symptome erst im weiteren Verlaufe der Erkrankung zu ergründen.

28. R. B., 14 J., Schüler, war früher immer gesund. Vor dem heftigen Einsetzen der Erkrankung am 21. September 1898 hatte er fast drei Monate lang über dann und wann auftretende Schmerzen im Unterbauch und in der Nabelgegend geklagt, die bald stärker, bald schwächer auftraten, aber nach Angabe der Angehörigen des Patienten von Fieber nicht begleitet waren.

Am 21. September 1898 erkrankte Patient plötzlich unter den Erscheinungen einer fieberhaften Colica flatulenta mit Erbrechen und Stuhlverhaltung. Patient kam an diesem Tage in meine Behandlung.

Objectiver Befund: Das Erbrochene enthält angedauten und unverdauten Mageninhalt. Der ganze Bauch ist auf Druck schmerzhaft, eine bestimmte schmerzhafte Stelle, ein Schmerzpunkt ist nirgendwo zu constatiren. Der Leib ist etwas aufgetrieben. Temp. 38,5, Puls 100. Ord.: Bettruhe, absolute Nahrungsenthaltung, Calomel 0,25.

22. IX. Morgens 9 Uhr: Erbrechen hat angedauert. Keine Darmentleerung. Leib mehr aufgetrieben. Deutliche peristaltische Bewegungen des Darms, durch Palpation und Inspection nachweisbar. Temperatur: 39,0, Puls: 108.

Abends 6 Uhr: Ganzes Abdomen schmerzhaft, besonders aber die rechte und linke Unterbauchgegend entsprechend der R. i. c. und der Regio iliaca sinistra. Die letztere besonders schmerzhaft. Temp. Abends 6 Uhr: 39,2, Puls 120.

23. IX. Morgens 9 Uhr: Allgemeiner Meteorismus. Deutliche peristaltische Bewegungen des Darms. Erbrechen dauert an, ist gallig. Urin enthält Spuren Eiweiss, vermehrter Indicangehalt. Temp. 38,5, Puls 125.

Abends 6 Uhr: Status idem.

24. IX. Faeculentes „Ueberbrodeln" des Darminhalts. Puls schwächer, wie an dem vorigen Tage. Temp. 38,6, Puls 125. Schmerzhaftigkeit des ganzen Hypogastriums, besonders der rechten und linken Seite. Die Diagnose wird gestellt auf Ileus, höchstwahrscheinlich Ileus paralyticus in Folge von Appendicitis perforativa.

25. IX. Das Erbrechen hat auf Morphiuminjectionen nachgelassen, aber es ist immer noch Meteorismus und peristaltische Unruhe vorhanden. Hohe Darmeingiessungen ohne Erfolg. Temp. 38,5, Puls 128.

26. IX. Erbrechen auf Morphium geringer, aber weitere Fortdauer des Meteorismus und der peristaltischen Unruhe. Patient wird schwächer, beginnende Facies abdominalis. Trockene Zunge.

27. IX. Mit Rücksicht auf die anhaltende Behinderung der Darmpassage und die zunehmende Schwäche des Patienten, andererseits aber unter Berücksichtigung der noch immer bestehenden peristaltischen Unruhe, die eine vollständige Paralyse des Darms ausschliessen lässt, wird die Enterostomie in der linken Regio iliaca gemacht. Nach Entleerung grosser Mengen Darminhalts aus der künstlichen Darmfistel wird der Leib flach.

28. IX. Temp. 38,0, Puls 120. Ernährung durch Milch, schleimige Suppen, Beaftee mit Puro, Kalbsbries etc. Kein Erbrechen.

Der Kräftezustand nimmt in den nächsten Tagen zu. Temperatur 37,5, Puls 100—110.

2. X. Temp. wieder 38,5—39, Puls 120. Patient klagt über dumpfen Schmerz im Becken.

3. X. gehen Flatus per vias naturales ab, wobei grosse Schmerzen im Mastdarm. Untersuchung desselben per palpationem ergiebt grosse Schmerzhaftigkeit und Resistenz im Douglas. In den nächsten Tagen Temp. 39—39,5.

5. X. Deutliche Vorwölbung der vorderen Mastdarmwand, quälender Tenesmus. Nach Digitaluntersuchung dringt aus der Analöffnung stinkender Eiter in Menge von ca. 100 ccm.

6. X. Temp. 37,8, Puls 90. Wohlbefinden.

7. X. Temp. und Puls normal.

9. X. Wieder Stuhlentleerung per vias naturales. Fortschreitende Besserung.

13. X. Schluss der Darmfistel. Nach Abtrennung des enterostomirten Darms von der Bauchwand und stumpfer Lösung mehrerer mit dem angenähten Dünndarm und der Bauchwand verwachsenen Darmschlingen sorgfältige Czerny'sche Naht der Darmwunde. Versenkung des Darms. Naht der Bauchwand.

Ernährung in den nächsten Tagen durch Nährklystiere (täglich 3 mal 2 Eidotter, 50 gr Traubenzucker, 200 gr Milch, 2 gr Chlornatrium). Günstiger Verlauf. Patient ist am 12. XI. vollkommen geheilt.

Am 1. Mai 1899 erkrankt er von Neuem unter Fieber, Schmerzen in der R. i. c. Temp. 39, Puls 120. Deutliches Exsudat am 3. Tage nachweisbar. Fieber dauert an. Am 6. Tage Operation. Entleerung stinkenden, mit Fibrinflocken gemischten Eiters. Processus liegt vor, ist quer mit der vorderen Fläche des Coecums verklebt, seine Spitze haftet am Peritoneum parietale der vorderen Bauchwand. Ablösung des Processus, Abtrennung desselben dicht am Coecum, Einstülpung des vernähten Stumpfes in die Coecalwand, Taschennaht. Tamponade. Glatter Verlauf. Vollständige Genesung am 10. VI. 99.

Der Processus zeigte 3 Perforationsstellen mit zerfetzten Ränderu in der Nähe seiner Basis, wo er am Coecum angeheftet war. Die Perforationen waren nur ungenügend durch die Anheftung ans Coecum verschlossen gewesen. Da sie in der Nähe der Einmündungsstelle ins Coecum lagen, so konnte mit Leichtigkeit von Neuem inficirendes Material auf die freie Bauchfellfläche gelangen. Daher das Recidiv.

Die Diagnose „Ileus“ stand in diesem Falle fest. Dass die Ursache in einem entzündlichen Process in der Bauchhöhle zu suchen war, war klar, denn ein durch eine mechanische Ursache bewirkter Ileus macht nicht gleich im Anfang Temperaturerhöhungen. Es war aber sehr schwierig, die Diagnose der Perityphlitis, als Ursache des Ileus, mit Sicherheit festzulegen. Allerdings musste, trotzdem Schmerzen an characteristischer Stelle in ausgesprochener Weise nicht vorhanden waren, die Anamnese auf einen vom Wurmfortsatz ausgehenden Entzündungsprocess hinweisen, denn der Patient gab an, schon seit mehreren Monaten dann und wann auftretende, oft heftige Schmerzen im Unterbauch und in der Nabelgegend verspürt zu haben. Ich habe aber zu der Zeit — vor zwei Jahren — nicht einen solchen Werth auf die „Aberration“ der appendicitischen Schmerzen gelegt, als dass die Klage über Schmerzen in der Nabelgegend meine Aufmerksamkeit auf eine Erkrankung des Wurmfortsatzes hingelenkt hätte. Seitdem ich aber in den letzten Jahren meine Aufmerksamkeit dieser Frage immer mehr zugewandt habe, werden mir für die Beurtheilung eines vorliegenden Falles derartige anamnestische Angaben, wie die obengenannten, einen werthvollen Anhaltspunkt für die Diagnose bieten.

Therapeutisch kam es mir darauf an, den Ileus zu beseitigen, was hier in diesem Falle nur durch eine Enterostomie geschehen konnte. Erst als dem Darminhalt nach aussen Abfluss verschafft

und dann der Darm ruhig gelegt wurde durch Opium, konnte eine Begrenzung des offenbar auf der Peritonealfläche des kleines Beckens und der anliegenden Dünndarmpartieen sich abspielenden peritonitischen Processes stattfinden. Im anderen Falle würde doch die vorerst noch locale Peritonitis zur allgemeinen geworden sein.

Während in dem erzählten Falle ein Ileus zu Stande kam dadurch, dass eine Darmstrecke durch einen örtlich begrenzten peritonitischen Entzündungsprocess paralytisch, also bezüglich der Fähigkeit, ihren Inhalt weiterzubefördern, ausser Thätigkeit gesetzt wurde, kann in anderen Fällen ein Ileus entstehen dadurch, dass ein durch den perityphlitischen Entzündungsprocess gebildetes Exsudat auf den Darm drückt oder ihn abknickt. Es ist verständlich, dass hier die Ileussymptome nicht das Krankheitsbild einleiten, sondern sich im Laufe der Erkrankung erst herausbilden mit der Entstehung eines Exsudats. Meistens handelt es sich um Exsudate, die im kleinen Becken ihren Sitz haben und in dem engen Raum sich nicht ausdehnen können. Hier kommen gerade die sogenannten Douglas-Abscesse in Betracht, welche das Rectum oberhalb der Ampulle vollständig zusammenpressen können. Da in diesem Falle das Hinderniss tief am Ende des Darmtractus sitzt, so kommt es nicht zu stürmischen Ileuserscheinungen. Meist bleibt es bei Meteorismus mit deutlich ausgesprochenem erweiterten Colonrahmen, mit peristaltischer Unruhe und kolikartigen Schmerzen, quälender Spannung im Leibe, die durch zeitweise auftretendes Erbrechen einigermassen gelindert wird. Mit der Entleerung des Abscesses sind alle diese Symptome mit einem Schlage beseitigt.

Ein dritter Modus der Entstehung des Ileus in Folge von Perityphlitis kommt bei Verwachsungen des Darms in der R. i. c. zu Stande, die sich entweder in Folge von chronischen, an eine Appendicitis sich anschliessenden Entzündungsprocessen herausbilden, oder die als sich retrahirende Residuen zurückbleiben, wenn ausnahmsweise einmal ein Abscess zur theilweisen Resorption gelangt, so dass zwischen den Verwachsungen eingedickte Eitermassen sich vorfinden.

Ein solcher Ileus entsteht höchst selten plötzlich. Meistens ist der Gang der Erscheinungen so, dass der Patient schon länger über ungenügende Stuhlentleerungen klagt, über Kollern und Spannung im Leib, bis schliesslich, — wenn der Darm zur Ueberwin-

dung des Hindernisses insufficient oder das letztere selbst durch Schrumpfung der Verwachsungen unüberwindlich wird —, sich auch ileusartiges Erbrechen hinzugesellt. Objectiv findet man nicht selten, dass die peristaltische Welle des Darms, die das Hinderniss zu überwinden sucht, plötzlich in der R. i. c. ihr Ende findet, gleichsam unter gurrendem Geräusch sich vor dem Hinderniss bäumend.

Die Anamnese, die Unterscheidungssymptome von einem Tumor müssen die Diagnose sichern.

Ich fand in einem solchen Falle, in welchem es sich um einen hochgradigen Meteorismus handelte, der nur durch zeitweises Erbrechen und quälende diarrhoische Stuhlentleerungen entlastet wurde, feste Verwachsungen zwischen Coecum und Ileum, welche eine S-förmige Abknickung des letzteren bewirkt hatten. Nach Lösung der Verwachsungen war die Passage wieder frei. In der Litteratur sind zahlreiche Fälle veröffentlicht, die richtig erkannt und durch Operation geheilt wurden. (Schede, Kümmell, Sonnenburg u. A.)

Ad 3. Die nicht entzündlichen Erkrankungen des Darms der R. i. c., welche die Ursache eines Ileus abgeben können und zugleich von einer Perityphlitis unterschieden werden müsssen, sind a) die Incarceration, b) der Volvulus des Coecums, c) die Intussusception.

a) Die ersteren sind, wenn man von Fällen absieht, in welchen pathologische Verwachsungen und Strangbildungen vorliegen, die unter Umständen eine plötzliche Darmincarceration in der R. i. c. bewirken können, unter normalen Verhältnissen sehr selten.

In der Umgebung des Coecums und des Appendix finden sich normaliter verschiedene, in ihrer Bildung einem grossen Wechsel unterliegende Bauchfelltaschen, welche einmal zur Einklemmung eines Darmtheils führen können. Von diesen Bauchfelltaschen sind die wichtigsten: Der Recessus ileo-coecalis anterior, der Recessus ileo-appendicularis und der Recessus retrocoecalis.

Dieselben bewirken aber nur sehr selten eine Einklemmung, weil sie meistens nicht die erforderliche Tiefe besitzen und weil ihre Zugangspforte einen grösseren Durchmesser aufweist, als ihr Grund.

Nichtsdestoweniger sind hier Einklemmungen des Darms mit ihren characteristischen Symptomen beobachtet worden.

Diese bestehen in meist plötzlichem Schmerz in der R. i. c. mit darauf folgendem Meteorismus und Erbrechen, das sich bis zum Ileus steigert. Der Schmerz beschränkt sich nur in der ersten Zeit auf den Sitz der Einklemmung und theilt sich bald der ganzen Bauchhöhle mit, hervorgerufen durch Circulationsstörungen und schmerzhafte peristaltische Bewegungen des Darms. Diese letzteren werden sich in characteristischen Fällen in der ersten Zeit bis zur R. i. c. verfolgen lassen.

Bei der objectiven Untersuchung findet sich auf Druck eine grosse Schmerzhaftigkeit der R. i. c., die bei der Percussion tiefen tympanitischen Schall ergiebt.

Aehnliche Symptome können sich, wie wir wissen, auch bei einer plötzlichen Perforation des Appendix zeigen. Auch hier finden wir acut auftretende Schmerzen der R. i. c., die von Meteorismus und eventuell einem Ileus paralyticus begleitet sein können.

Derartige acute, meist unter schwerem Krankheitsbilde auftretende Perforationen machen aber immer, schon gleich bei ihrem ersten Auftreten, Fieber, oft hohes Fieber, das von schwerer Einwirkung auf den Allgemeinzustand ist.

Eine Incarceration kann, so lange rein mechanische Verhältnisse im Spiele sind, selbstverständlich eine Temperaturerhöhung nicht bewirken. Später allerdings, wenn durch den mechanischen Insult Ernährungsstörungen eingetreten sind, und wenn auf Grund dieser ein erfolgreicher Angriff der im Darm immer hausenden Infectionserreger stattgefunden hat — örtliche oder gar allgemeine Peritonitis, Gangrän, Perforation des Darms —, dann wird auch bei Incarcerationen Fieber auftreten. Dieser Zeitpunkt der ersten Fiebererscheinungen kann schon früh, eventuell schon nach 36 Stunden, kommen. Wenn wir zu dieser Zeit erst zur Kenntniss des Falles gelangen, dann ist eine sichere Diagnose ausserordentlich erschwert. Wir müssen da vor Allem die Anamnese berücksichtigen, ob schon Symptome vorhergegangen waren, die auf eine entzündliche Erkrankung des Darms der R. i. c. hindeuten, ob gar schon ausgesprochene perityphlitische Anfälle voraufgegangen waren, ob sich mit Sicherheit entscheiden lässt, dass am ersten Tage der Erkrankung Fieber vorhanden war.

b) Der Volvulus des Coecums ist ebenfalls sehr selten. Er stellt meistens eine Drehung des Blinddarms um die Darmachse dar, so dass dann das Ileum von seiner rechten Wand abzugehen scheint. Eine derartige Drehung kann nur bei abnorm stark ausgebildetem Mesenterium des Coecums zu Stande kommen. Die Erscheinungen sind meistens ebenfalls sehr plötzlich. Die Differentialdiagnose stützt sich auf dieselben Momente, wie bei der Incarceration.

c) Im Gegensatz zu dem seltenen Vorkommen der beiden unter a) und b) genannten Krankheitszustände wird die Invagination des Darms der R. i. c. häufiger beobachtet.

Darminvaginationen kommen am häufigsten im Kindesalter vor[1]) und hier ist die Invagination in der R. i. c. wieder bei weitem die gewöhnlichste (etwa 70 pCt. sämtlicher vorkommenden Fälle). Bei Erwachsenen sind Ileum- und Ileocoecalinvaginationen nahezu gleich häufig (Leichtenstern[2]).

Die Invaginationen, welche am Darm der R. i. c. vorkommen, können wir in drei verschiedene Arten unterbringen.

1. Die Invaginatio ileo-coecalis. Das Ileum und Coecum stülpt sich ins Colon unter Vorantritt des Ileo-coecal-Ostiums. Der innere Cylinder besteht aus Ileum, der mittlere aus eingestülpten Dickdarm, der äussere (die sogenannte Scheide) wird von dem Dickdarm geliefert, welcher der Einstülpung noch nicht anheimgefallen ist. Die Invaginatio ileo-coecalis vergrössert sich auf Kosten der Scheide, indem das Ileocoecal-Ostium immer weiter im Innern vorrückt und den Dickdarm nach innen umkrempelt. Die Invagination kann eine bedeutende Grösse erreichen, bei Kindern sogar wegen der Beweglichkeit des Colons in den ersten Lebensjahren in wenigen Tagen den ganzen Dickdarm durchsetzen, so dass die Ileocoecalöffnung, daneben die zuweilen stark erweiterte Eingangsöffnung in den Wurmfortsatz, im Rectum dicht oberhalb des Anus erscheint, durch welchen sie nicht selten sogar nach aussen prolabirt.

2. Die Invaginatio ileo-colica. Dieselbe kommt dadurch zu Stande, dass das Ileum durch das Ileocoecal-Ostium in den Dickdarm vorfällt, ähnlich wie das Rectum sich vor die Mastdarmöffnung ausstülpt beim Prolapsus recti. Das Wachsthum dieser Invagination geht vor sich auf Kosten des Ileums, indem sich das innere Ostium des Intussusceptums immer weiter umkrempelt. Sie kommt also nicht dadurch zu Stande, dass eine obere Darmpartie in eine untere

1) Nach einer Statistik Leichtensterns von 473 Fällen trifft die Hälfte aller Invaginationen auf das 1.—10. Lebensjahr.

2) Verengerungen, Verschliessungen und Lageveränderungen des Darms. v. Ziemssen, Spez. Pathologie u. Therapie. VII. Band.

hineindringt, diese einstülpend, sondern dadurch, dass jene sich in die untere umkrempelt, in dieselbe „vorfällt". Es handelt sich also bei der Invaginatio ileo-colica im strengen Sinne gar nicht um eine Invagination, sondern um einen Vorfall des Ileums in den Dickdarm hinein. Es leuchtet ein, dass die Invaginatio ileo-colica in der Weise, wie sie sich gebildet hat, nur weiterwachsen kann so lange, als die beiden gegenüberliegenden Serosaflächen des umgekrempelten Ileums nicht miteinander verklebt sind. Hat eine solche Verklebung oder gar Verwachsung stattgefunden, dann kann ein Weiterwachsthum der Invagination nur stattfinden in der Weise, wie überhaupt eine echte Invagination nur weiterwächst, nämlich durch Einstülpung der Scheide, also des Dickdarms. Wir hätten in diesem Falle dann also eine Combination der Invaginatio ileo-colica mit einer secundären Ileocoecalis.

3. Ileum dringt ein in Ileum. Es bildet sich also eine regelrechte Invaginatio iliaca, die sich, nach Art der echten Invaginationen, durch Einstülpung der äusseren Scheide vergrössert. Dabei tritt das Intussusceptum durch die Ileo-coecalöffnung. Ist die Einstülpung am Ileum bis zum Colon gelangt, so wird bei einem Weiterwachsthum der Invagination auch dieses eingestülpt. Es gesellt sich also zur I. iliaca eine Ileo-coecalis. Es ist klar, dass in diesem Stadium die Ileo-colica mit secundärer Ileo-coecalis von einer Iliaca-Ileo-coecalis anatomisch nicht zu unterscheiden ist. Nur die Entstehungsart ist eine andere gewesen, auch kann die Iliaca-Ileo-coecalis weiterwachsen, ohne dass die Serosaflächen des invaginirten Ileums miteinander verwachsen sind, die Ileo-colica-Ileo-coecalis aber nicht.

Unter besonderen Umständen kann eine doppelte Invagination zu Stande kommen, so dass die ineinandergeschobenen Darmpartieen nicht, wie bei der einfachen Invagination, aus drei Lagen, sondern aus fünf Lagen bestehen. Für eine solche doppelte Invagination ist z. B. die Bedingung gegeben, wenn die Invaginatio iliaca durch starke Schwellung oder durch Krampf des Ileo-coecal-ostiums festgehalten wird, so dass die ganze Invagination mit der Scheide sich noch einmal einstülpt. Alle anderen mechanischen Momente, die eventuell eine Doppel-Invagination bewirken können, hier aufzuzählen, würde uns zu weit führen.

Eine Invagination in der Regio ileo-coecalis entsteht immer unter plötzlichen Symptomen: Schmerz, Erbrechen, Meteorismus. Der weitere Verlauf kann ein acuter sein. Durch Compression des Mesenteriums am Halse der Invagination kommt es zu Stauungshyperämie, eventuell Gangrän, Perforation, Peritonitis mit ihrem verderblichen Ausgang. Bei einem derartigen acuten Verlauf kann nach Leichtenstern der Tod bei Kindern schon am 4.—7. Tage, bei Erwachsenen meist in der 2. Woche eintreten.

Nur ein acuter Verlauf interessirt uns bei der Differentialdiagnose, denn der chronische Verlauf, bei welchem die Stauungshyperämie im Intussusceptum allmählich zurückgeht, bei wel-

chem es nicht zur Gangrän und Peritonitis kommt, bei welchem desshalb die Passage wieder einigermassen frei wird und unter Veränderung der Grösse und Lage des Invaginationstumors, unter kolikartigen Schmerzen und Diarrhoen der Zustand sich wochen- und monatelang hinzieht, kann eine Verwechselung mit entzündlichen perityphlitischen Vorgängen nicht aufkommen lassen.

Bei der acuten Invagination der R. i. c. können wir, ebenso wie bei der Perityphlitis, einen Tumor in der R. i. c., Meteorismus, Erbrechen, schwere Allgemeinsymptome finden.

Wie können wir hier eine Unterscheidung treffen?

1. Die Invagination ist in dem Anfangsstadium ohne Fieber — die Perityphlitis macht, wenn es sich um so acute Anfälle, die überhaupt zur Verwechselung führen können, handelt, gleich von vornherein bedeutende Temperaturerhöhungen.

2. Der Tumor der Invagination ist meistens nicht so schmerzhaft, wie der perityphlitische Tumor.

3. Die Invaginationsgeschwulst kann unter kolikartigen Schmerzen rasch ihre Lage und Grösse wechseln — der perityphlitische Tumor bleibt immer an demselben Orte, seine Vergrösserung ist durch die Natur des entzündlichen Processes bedingt und geht in demselben Grade einher, wie dieser. Allerdings kann auch ein entzündlicher Tumor wandern (s. Krankengeschichte 16), diese Wanderung vollzieht sich aber nur, wenn derselbe retroperitoneal liegt, dann fehlen aber die übrigen Krankheitserscheinungen, die bei der Invagination auftreten: Meteorismus, ileusartiges Erbrechen etc.

4. Bei der Invagination in der R. i. c. finden wir oft Abgang blutigen Schleims unter hochgradigem Tenesmus — bei der Perityphlitis fehlt dieses Symptom.

5. Die Untersuchung per rectum, die in zweifelhaften Fällen niemals zu unterlassen ist, kann mit Sicherheit eine Invagination feststellen, wenn das innere Ostium des Intussusceptums bis ins Rectum hinabreicht.

6. Die Anamnese deutet nicht selten auf frühere appendicitische oder perityphlitische Vorgänge hin.

Bei der Berücksichtigung aller dieser Unterscheidungsmerkmale muss man zur richtigen Diagnose gelangen. Wenn allerdings schon hohes Fieber und Peritonitis zu der Invagination hinzugetreten ist, dann ist eine Unterscheidung oft unmöglich.

29. So wurde uns eine 45jährige Patientin ins Krankenhaus eingeliefert, die in extremis war. Die Untersuchung zeigte kaum zählbaren Puls, Temperatur 38,5, kalte klebrige Extremitäten, hochgradigen Meteorismus, deutliche Resistenz in der R. i. c. Die Anamnese ergab nur, dass die Patien vor 7 Tagen unter starken Schmerzen in der R. i. c. erkrankt war, welchen sich bald Erbrechen und Auftreibung des Leibes hinzugesellte. Ich glaubte einen perforirten Abscess der Blinddarmgegend mit consecutiver Peritonitis vor mir zu haben. Die Autopsie post mortem ergab aber eine doppelte Invagination in der R. i. c. mit Gangrän des Intussusceptums, Perforation und allgemeiner Peritonitis.

Es bleibt uns noch übrig, einige seltene Vorkommnisse bei der Appendicitis und Perityphlitis zu erwähnen, welche unter Umständen die Diagnose von der richtigen Fährte ablenken können.

So kann eine Appendicitis im Bruchsack[1]) die Erscheinungen einer incarcerirten Hernie mit ihren Folgen machen.

Dicke Schwarten, welche nach acuten perityphlitischen Anfällen zurückbleiben oder sich bei chronischen Processen bilden, können den retroperitoneal verlaufenden Ureter geradezu einmauern, sodass er abgeknickt, verengt oder ganz undurchgängig wird. Es zeigen sich die Symptome der Harnstauung im Nierenbecken, zu welcher sich auch Pyelitis[2]) mit hohem Fieber durch Infection von der Wand des Ureters aus hinzugesellen kann. Wenn also nach früher überstandenen perityphlitischen Anfällen oder bei chronischen Entzündungsprocessen der R. i. c. Symptome der Harnstauung im Nierenbecken — fluctuirender oder ballotirender Tumor in der Gegend der rechten Niere — oder pyelitische Erscheinungen auftreten, so muss man an einen Zusammenhang dieser Symptome mit der in der R. i. c. sich abspielenden Erkrankung denken.

Prognose. Eine durch Zahlen erhärtete brauchbare Prognose

---

1) Vergl. Jackle. Dissert. 1888. Die Erkrankung des Processus vermiformis im Bruchsack.

2) Riese, Ueber Pyelitis bei Appendicitis chronica. XXVIII. Congress der Deutschen Gesellschaft für Chirurgie.

der Appendicitis und ihrer Folgen statistisch festzulegen, hat seine grossen Schwierigkeiten und nur sehr geringen Werth. Wenn überhaupt statistischen Angaben wenig zu trauen ist, so trifft dies ganz besonders hier auf unserem Gebiete zu. Das hat seinen guten Grund. Statistiken werden meistens nur aufgestellt in grösseren Krankenhäusern und Kliniken. Diese Zusammenstellungen haben für die Beurtheilung der Prognose unserer Erkrankung selbstverständlich keinen Werth, da naturgemäss die ernsten Fälle überwiegend den Krankenhäusern überwiesen werden. Die Zahlen aber, die durch das Zusammenarbeiten der practischen Aerzte gewonnen sind, können uns auch ein sicheres Bild bezüglich der Prognose nicht liefern. Bei dem jetzigen Stande der Frage werden meines Erachtens viele Fälle von Appendicitiden, die auf den Processus beschränkt bleiben, übersehen. Sie werden als acute, durch Schmerzen sich äussernde Magen- und Darmerkrankungen gedeutet. Bei diesen Fällen würde eine genaue Untersuchung der R. i. c. erkennen lassen, dass der Processus der Missethäter ist, dass die kolikartigen, mit Diarrhoe verbundenen Schmerzen nur irradiirte sind.

Ich habe hier selbstverständlich nicht die wirklichen Magen- und Darmkatarrhe im Auge, die unter deutlichen Zeichen der Verdauungsstörungen, — belegte Zunge, Foetor ex ore, Appetitlosigkeit — einhergehen und meist infectiöser Natur sind. Bei diesen Erkrankungen kann, wie auch bei Typhus, Dysenterie, als Begleiterscheinung eine Erkrankung des Wurmfortsatzes, die mit Hyperaemie der Schleimhaut und Schwellung des Follikelapparates einhergeht, auftreten.

Hier ist das Gebilde ebenfalls schmerzhaft. Die Schmerzen können auch hier sich kolikartig in der R. i. c. äussern. Diese Erkrankung des Processus steht und fällt mit der primären Affection des Verdauungstractus, weil sie eben eine selbstständige nicht ist. Bei den selbstständigen Wurmfortsatzerkrankungen aber steht der locale Befund in der R. i. c. nicht im Verhältniss zu den Symptomen, welche der allgemeine Verdauungstractus bietet. Das Gebilde ist meist chronisch entzündet und kann bei günstiger Lage deutlich palpirt werden. Bei der Betastung treten die in den Bauchraum ausstrahlenden Schmerzen auf, die bei acuten Attaquen des chronischen Entzündungsvorganges sich spontan zeigen und dann bei ungenügender Untersuchung der R. i. c. für eine Magen- oder Darmerkrankung gehalten werden.

Wie die auf den Appendix beschränkten Entzündungsformen, die unter Umständen schon schwere Veränderungen des Gebildes, wie starke Wandverdickungen, Geschwürsbildungen etc., gezeitigt haben, übersehen werden können, so mag auch mancher Fall einer

acuten tödtlichen Peritonitis, einer Septichaemie bezüglich seiner Actiologie unaufgeklärt bleiben, besonders dann, wenn es sich um den Durchbruch alter eiteriger Exsudate oder Resorption septischen Materials aus denselben handelt, deren Entstehung monate- oder jahrelang zurückliegt und anamnestisch nicht festgestellt werden kann.

Wenn man die jedenfalls oft übersehenen Fälle von Appendicitis, die auf das Gebilde beschränkt bleiben und mit einer Verödung desselben enden, zu der Zahl der Erkrankungen hinzurechnet, so wird man zu einer im Allgemeinen günstigen Prognose gelangen müssen, andererseits wird diese durch die Berücksichtigung der tödtlich verlaufenden schweren Erkrankungen, die in letzter Ursache auf eine Appendicitis zurückzuführen sind, aber actiologisch nicht aufgeklärt werden, ungünstig beeinflusst.

Selbst wenn aber diese Schwierigkeit der Diagnose nicht vorläge, so würde uns die Statistik doch nicht ein treues Bild des in therapeutischer Hinsicht Erreichbaren liefern. Die Anschauungen sind unter der grossen Mehrzahl der Aerzte noch zu wenig durchgereift, als dass man von einem allgemein anerkannten, durchprobten Behandlungsprincip sprechen dürfte. Im Allgemeinen werden die Appendicitiden und Perityphlitiden zu harmlos beurtheilt. Daher kommt es, dass nicht überall zur rechten Zeit eingegriffen und nicht immer ein ungünstiger Ausgang verhütet wird, wo es möglich ist. Wir sind im Allgemeinen noch nicht auf dem Gipfel des therapeutisch Erreichbaren angelangt, weder in Hinsicht der Frage der Restitutio ad integrum, noch derjenigen der Abwehr des tödtlichen Ausgangs.

Renvers[1]) rechnet bei ausschliesslich interner Behandlung eine Mortalität von 6—10 pCt. heraus, während Riedel[2]) eine Mortalität von 14 pCt. bei conservativer Behandlung annimmt. Für die Beurtheilung eines vorliegenden concreten Falles können dem Arzte diese Zahlen natürlich wenig nützen, nur die exacte Beobachtung des Einzelfalles wird eine Abschätzung der vorliegenden Gefahr gestatten. Da ist es vor Allem nothwendig, dass wir

1) XXVIII. Congress der Deutschen Gesellschaft für Chirurgie 1899. Ueber Blinddarmerkrankung.

2) Ueber die sogenannte Frühoperation bei Appendicitis purulenta resp. gangraenosa. Berl. klin. Wochenschrift. No. 33. 1899.

bestrebt sind, aus den klinischen Symptomen einen Schluss zu ziehen auf die pathologischen Veränderungen, die wir zu erwarten haben. Wie schwierig dies in vielen Fällen ist, das haben wir schon zur Genüge im Laufe unserer Betrachtungen hervorgehoben.

Im Grossen und Ganzen ist es geboten, die am Darm der R. i. c. sich abspielenden Entzündungsvorgänge immer mit einer gewissen Reserve zu beurtheilen. So lange es sich nur um eine Appendicitis handelt, ist selbstverständlich für gewöhnlich die Prognose quoad vitam gut, wenngleich, wie wir schon hervorgehoben haben, eventuell auch von einem auf den Wurmfortsatz noch beschränkten Entzündungsherd septisches Material in die Lymphbahnen eindringen und eine Septichaemie oder allgemeine Peritonitis oder auf dem Wege des Venensystems Leberabscesse bewirken kann. Diese Fälle gehören aber immerhin zu den Seltenheiten.

Die Schwierigkeit in der Beurtheilung des Ernstes der Appendicitiden liegt in der oft unmöglichen Entscheidung, ob eine eventuell später auftretende Progagation des Entzündungsprocesses auf die Umgebung zu erwarten steht oder nicht. Bei dieser Frage kommt es wesentlich auf die anatomische Diagnose an.

Wenn ein Patient unter den Symptomen einer acuten Appendicitis im ersten Anfall erkrankt, so ist selbstverständlich das Wahrscheinlichste, dass es sich um ein katarrhalische Entzündung der Schleimhaut handelt. Sicher ist diese Voraussetzung aber nicht, und ganz besonders muss die Auffassung der Krankheitsform zur Vorsicht mahnen, wenn eine reactive Reizung des umgebenden Peritoneums mit der Appendicitis einhergeht. Geschwürige Processe können sich, so lange das gebildete Secret aus dem Appendix freien Abfluss hatte, symptomlos entwickeln, erst wenn durch Schwellungen der Schleimhaut, Abknickungen des Rudiments etc. dieser Abfluss gehemmt ist, beginnt der schmerzhafte Anfall. Meistens allerdings werden leichte Anfälle, vielleicht in larvirter Form, vorhergegangen sein, aber nicht immer.

Ob also an eine Appendicitis mit acuten Attaquen, die zur Zeit noch einen scheinbar unschuldigen Character trägt, nicht über Kurz oder Lang sich perityphlitische Processe ernster Natur oder gar eine bösartige rasch fortschreitende Entzündung des Peritoneums anschliessen werden, das kann mit Bestimmtheit nicht gesagt werden. Positive anamnestische Daten sind sehr werthvoll; fehlt

jeder Anhaltspunkt, so haben wir nicht die Berechtigung, sorglos zu sein.

Eine länger dauernde Ueberwachung des Patienten, der einmal eine schmerzhafte appendicitische Attaque überstanden hat, halte ich für nothwendig, und nur wenn absolute Schmerzhaftigkeit des früher erkrankten Gebildes für längere Zeit — meinetwegen für ein halbes Jahr — garantirt ist, können wir ruhig sein.

Die rein chronisch verlaufenden Appendicitisformen, die sich schleichend ohne besondere schmerzhafte Attaquen entwickeln, die nur einen Druck und ein „Ziehen", das mehr oder weniger schmerzhaft ist, in der R. i. c., eventuell auch einen irradiirten Schmerz bewirken, die den Appendix bei günstiger Lage als ein verdicktes, wurmförmiges Gebilde durch Palpation erkennen lassen, sind quoad vitam für gewöhnlich günstig zu beurtheilen. Die Beschwerden können aber ausserordentlich quälend und hartnäckig sein, so dass quoad restitutionem ad integrum die Prognose nicht immer günstig zu stellen ist.

Immerhin kann es in einem solchen chronisch entzündeten Rudiment noch nachträglich zur Geschwürs- und Kothsteinbildung kommen, so dass das entzündungserregende Material den Appendix verlassen und perityphlitische Processe ernster Natur auslösen kann.

Die Prognose der in der Umgebung des Appendix sich abspielenden peri- und paratyphlitischen Processe ist durchaus abhängig von der Bösartigkeit der Wirkung des entzündungserregenden Materials, das den Appendix verlässt. Die Menge desselben, das mehr oder weniger plötzliche Eindringen auf die Peritonealfläche oder in das retroperitoneale Gewebe, die inviduelle Virulenz: alle diese Momente concurriren zur entzündungserregenden Wirkung. Dementsprechend ist auch, wie wir schon genügend hervorgehoben haben, der Verlauf der Entzündung zu beurtheilen.

Können wir aus den Symptomen schliessen, dass das Exsudat ein rückbildungsfähiges ist und dass es abgekapselt ist und bleibt, dann ist die Prognose eine gute. Auch die rückbildungsunfähigen Exsudate geben eine günstige Prognose, falls ihre Abdämmung eine genügend sichere ist, und falls sie zur richtigen Zeit durch verständige Kunsthülfe aus ihrer Kapsel befreit werden. Je weniger sich die Eigenschaft des Exsudats, sich abzuschliessen, zeigt, desto

ungünstiger wird die Prognose. Rasche Hülfe kann auch hier den Ausgang zu einem glücklichen gestalten.

Von gleich im Anfang auftretenden allgemeinen Peritonitiden in Folge einer plötzlichen Perforation kann man, wie wir schon auseinandergesetzt haben, nur selten sprechen, provisorische Abdämmungen sind, auch bei schweren Krankheitsbildern meistens vorhanden. Da ist die Prognose nicht absolut ungünstig. Viele Fälle können durch rechtzeitigen Eingriff noch gerettet werden.

Liegt aber wirklich der seltene Fall vor, dass durch eine plötzliche, grosse septische Massen entleerende Perforation, meistens nach Gangrän, eine allgemeine septische Peritonitis auftritt, so ist nach meiner Erfahrung die Prognose absolut schlecht. Ein chirurgischer Eingriff ist in diesen Fällen kaum jemals von Erfolg gekrönt.

Riedel[1]) rechnet aus 478 sogenannten schweren Fällen, d. h. solchen, bei welchen wohl nach den Symptomen und dem Verlauf eine Perforation des Appendix vorausgesetzt werden musste, auf Grund einer Sammelforschung 118 Todesfälle gleich bei der ersten Attaque heraus; 87 Mal kam es zu Recidiv mit 5 Todesfällen, in toto also 26 pCt. Todesfälle. Von den 478 Fällen waren 17 mit glücklichem Erfolg operirt und dadurch dem Tode, der höchstwahrscheinlich ohne Operation eingetreten wäre, entrissen worden. Rechnet man diese als bei weiterer conservativer Behandlung gestorben mit, so resultirt, dass bei letzterer 29 pCt. der schweren Fälle gestorben wären.

D. Die Therapie der Appendicitis und ihrer Folgen.

Für gewöhnlich versteht man unter Therapie einer Erkrankung irgend eines Organs oder Organsystems nicht nur die Behandlung der Erkrankung selbst, sondern auch die Maassnahmen, die eventuell zur Verhütung derselben zu ergreifen sind.

Kann man nun bei der Appendicitis mit ihren oft verhängnissvollen Folgeerscheinungnn auch von einer Prophylaxe reden?

1) l. c.

Gewiss werden alle möglichen Vorschriften aufgestellt. Ob sie aber von Bedeutung und Nutzen für die Verhütung unserer Erkrankung sind, das möchte ich doch sehr in Frage stellen.

Zur Zeit, als noch immer die Typhlitis stercoralis als wesentliche Krankheitsform in der Lehre der entzündlichen Erkrankungen des Darms der R. i. c. eine Rolle spielte, wurde als wichtigster Rath zur Prophylaxe aufgestellt die Sorge für regelmässige Stuhlentleerung. Diese Vorschrift ist aus jener Zeit übernommen worden, sie gilt jetzt noch als besonders wichtig. Nun ist aber sicherlich die in der Anamnese oft figurirende Angabe, dass der an Appendicitis oder Perityphlitis leidende Patient an mangelhafter Stuhlentleerung gelitten habe, gar oft eine dem Patienten aufgedrängte Aussage, ein anderes Mal wohl auch eine thatsächliche, aber kaum im Causalnexus mit der vorliegenden Erkrankung stehende. Warum soll ein Patient, der an entzündlichen Vorgängen der R. i. c. leidet, nicht auch einmal zu der Sorte von Menschen gehören, die über Obstipation zu klagen haben? Mit diesem Crux haben wir Aerzte so oft zu kämpfen, dass dieses Zusammentreffen weiter nicht auffällig ist. Das weibliche Geschlecht aber, bei dem gerade die Obstipation viel hartnäckiger und häufiger vorkommt, wie beim Mann, der mehr Bewegung hat, raucht etc., soll nach statistischen Berechnungen viel seltener an Appendicitis erkranken, als das männliche.

Ich habe mich nicht davon überzeugen können, dass die Obstipation an und für sich irgendwelchen Einfluss auf die Entstehung der Appendicitis hat, höchstens einen sehr indirecten, indem durch eventuelle Stauung des flüssigen Inhalts des oberen Dickdarms Zersetzung und Fäulniss der Contenta befördert werden, unter dem Einflusse dieses Zersetzungsprocesses die im Darm hausenden pathogenen Mikroorganismen eine höhere Virulenz annehmen und deshalb auch leichter, wenn sie einmal in den Appendix hineingerathen, eine Appendicitis bewirken. Selbstverständlich ist es rathsam, jede hartnäckige Obstipation mit den uns zu Gebote stehenden Mitteln zu bekämpfen aus vielen für die Gesundheit des Patienten wichtigen Gründen. Dass ich aber bei dieser Maassnahme speciell an eine Verhütung der Appendicitis denken müsste, dazu geben mir die Thatsachen meiner Erfahrung nicht die Veranlassung.

Wenn wir den Fremdkörpern eine besondere ätiologische Rolle bei der Entstehung der Appendicitis zusprechen müssten, so würde es wohl rationell sein, solche Fremdkörper, von welchen wir wissen, dass sie in den Processus einwandern können, möglichst in der Nahrung zu meiden. Wir haben aber bei unserer Besprechung der Bedeutung der Fremdkörper für die Ausbildung der Wurmfortsatzerkrankungen schon zur Genüge hervorgehoben, dass die eigentlichen Fremdkörper, wie Obstkerne, Beerenkerne, kleine Knöchelchen etc., nur selten in einem normalen Wurmfortsatz liegen bleiben, meistens fassen sie Posto in einem irgendwie abnormen Gebilde, sei es, dass seine Musculatur paretisch, oder dass es bereits entzündlich infiltrirt ist. Zur Bildung eines Kothsteins geben sie sehr selten den centralen „Krystallisationspunkt" ab, da handelt es sich meistens um kleinste harte Bestandtheile der Contenta selbst, wie Cellulosepartikel etc.

Jedenfalls sind die Fälle, in welchen ein aus dem Darm in den Appendix schlüpfender Fremdkörper wirklich den ersten Anstoss zu einer Appendicitis giebt, ausserordentlich selten im Verhältniss zu der Unzahl der zur Einwanderung in den Processsus geeigneten Fremdkörper, die täglich mit der Nahrung aufgenommen wird. Immerhin würde einem Patienten, der bereits an chronischer Appendicitis leidet, der also einen zur Aufnahme und Zurückhaltung von Fremdkörpern besonders geeigneten Processus beherbergt, die Vermeidung von Beerenobst, Rosinen etc. anzurathen sein. Ob er die Gefahr ganz ausschalten kann, ist sehr fraglich, ob er gerade das eine Corpus delicti, das in den Appendix wandert und dort stecken bleibt, vermeiden wird, das ist mehr, wie unwahrscheinlich.

Unter der jedenfalls berechtigten Voraussetzung, dass Katarrhe des Darms, besonders solche infectiöser Natur, auf die Schleimhaut des Appendix übergehen, ferner, dass besonders virulente, im Darm hausende Mikroorganismen auch besonders leicht in der Schleimhaut des Processus sich einnisten und in derselben ihre entzündungserregende Wirkung entfalten, liegt die Vorschrift nahe, Darmkatarrhen und abnormen Zersetzungen des Darminhalts durch gesundheitgemässe und verdauliche Nahrung soviel wie möglich vorzubeugen.

Alle diese Regeln verstehen sich aber doch von selbst und bilden niemals eine Prophylaxe ad hoc.

Wenn man nun Menschen beobachtet, welche, trotzdem sie die denkbar regelwidrigste Lebensweise führen, bezüglich der Beachtung ihrer Verdaaungsorgane, niemals an irgend einem entzündlichen Vorgang des Darmes der R. i. c. erkranken, während andere, die mit peinlichster Sorgfalt auf jeden eventuellen diätetischen Missgriff achten, schwer unter dieser Erkrankung zu leiden haben, wenn wir ferner die Thatsache, welche von verschiedener Seite (Sahli) und auch von mir selbst beobachtet wurde, berücksichtigen, dass nämlich die Appendicitis in bestimmten Familien besonders häufig vorkommt, dann können wir uns der Erkenntniss nicht verschliessen, dass zu jeder Appendicitis eine gewisse Disposition gehört, die in den eigenthümlichen anatomischen Verhältnissen, möglicherweise der eigenthümlichen Beschaffenheit der Einmündungsstelle in den Darm, der besonderen Ernährung des Gebildes etc., begründet ist und welche in einer Familie heimisch sein kann.

Alle oben genannten Schädlichkeiten scheinen gegenüber dieser besonderen Disposition nur eine untergeordnete Rolle bei der Entstehung dieser Krankheit zu spielen.

Am sichersten würde eine Appendicitis mit ihren oft unheimlichen Folgen zu vermeiden sein, wenn man das Rudiment prophylactisch exstirpirte. Unter den Begriff Verstümmelung würde allerdings ein derartiger Eingriff nicht zu bringen sein, aber seine praktische Durchführung ist selbstverständlich nicht ernst zu nehmen.

Fasslicher, wie die Maassnahmen gegen die erste Entstehung einer Appendicitis, ist die Prophylaxe des Recidivs. Denken wir uns, dass nach einer Appendicitis oder Perityphlitis der Processus mit der Umgebung verklebt ist, dass möglicherweise durch diese Verklebungen geschwürige Stellen ausgeschaltet sind, die nach längerer Dauer der Verklebungen zur Verödung des Gebildes führen, aber nach frühzeitiger Trennung derselben unter Umständen wieder neues infectiöses Material in die Bauchhöhle durchlassen würden, so ist es verständlich, dass wir den Patienten jede brüsque Bewegung der Bauchpresse, wie sie bei schwerem Heben, lautem Singen in Frage kommt, vermeiden lassen, dass wir ferner jede

Erschütterung des Leibes, wie Tanzen, Springen, Reiten, Radfahren mindestens in dem ersten Jahre nach dem Anfalle untersagen müssen. Ich habe vor Kurzem noch einen Fall behandelt, der seit sechs Wochen von seiner Erkrankung an einem Recidiv einer Perityphlitis ohne Operation genesen war. Nach Aufheben eines schweren Koffers bekam er einen zweiten, schweren Rückfall.

Ein Stoss gegen die R. i. c. kann selbstverständlich, wenn er einen infectiöses Material beherbergenden Processus trifft, die schwersten Erscheinungen hervorrufen. Hier kann eine beabsichtigte Verletzung oder ein Unfall tödtlich wirken, die bei normalem Processus keine Folge haben würden. Die Beurtheilung solcher Fälle kommt in Betracht auf dem Gebiete der Unfallgesetzgebung und der strafrechtlichen Verfolgung.

Lewin[1]) erzählt folgende vier Fälle, in welchen der Tod in Folge eines Traumas der R. i. c. eintrat. Es fand sich jedesmal ein bereits erkrankter, meist Ulcerationen, Verwachsungen mit der Umgebung oder Kothsteinbildung aufweisender Fortsatz. Ein achtjähriger Knabe stösst sich mit einem Holzsäbel gegen die R. i. c. Nach acht Tagen Tod an Peritonitis. Ein achtjähriges Mädchen fällt auf einen Wagen auf die rechte Seite. Nach 5 Tagen Tod an Peritonitis. Eine 48jährige Frau fällt mit der R. i. c. auf das Ohr einer Waschbütte. Nach 13 Tagen Exitus. Ein 7jähriger Knabe bekommt einen Stoss gegen die rechte Unterbauchgegend. Gleich nachher Peritonitis.

Was nun die eigentliche Behandluug unserer Erkrankung anbetrifft, so ist sie erst in den letzten zwei Decennien eine rationelle und erfolgreiche geworden, seitdem der Chirurg mit muthigem Messer der drohenden Gefahr zu Leibe rückte und sie abzuwenden verstand. Vor dieser Zeit lag die Behandlung, wie auch die Erkenntniss des pathologischen Vorgangs sehr im Argen. Wenn wir die noch aus den siebenziger Jahren stammenden Krankengeschichten lesen, so sind wir erstaunt, mit welcher Naivetät erzählt wird, dass der Patient trotz Blutegeln, Schröpfköpfen, grauer Salbe, Opium, Klystieren etc. unter hohem Fieber mit Schüttelfrösten, oder unter den Erscheinungen einer hinzutretenden foudroyanten Peritonitis, oder einer jauchigen Phlegmone zu Grunde ging. An die Eröffnung eines Abscesses wagte man sich erst dann, wenn er durchzubrechen drohte. Hier hat die Chirurgie durch rechtzeitige Indicationsstellung und erfolgreiche chirurgische Eingriffe die glän-

1) Dissertation 1891. Greifswald.

zendsten Erfolge erzielt. Kein Wunder, dass das Extrem nicht lange auf sich warten liess. Noch vor einigen Jahren gab es enragirte Chirurgen, welche nun jedem Wurmfortsatz, sobald er sich „muckte", mit dem Messer zu Leibe rücken wollten. Besonders französische und amerikanische Aerzte traten mit dieser „scharfen" Ansicht hervor.

Aus diesen beiden Extremen der ausschliesslich conservativen Behandlung und dem übereifrigen chirurgischen Vorgehen hat sich nun im Laufe der Zeit eine gesunde, für den practischen Arzt brauchbare Auffassung herausgeschält, wenn gleich hier und da immer noch extrem gehaltene, zu der einen oder anderen Richtung neigende Ansichten auftauchen.

Der practische Arzt kann bei der Behandlung unserer Erkrankung nie und nimmer ein Privileg construiren für den inneren Mediciner oder für den Chirurgen, für den practischen Arzt kann zunächst nur folgende, ganz allgemein gehaltene Auffassung gültig sein:

Die am Appendix sich abspielenden und von ihm ausgehenden entzündlichen Erkrankungen des Darms der R. i. c. im engeren Sinne nehmen einen derartigen klinischen Verlauf, dass sie zum weitaus grössten Theile (gering angeschlagen 85—90 pCt.) bei **interner** Behandlung ausheilen. Bei einer Minderzahl von Fällen muss **chirurgisch** eingegriffen werden. Dieser Eingriff, unter richtiger Indication und zur rechten Zeit ausgeführt, vermag die Mortalitätsziffer auf ein Minimum herabzudrücken.

Wir haben bei der Besprechung der Krankheitsbilder und Diagnose schon ganz im Allgemeinen die Grenze bezeichnet, bis zu welcher die innere Behandlung gehen darf. Wir haben, was zunächst die acuten Krankheitsformen anbetrifft, hervorgehoben, dass in allen Fällen, in welchen es sich um ein rückbildungsunfähiges Krankheitsproduct handelt, die chirurgische Behandlung einzugreifen hat, besonders dann, wenn es weiter zu propagiren droht, sei es dass es auf dem Wege der Blut- oder Lymphbahnen Allgemeininfection bewirkt, sei es dass es in continuo weiterwandert.

Wir wollen hier, als Basis unseres therapeutischen Vorgehens, die Indicationen, die in Betracht kommen, übersichtlich zusammenstellen.

Im Allgemeinen kann man sagen, dass es Krankheitsformen giebt, welche eine absolute Indicationsstellung für die einzuschlagende Behandlung gestatten, dass aber andererseits, und hier ist die Beurtheilung besonders schwierig —, bei anderen Krankheitsbildern nur eine relative Indication gestellt werden kann.

Es giebt Fälle, die so leicht und frei von allen bedrohlichen Symptomen verlaufen, dass es keinem Arzte einfallen wird, auch nur an einen chirurgischen Eingriff zu denken. Andererseits haben wir Krankheitsbilder, in welchen im weiteren Verlaufe der zunächst intern behandelten Erkrankung oder gleich von vornherein die Erscheinungen für einen chirurgischen Eingriff derart zwingend sind, dass es keinem urtheilsfähigen Arzte — und sei er noch so wenig geneigt zu operiren — beikommen wird, die Operation zu unterlassen. Eine dritte Gruppe endlich zeigt einen derartigen Verlauf, dass die Meinungen, ob zu einem bestimmten Zeitpunkt die interne Behandlung weiter geführt oder operativ eingegriffen werden soll, gar oft auseinandergehen. Da kommt es bei der Entscheidung viel auf die Auffassung und Erfahrung des Arztes an. Der Eine führt seine Erfahrung ins Feld, dass er, trotzdem die Operation von anderer Seite angerathen, aber von dem Patienten oder den Angehörigen verweigert wurde, doch noch bei interner Behandlung einen günstigen Ausgang gesehen hat, entweder nach Perforation eines Abscesses in ein Hohlorgan oder nach Resorption des Exsudats, der Andere aber hat schlechtere Erfahrungen gemacht, er weiss von Fällen zu berichten, die mit tödtlicher Peritonitis endeten oder in Folge von subphrenischem Abscess, Leberabscess, von Sepsis, Pyaemie etc. einen ungünstigen Ausgang nahmen, der durch rechtzeitige Operation hätte abgewendet werden können.

1. Die **absolute** Indication für die **interne** Behandlung.

a) Wenn wir einen Patienten vor uns haben, der unter den Symptomen einer acuten Appendicitis erkrankt ist, der deutliche, eventuell kolikartig auftretende Schmerzen in der R. i. c. mit vielleicht geringer Temperatursteigerung (bis zu 38), aber ohne Meteorismus, ohne jegliche Beeinflussung des Allgemeinbefindens, ohne wesentliche Pulsbeschleunigung zeigt: dann dürfen wir annehmen, dass es sich nur um eine oberflächlich bleibende Erkrankung der Schleimhaut des Gebildes handelt, und irgend welche Veranlassung zu einem operativen Eingriff nicht finden. Auch

dann können wir ohne Besorgniss die interne Behandlung durchführen, wenn, bei verhältnissmässig ruhigem Puls, geringer Temperaturerhöhung, ohne jegliche schwere Allgemeinerscheinung, in der Umgebung des Schmerzpunktes eine grössere Schmerzhaftigkeit vorhanden ist, die auf eine toxische Reizung, eine Reaction des Peritoneums der Umgebung hindeutet. Die Reizung, die höchstens in Hyperaemie oder geringer seröser Ausschwitzung besteht, geht sehr bald mit dem Abklingen des Entzündungsvorganges im Processus, meistens schon nach 24 Stunden, zurück.

b) Auch die Erkrankungsform, die früher als eine Typhlitis stercoralis aufgefasst wurde und die jetzt nach unserer Anschauung als eine serös-fibrinöse, mehr feste Infiltration der den Appendix umgebenden Peritonealpartieen gedeutet werden muss, ist die ausschliessliche Domäne der internen Behandlung, vorausgesetzt selbstverständlich, dass das Krankheitsbild ein reines bleibt: In diesem Falle verläuft der ganze Krankheitsvorgang unter geringer Temperaturerhöhung, ruhigem Puls, mässiger Schmerzhaftigkeit, deutlicher, gut abgedämmter Exsudatbildung; nach 4—5 Tagen treten die Zeichen der sich anschickenden Rückbildung ein. Da kann von irgend einer anderen Indication, als derjenigen der internen Behandlung, nicht die Rede sein.

c) Die chronischen Appendicitisformen, welche entweder aus mehreren acuten Attaquen einer katarrhalischen Appendicitis hervorgehen oder welche sich schleichend, ohne deutliche Erscheinungen, herausgebildet haben, können nur Gegenstand der internen Behandlung sein, so lange der objective Befund nur ein walzenförmiges, verdicktes Gebilde, das irgendwelche Verwachsungen mit der Umgebung nicht zeigt, erkennen lässt, und so lange dieses chronisch verdickte und entzündete Gebilde keine weiteren Beschwerden macht, wie dann und wann auftretende Schmerzen in der R. i. c. oder Druck an dieser Stelle. Meistens geht dieser chronische Process, oft ohne überhaupt entdeckt zu werden, unter Rückbildung des entzündlichen Zustandes oder Verödung des Gebildes wieder zurück. Wir wissen aber, dass solche chronischen, entzündlichen Processe auch unter Umständen besonders heftige Beschwerden verursachen können. In diesem Falle würde allerdings, wie wir unten noch zu erörtern haben werden, ein operativer Eingriff in Frage kommen.

Man könnte uns entgegenhalten, dass unter Umständen doch in diesen chronisch entzündeten Wurmfortsätzen eine Geschwürsbildung Platz greifen könnte mit Kothsteinbildung, Perforation etc., dass sie so ganz unschuldiger Natur also doch nicht sind. Das gebe ich zu, ich concedire sogar, dass in einem solchen verdickten, walzenförmig gestalteten, an und für sich wenig Beschwerden verursachenden Wurmfortsatz schon geschwürige Processe vorhanden sein können, die allerdings eine Verödung nicht ausschliessen, aber unter Umständen doch schwere perityphlitische Processe auslösen können. Daraufhin aber, was eventuell vorhanden sein kann, werden wir niemals eine Indication zur Operation stellen können, wir werden auch keinen Patienten finden, der sich nur auf Grund der Möglichkeit, dass sich einmal etwas Ernstes entwickeln könnte, operiren lässt. Werden wir, um einmal Zahlen zu nennen, einem Patienten sagen, dass mit einer Wahrscheinlichkeit von 90 % das chronisch entzündete Gebilde allmählich veröden wird, dass es aber mit einer Wahrscheinlichkeit von 10 % eine weitere, eventuell ernste Erkrankung zur Folge haben kann, so wird jeder Patient die Operation verweigern. Nach meinem Dafürhalten auch mit Recht. Denn unter diesem Gesichtspunkt könnten wir noch einen Schritt weiter gehen und die Indication zur Entfernung des gesunden Wurmfortsatzes stellen, da auch er die Schuld an schweren Krankheitsprocessen tragen kann.

Werden allerdings die Beschwerden einer chronischen Appendicitis heftiger, treten immer ernstere Attaquen ein, die auf eine weiter fortschreitende Veränderung schliessen lassen, so wird die Sachlage eine andere sein.

2. Die **absolute** Indication für die **chirurgische** Behandlung.

a) Wenn sich im Verlaufe einer Perityphlitis herausstellt, dass das in der Umgebung des Appendix gesetzte Exsudat sich nicht zurückbildet, dass vielmehr der Patient immer weiter fiebert, schwächer und elender wird, dass dementsprechend das Exsudat die charakteristischen physikalischen Eigenschaften eines unter der Bauchdecke liegenden Abscesses annimmt, der Schmerzhaftigkeit, Dämpfung und characteristische Fluctuation zeigt, dann wird kein Arzt sich besinnen, diesen Abscess zu öffnen, zumal der Eingriff ein durchaus einfacher und ungefährlicher ist. Die absolute Indication bleibt dieselbe, wenn ein fluctuirender Abscess vom Mastdarm oder der Scheide aus zu fühlen ist. Ebenso wird kein Arzt Bedenken tragen, einen paratyphlitischen Abscess, der als fluctuirender Tumor über dem Darmbeinkamm hervortritt, zu öffnen, oder — wenn es einmal so weit gekommen ist — genügende Abflussbedingungen zu schaffen, wenn der Eiter sich schon durch Fistelgänge der Haut den Weg nach aussen gebahnt hat.

b) Wir wissen aus unseren pathologisch-anatomischen und klinischen Betrachtungen, dass es Abscesse — peri- und paratyphlitische — giebt, welche versteckt liegen, so dass sie durch physicalische Untersuchung nicht festzustellen sind oder sich höchstens als Resistenz kundgeben. Dürfen wir nach dem ganzen Krankheitsverlauf und nach dem vorliegenden Befund — Fieber bis in die zweite Woche, rascher, flacher Puls, gestörtes Allgemeinbefinden, grosse Schmerzhaftigkeit auf Druck, eventuell Schmerz bei der Urinentleerung — annehmen, dass eine Eiterung vorliegt, und treten dann Symptome ein, welche diese Eiterung als eine bösartige erscheinen lassen, so ist die absolute Indication für die Entleerung des Eiters gegeben. Als Symptome der besonderen Bösartigkeit der Eiterung möchte ich hervorheben: 1. Steigerung des Fiebers, eventuell unter Schüttelfrösten, sehr rascher weicher Puls, Benommenheit des Sensoriums — Zeichen einer beginnenden Sepsis, 2. unter Fieberschüben sich zeigende grössere Ausbreitung der Schmerzhaftigkeit und beginnenderMeteorismus — Ausdehnung der Eiterung auf weitere Bauchfellpartieen. Wir werden in diesem Falle aber leider oft mit unserem Eingriff zu spät kommen. Vorsichtiger Weise wird desshalb diese absolute Indication nicht abzuwarten sein (S. 3 c).

c) Wenn unter den Erscheinungen der Perforation — in Folge eines Ulcerationsprocesses oder in Folge von Gangrän — ein besonders virulenter Entzündungsprocess in der Umgebung des Typhlons auftritt, der sich in der raschen Bildung eines flüssigen, zunächst nur trüb-serösen, zur dauernden Abdämmung nicht neigenden Exsudats äussert, dann ist meines Erachtens sofort einzugreifen. Wir haben die Symptome eines derartigen, besonders gefährlichen Exsudats bereits geschildert: Nach plötzlichem, vielleicht durch tagelang vorhergehende Fieberbewegungen und schmerzhafte Empfindungen in der R. i. c. und im ganzen Unterbauch eingeleiteten Perforationsschmerz hohes Fieber, rascher Puls, Cyanose, grosse Prostration, schweres Allgemeinbild, trockene Zunge, eventuell angedeutete Facies abdominalis, auch Meteorismus, vor Allem von vornherein auftretende und bleibende ausgedehnte Schmerzhaftigkeit, sowohl über dem Darmbeinkamm, wie im kleinen Becken, und mehr oder weniger ausgesprochene Auftreibung der R. i. c.

Ich will nicht unterlassen, hier noch einmal zu bemerken, dass auch bei leichteren Formen, die einen sofortigen Eingriff nicht erheischen oder überhaupt nicht zur Operation kommen, eine Schmerzhaftigkeit, die über die R. i. c. hinausgeht, vorkommen kann, lediglich durch reactive Entzündungserscheinungen des Peritoneums. In diesem Falle ist aber das ganze Krankheitsbild nicht ein so schweres, der Puls ist nicht auffallend beschleunigt, Fieber ist mässig, Allgemeinbefinden wenig beeinflusst. Bei ruhigem Abwarten wird in solchen Fällen die Schmerzhaftigkeit auf den eigentlichen Locus mor bi bald zurückgehen.

Die sofortige Operation, die wir bei dem erwähnten schweren Krankheitsbild befürworten, könnte man — wenn man überhaupt den von mehreren Seiten eingeführten Ausdruck adoptiren wollte — mit Recht als „Frühoperation" bezeichnen. Die sogenannte „Frühoperation" wurde besonders von französischen und amerikanischen Chirurgen empfohlen, bei uns auch von Sonnenburg, Roux und anderen. Diese Autoren bezeichneten als „Frühoperation" einen Eingriff, welcher bezweckte, jede einigermaassen schwer verlaufende typische Perityphlitis gleich im Anfang zu operiren, bevor es zu ernsteren Erscheinungen kam. Die Operation hatte, da bei dieser Indication Fälle zur Operation kamen, die auch erfahrungsgemäss ohne operativen Eingriff günstig verlaufen, den Zweck, Gefahren, wie Sepsis, Perforation des Eiters, Recidiven etc., vorzubeugen, die jedenfalls nur bei einem Theil der operirten Fälle eingetreten wären. Die Indicationen dieser sogenannten Frühoperation sind aber in den letzten Jahren sehr eingeschränkt worden, da man eben zu der Ueberzeugung gekommen ist, dass ein grosser Procentsatz der unter jener Indication operirten Fälle auch ohne operativen Eingriff zur Genesung kommt.

Der begeistertste Anhänger dieser Frühoperation ist auch jetzt noch Riedel. Er steht auf dem Standpunkt, dass 50 pCt. der überhaupt vorkommenden Appendicitiden und Perityphlitiden des frühen operativen Eingriffs, bei welchem der Processus gleich zu entfernen ist, bedürfen. Ein acut unter Fieber (38,5) und Pulsbeschleunigung (100 Pulse) entstandener Tumor ist für Riedel immer eine Indication zur sofortigen Operation. Er giebt zwar zu, dass von diesen sogenannten schweren Formen immerhin 71 pCt. ohne operativen Eingriff ausheilen, dass aber 29 pCt. sterben. Da er nun nicht von vornherein weiss, welcher von den Fällen einen ungünstigen Verlauf nehmen wird, so operirt er alle gleich im Anfang. Die Operation ist nach seinem Bericht immer von Erfolg und von günstigem Verlauf. Er rühmt dieser Frühoperation folgende Vortheile nach:

1. Der Schnitt ins Abdomen braucht nur klein zu sein, weil man nur einen kleinen Tumor zu entfernen hat.

2. Alle Organe sind leicht zu erkennen; man findet rasch die Einmündungsstelle des Ileum ins Coecum, desgl. den Wurmfortsatz.

3. Letzterer ist noch lose mit seiner Umgebung (Netz und Darmschlingen) verklebt; es gelingt leicht, diese Adhäsionen zu lösen und den Wurmfortsatz zu entfernen.

4. Die gebildete Eitermenge ist noch geringfügig, so dass man ohne Mühe den kirschen- bis wallnussgrossen Abscess austupfen kann.

5. Die Bauchmuskelwunde lässt sich fast vollständig durch doppelte Catgutnaht verschliessen, nur ein minimaler Spalt bleibt offen für einen aus 2 Schichten Gaze bestehenden Tampon; ein Bauchbruch kommt nicht zu Stande.

6. Die ganze Operation ist ausserordentlich leicht und einfach.

Riedel giebt nun an, bei seiner Operation, und sei sie schon nach 20 oder 36 Stunden gemacht worden, immer Eiter gefunden zu haben. Die Auffassung dessen, was wirklicher Eiter ist, ist in gewissen Grenzen eine subjective. Der Eine mag schon von eiteriger Perityphlitis sprechen, wenn der Processus in ein sulzig-fibrinöses, mit Eiterkörperchen durchsetztes Exsudat eingebettet ist, der Andere fasst diese Ausschwitzung noch als eine fibrinöse auf. Wie dem aber auch sei, wir müssen jedenfalls die Thatsache als durch Erfahrung erhärtet gelten lassen, dass in den meisten von Riedel operirten Fällen auch der Verlauf bei innerer Behandlung ein günstiger, dass also das Exsudat ein rückbildungsfähiges ist. Da ist es für mich als Arzt nun unwesentlich, ob man in allen Fällen das Exsudat als ein eiteriges bezeichnet, mir genügt die Thatsache, dass in 71 pCt. der Riedel'schen, sogenannten schweren Fälle ein Exsudat vorliegt, dessen Sterilisirung und Resorption dem Organismus noch gelingt.

Die Riedel'sche Indicationsstellung mag annehmbar und durchführbar sein für den Krankenhausarzt, falls Fälle von Perityphlitis frühzeitig in seine Behandlung kommen. Er steht in autoritativer Hinsicht seinen Patienten anders gegenüber, als der practische Arzt in der Familie. Für die Praxis ausserhalb des Krankenhauses ist die geschilderte Indicationsstellung undurchführbar.

Das Publicum weiss sehr wohl, dass eine „Blinddarmentzündung" eine Erkrankung ist, die unter Umständen eine Operation erheischt, dass sie aber für gewöhnlich bei innerer Behandlung ausheilt. Die erste Frage bei dem Vorschlag einer Operation seitens des Arztes — besonders dann, wenn dieser Vorschlag schon gleich im Anfang der Erkrankung erfolgt — wird deshalb gestellt in dem Sinne, ob in diesem Falle eine Ausheilung bei interner Behandlung ausgeschlossen sei. Legt man auf diese Frage dem Patienten die Sachlage dar in dem Riedel'sche Sinne, so wird er niemals die Operation zugeben, er wird sich die Chance, durch die für ihn unvergleichlich beqnemere und angenehmere innere Behandlung zu genesen, nicht rauben lassen wollen. Er wird von seinem Arzte verlangen, dass er weiter bei vorsichtiger Beobachtung und Behandlung abwarte, ob sich denn Symptome zeigen, die auf einen ungünstigen Ausgang, der in diesem Falle einzutreten droht, schliessen lassen, ob also dieser Fall wirklich zu der Minderzahl der operationsbedürftigen gehört.

Man kann mir nun entgegenhalten, eine derartige bis ins Einzelne gehende Darlegung der Sachlage sei unrichtig gegenüber dem Patienten, man muthe

ihm dadurch eine Entscheidung über sein Schicksal zu, die nur der erfahrene und wissenschaftlich durchgebildete Arzt treffen könne.

Dieser Einwand mag ja eine gewisse Berechtigung haben. Practisch stellt sich die Sache aber so, dass der Patient, resp. seine Angehörigen auf den Vorschlag einer sofort vorzunehmenden Operation hin in den allermeisten Fällen auch noch die Ansicht eines zweiten Collegen hören wollen. Da werden dann die Auffassungen abgewogen. Der Arzt aber, der mit Consequenz in derartigen Consilien die Riedel'sche Frühoperation vorschlägt, aber mit seinem Vorschlag nicht durchdringt gegenüber der Ansicht des Collegen, und der die Erfahrung macht, dass er nur in der Minderzahl der Fälle Recht behält, dass nämlich nur bei ca. einem Drittel eine Operation im späteren Verlauf nothwendig wird, der Arzt wird recht bald bei seiner Klientel aus der Reihe der Sachverständigen bei „Blinddarmentzündung" gestrichen werden.

Das ist ein practischer Standpunkt, der gegen die in Frage stehende Operation spricht. Es kommt aber noch ein anderer, rein ärztlicher in Betracht. Riedel nennt die Operation leicht und einfach. Seine Resultate beweisen, dass sie auch, von ihm ausgeführt, ungefährlich ist. Hier dürfen wir aber nicht vergessen: Si duo faciunt idem, non est idem. Riedel steht auf diesem Gebiete eine besondere Erfahrung und Geschicklichkeit zur Seite, die wir unmöglich bei allen Aerzten, auch nicht einmal bei solchen, welche auf dem Gebiete der Chirurgie eine respectable Erfahrung haben, voraussetzen dürfen. Dass diese Operation, welche eine Eröffnung der Bauchhöhle unter sehr heiklen Verhältnissen verlangt, Gemeingut aller Aerzte würde, davon kann gar nicht die Rede sein, und das müsste sie doch, wenn sie den Erfolg haben sollte, den der Autor ihr zuschreibt.

Die „Frühoperation" auf Grund der Riedel'schen Indication wird deshalb in die Praxis kaum je eingeführt werden können. Die Indication ist zu relativ, als dass wir sie als Unterlage für einen operativen Eingriff verwerthen können. Wir werden bei zunächst durchgeführter innerer Behandlung die Fälle zur Operation auswählen müssen, in welchen die Indication sich mehr zu einer absoluten gestaltet. Da gewährt ja nun bei der Bestimmung des Zeitpunktes der Operation die persönliche Auffassung und die Erfahrung des Arztes einen gewissen Spielraum. Wir haben uns bei der Schilderung der Krankheitsbilder mit dieser Indicationsstellung schon befasst und werden sie weiter unten noch genauer zu präcisiren haben. Im Allgemeinen stehe ich aber doch auf dem Standpunkt, dass die Collegen für gewöhnlich die eventuellen Folgen einer Perityphlitis zu harmlos auffassen und sich zu schwer zu einem operativen Eingriff entschliessen.

Was nun den Ausdruck „Frühoperation" anbetrifft, so sollte er meines Erachtens überhaupt nicht gebraucht werden. Dieser Ausdruck bezeichnet einen Zeitpunkt, wann denn operirt werden soll, gar nicht. Einen solchen kann man auch niemals festlegen. Man kann höchstens von einer Indication für einen chirurgischen Eingriff sprechen, welche in dem einen Falle sofort nach dem ersten Auftreten der Erkrankung, in dem anderen Falle schon in den ersten Tagen, in dem dritten Falle eventuell erst später eintritt. Meines

Erachtens sollte man nur von operativer und nicht frühoperativer Behandlung der Appendicitis und Perityphlitis sprechen. Wann die Operation gemacht wird, das ist in jedem einzelnen Falle abzuwägen und zu entscheiden. Alle sogenannten schweren Fälle sofort zu operiren, wird in der Praxis nicht angängig und auch nicht indicirt sein.

d) Eine vierte absolute Indication für einen chirurgischen Eingriff wird bedingt durch das Auftreten einer Peritonitis im Anschluss an eine Perforation des Processus oder im Gefolge eines perforirenden Abscesses.

Wir haben schon darauf hingewiesen, dass eine von vornherein das ganze Peritonealgebiet befallende Peritonitis im Anschluss an appendicitische oder periappendicitische Processe selten ist. Meistens kommt es doch zu einem provisorischen Abschluss, der aber nicht lange der Exsudatwelle Stand hält, sie dringt weiter vor, auf ihrem Wege verschiedene Entzündungsgrade erzeugend, hier Eiter, dort nur Fibrinbelag, wir haben das Bild der fibrinös-eiterigen Peritonitis, die, weiter fortschreitend, bald die ganze Peritonealfläche zu überziehen droht. Liegen die Symptome dieser Peritonitis vor, die, von der Fossa iliaca ausgehend, im weiteren Vordringen begriffen ist, so werden wir keinen Augenblick mit dem operativen Eingriff, der den Eiterherd aufzusuchen und abzuleiten hat, säumen dürfen. Das Krankheitsbild ist in diesem Falle immer ein schweres. Rascher Puls, meist hohes Fieber, grosse Schmerzhaftigkeit des ganzen Unterbauches, besonders bei peristaltischer Bewegung der Därme und beim Husten, sogar beim tiefen abdominalen Athmen, daher auch costale Athmung, anfangs meist harte Contraction der Bauchdecken, Erbrechen, beginnende Facies abdominalis, grosse innere Unruhe, später Meteorismus und ileusartiges Erbrechen.

Die unter d genannte Indication weicht nur graduell, nicht in pathologischer Beziehung von der vorigen ab. Auch bei der Indication unter c handelte es sich um ein Exsudat, das zur Peritonitis führt, wenn es nicht sofort entleert wird. Derselbe Fall, der heute unter der Indication c operirt wird, kann morgen, wenn die Operation unterbleibt, der unter d aufgeführten Indication anheimfallen. Selbstverständlich wird die Prognose im letzten Falle eine weniger gute sein. Ob überhaupt im vorgeschrittenen Stadium, wenn der Leib hochgradig meteoristisch, der Darm paralytisch, wenn der Puls rasend und kaum fühlbar ist, noch operirt werden soll, darüber lässt sich streiten, meistens wird der Eingriff ohne Erfolg sein.

c) In jedem Falle, in welchem in Begleitung resp. als Folge eines entzündliches Vorganges am Darm in der R. i. c. ein ausgesprochener Ileus auftritt, der einen bedrohlichen Charakter annimmt, wie er sich durch Herzschwäche, Facies abdominalis etc. äussert, ist die sofortige Operation angezeigt.

Tritt der Ileus als Anfangssymptom auf und hat er seinen Grund in der Paralyse einer Darmstrecke, die in der Nähe des Entzündungsherdes liegt, ist aber dieser Entzündungsherd nicht mit Sicherheit bei der meteoristischen Auftreibung des ganzen Darms zu ermitteln, so ist zunächst die Anlegung einer künstlichen Darmfistel angezeigt, um den Patienten vor den gefährlichen Folgen der Aufhebung der Darmpassage zu retten, und dann der entzündliche Herd in Angriff zu nehmen. Wir haben aber schon darauf hingewiesen, wie ausserordentlich schwierig in diesem Falle die Diagnose sein kann, ob es sich um einen paralytischen Ileus in Folge begrenzter Entzündung oder eine allgemeine Peritonitis handelt. Die Entscheidung kann nur unter Berücksichtigung aller in Frage kommenden Momente von Fall zu Fall getroffen werden.

Ist der Ileus aber die Folge einer Compression oder Abknickung des Darms durch ein bereits gebildetes und nachweisbares Eiterdepot, zeigt er sich also im weiteren Verlaufe der Erkrankung, so ist eine sofortige Entleerung des Eiters vorzunehmen.

Endlich kann die Aufhebung der Darmpassage, die in Folge von Verwachsungen und Verengerungen des Darms in der R. i. c., den Residuen einer abgelaufenen Perityphlitis, zu Stande kommt, und die sich mehr in chronisch zunehmender Heftigkeit entwickelt, nur Gegenstand chirurgischer Behandlung sein.

f) Es ist schwierig, eine Gangrän des Wurmfortsatzes, so lange dieselbe noch nicht zu Entzündungsprozessen des umgebenden Peritoneums geführt hat, zu erkennen, und selbst dann, wenn diese Entzündungsprocesse schon ausgebildet sind, kann sie meistens nur aus dem schweren Verlauf vermuthet werden. Wir wissen, dass eine schwere Perityphlitis oder gar eine septische Peritonitis in Folge von Gangrän plötzlich, wie aus heiterem Himmel, ohne alle Vorboten auftreten kann. Nicht selten aber sind appendicitische Beschwerden vorhergegangen. Es fragt sich, ob aus diesen Beschwerden die drohende Gefahr geschlossen werden kann, so

lange die Gangrän noch keine entzündlichen Processe des Peritoneums bewirkt hat.

Stellen sich bei einem Patienten, der an den Symptomen einer acuten Appendicitis oder eines acuten Nachschubes einer chronischen Appendicitis leidet, Symptome ein, die auf einen bösartigen Vorgang am Appendix schliessen lassen, so ist die sofortige Entfernung des Gebildes angezeigt, denn dass die Gangrän zu schweren lebensgefährlichen peritonitischen Processen führen wird, ist klar. Als solche Symptome können wir bezeichnen die lange Dauer des appendicitischen Anfalles, der für gewöhnlich nur drei bis vier Tage beansprucht, deutliche Fiebererscheinungen, rascher, flacher Puls, Brechneigung, Störung des Allgemeinbefindens, grosse Appetitlosigkeit, stark belegte Zunge, dauernder, auf Druck heftiger Schmerz in der R. i. c. an der Stelle des Schmerzpunktes. Gelingt es noch, das Gebilde als einen verdickten Wulst durchzufühlen, so wird es sich um einen bösartigen Process am Appendix handeln, der mit der höchsten Wahrscheinlichkeit als beginnende Gangrän aufzufassen ist, und dann ist die Operation angesichts der Gefahr, in welcher der Patient schwebt, indicirt. Meistens zeigt sich bei dem Eingriff schon deutliche entzündliche Reizung der Umgebung bis zur fibrinös-eiterigen Verklebung.

g) Die in Folge einer Perityphlitis auftretenden Eiteransammlungen in entfernt liegenden Organen, z. B. Gehirn- und Leberabscesse, subphrenische Eiterungen, eiterige Pleuritiden, bilden selbstverständlich auch eine absolute Indication für die chirurgische Behandlung, falls dieselbe, wie z. B. bei Hirnabscessen, überhaupt auszuführen ist.

3. Die **relative** Indication für die **chirurgische** Behandlung.

Im Verlaufe der internen Behandlung einer acuten Peri- oder Paratyphlitis tritt nicht selten die ernste Erwägung an den behandelnden Arzt heran, ob er mit Rücksicht auf die schweren Krankheitserscheinungen die Weiterführung einer inneren Behandlung noch verantworten kann. Er muss sich sagen, dass ohne einen chirurgischen Eingriff der Patient in der grössten Lebensgefahr ist, dass zwar die Möglichkeit vorhanden ist, es möchten sich im weiteren Verlaufe, ohne dass der Patient Schaden nähme, günstigere Be-

dingungen für eine Operation herausbilden, dass sogar nicht ausgeschlossen ist, der Patient könnte ohne chirurgischen Eingriff noch genesen. Jeder vorsichtige Arzt wird sich in einem solchen Falle zur Operation entscheiden, auch wenn das Exsudat vermöge seiner Lage nicht gerade die Eigenschaften an sich trägt, die eine leichte Operation voraussetzen lassen, auch wenn ferner ihm die Erfahrung entgegengehalten wird, dass einmal ein Patient auch ohne Operation aus einem solchen schweren Anfall intact hervorging.

Der Arzt hat die Pflicht, die Gefahr, durch welche mit grosser Wahrscheinlichkeit ein ungünstiges Ende herbeigeführt wird, vom Patienten abzuwenden, selbst auf die Möglichkeit hin, hier und da auch einmal einen Patienten der Operation zu unterwerfen, der durch ein besonders glückliches Spiel der Natur noch bei conservativer Behandlung genesen wäre.

Während Riedel von vornherein alle sogenannten ernsten Fälle, von welchen die bei Weitem grösste Mehrzahl bei interner Behandlung ausheilt, operirt, damit er nur nicht mit seinem Eingriff zu spät komme, wollen wir zunächst die innere Behandlung einleiten und wollen, sobald es sich während der Behandlung herausstellt, dass wir bei diesem speziellen Falle eine interne Behandlung nicht mehr verantworten können, nicht weiter mit dem chirurgischen Eingriffe säumen. Wir werden zwar die absolute Indication zu diesem Eingriff nicht immer abwarten können, aber wir werden nur verhältnissmässig wenige Patienten einem chirurgischen Eingriff unterwerfen, die wohl ohne ihn noch genesen wären.

Recht oft werden ja, um die immerhin recht schwierige Entscheidung in einem bestimmten Falle zu treffen, mehrere Collegen das Krankenlager umstehen und ihre Meinung austauschen. Es ist sicherlich empfehlenswerth, wenn diese Consultation von einem Internen und einem Chirurgen abgehalten wird; eine derartige Combination ist aber gar oft nicht durchführbar. Es ist umsomehr die Pflicht der in der allgemeinen Praxis stehenden Collegen, sich mit den verschiedenen Krankheitsbildern und den in Frage kommenden Indicationen genau zu befassen, dann wird die Consultation von practischen Aerzten bei der Perityphlitis ebenso erspriesslich sein, wie die Berathung zweier Collegen, die sich möglicherweise in ihrer Auffassung schroff gegenüberstehen.

Für jeden Fall gültige Vorschriften können wir nicht geben. Wir müssen uns von dem allgemeinen Gesichtspunkte leiten lassen,

dass ein rückbildungsunfähiges Exsudat nicht ohne Schaden im Körper verweilen darf, dass es operativ zu entfernen ist, wenn nicht unabsehbare Gefahren für den Patienten erwachsen sollen. Die rein eiterigen Exsudate sind aber in dem Sinne, wie wir eine Rückbildung verlangen müssen, fast immer rückbildungsunfähig. Wir dürfen uns nicht darauf verlassen, dass sie oft wirklich resorbirt werden, höchstens können sie in ein Hohlorgan durchbrechen — ein Vorgang, der als ein glücklicher Zufall niemals vorausgesetzt werden darf. Zeigen sich desshalb im Verlaufe der Peri- oder Paratyphlitis die Symptome, dass ein Exsudat sicher vollständig vereitern wird oder bereits vereitert ist, so wird ein operativer Eingriff indicirt sein.

Es sind nun von verschiedenen Autoren immer wieder verschiedene hauptsächliche Momente hervorgehoben worden, aus welchen der Schluss gezogen werden soll, dass ein nach Lage des Falles sicher anzunehmendes Exsudat vereitern wird oder schon vereitert ist. Wir wollen an der Hand unserer Erfahrungen, die wir unter Verwerthung eigener Beobachtungen und der Angaben massgebender Autoren bei unseren Fällen gesammelt haben, die Indicationen bei den verschiedenen Formen schildern, ohne aber den Anspruch zu erheben, dass alle Möglichkeiten erschöpfend behandelt werden könnten.

a) Beginnt eine Peri- oder Paratyphlitis unter schweren Symptomen — hohes Fieber (39,5—40), starker Schmerz, rascher Puls, eventuell Schüttelfrost, schwerer Allgemeinzustand, Erbrechen — so ist die erste Aufgabe, zu untersuchen, ob der Process beschränkt bleibt, ob er die Fähigkeit besitzt, sich abzudämmen. Bleibt er an eine umschriebene Stelle gebunden, stellen sich nicht die Symptome ein, die wir unter c und d als Zeichen für die absolute Indication zur Operation aufgestellt haben, dann können wir mit der inneren Behandlung ruhig fortfahren, in der Voraussetzung, dass das abgedämmte Exsudat nicht den Entzündungsgrad erreiche, der eine Rückbildung ausschliesst. Auch wenn der hochfieberhafte Zustand in den ersten Tagen bestehen bleibt, können wir unter der Voraussetzung, dass sich Symptome einer Weiterverbreitung in continuitate oder per Metastase nicht zeigen, mit der inneren Behandlung fortfahren. Liegt das Exsudat oberflächlich, so

dass wir es physikalisch controliren können, so ist diese Möglichkeit von ausserordentlichem Werth.

Dauert der schwere Zustand über den dritten Tag hinaus, geht weder Fieber, noch Puls herunter, bleibt der letztere vor Allem sehr frequent und weich, ist das Allgemeinbefinden noch ein schweres, leidet der Patient gar noch an dann und wann auftretendem Frösteln, dann müssen wir die Hoffnung, dass sich das Exsudat zurückbilden würde, aufgeben, dann wächst andererseits die Gefahr für den Patienten, dass es sich weiter ausdehnen wird. Wir sollen da nicht abwarten, bis schon eine Facies abdominalis oder eine stärkere Auftreibung des Leibes sich zeigt, selbst auf die Möglichkeit hin, dass wir in seltenen Fällen einmal einen Patienten operiren, der auch bei abwartender Behandlung noch genesen wäre.

Liegt das in diesem Falle fast stets schon vollkommen eiterige Exsudat in der Tiefe, so dass es physikalisch nicht oder nur unsicher nachzuweisen ist, so darf uns diese Lage von der Operation nicht abschrecken. Bei einem solchen schweren gefahrdrohenden Zustand zu warten, bis sich günstigere Operationsbedingungen (Verklebung des Exsudats mit der äusseren Bauchdecke) zeigen, ist unstatthaft. Diese Bedingungen kommen oft auch gar nicht zu Stande.

b) Beginnt die Peri- oder Paratyphlitis unter denselben schweren Erscheinungen, so können dieselben sich allerdings schon am 2. oder 3. Tage wesentlich mildern, das Fieber fällt um einen Grad, das Thermometer zeigt etwa 39,0—39,2, der Puls ist noch rasch, aber voll, der Zustand des Patienten ist erträglich. Der Schmerz in der R. i. c. ist zwar noch heftig, aber nicht weit verbreitet. So dauert der Zustand bis zum 5. oder 6. Tage, ohne dass sich grade bedrohliche Symptome zeigen. Geht das Fieber um 39° herum auch noch nach dem 6. Tage weiter, dann ist hier ebenfalls die Indication zur Operation gegeben. Rotter empfiehlt, nicht länger wie bis zum 9. Tage zu warten. Hier handelt es sich meistens um einen gut abgedämmten Abscess, der auch oft, wenigstens mit einer kleinen Begrenzung seiner Wand, mit der Bauchwand in Verbindung steht.

Ich rathe, auf Grund meiner Erfahrung, in dem Falle, dass das Fieber auf 39 bleibt, vor Allem aber der Puls

sehr rasch (110—120) ist, die Schmerzhaftigkeit auf Druck in früherer Heftigkeit oder gar intensiver, wie vorher, weiter dauert, spätestens am Schlusse der ersten Woche, etwa am 8. Tage, zu operiren. Ich weiss sehr wohl, dass auch nach diesem Termin eine Rückbildung des Exsudats noch zu Stande kommen kann, wie ja aus unserer Krankengeschichte No. 7 hervorgeht. Auf diese Möglichkeit würde ich aber nur dann rechnen, wenn ich im Stande wäre, das Exsudat in seinem Verhalten durch genaue physikalische Untersuchung zu controliren, wenn es also nahe der Bauchwand läge. Finde ich dann, dass dasselbe zwar weiter fortschreitet, aber hart und gut abgedämmt bleibt, dann zwingt mich nichts, schon am Schlusse der ersten Woche zu operiren, dann kann ich ruhig abwarten, bis deutliche Erscheinungen der Rückbildungsunfähigkeit, wie z. B. Fluctuation, sich zeigen. Treten diese nicht ein, verkleinert sich das Exsudat, unter Nachlass der Fiebererscheinungen etc., dann haben wir dem Patienten die Operation erspart.

Ich weiss sehr wohl, dass mancher College gegen diese Indicationsstellung, als eine zu wenig conservative, protestiren wird. Er wird mir seine Erfahrung entgegenhalten, dass er auch bei längerer, als einwöchiger Fieberdauer bis zu 39, bei 120 Pulsen und schwerem Allgemeinbefinden einen günstigen Ausgang bei innerer Behandlung gesehen habe. Das bestreite ich nicht. Auch ich habe, wie ich eben schon bemerkte, beobachtet, dass derartige Fälle in Genesung übergehen können auch ohne Operation. Andererseits habe ich aber doch auch recht traurige Erfahrungen gemacht. Nicht etwa nur, dass ich bei der am 8.—10. Tage oder auch schon am Schlusse der ersten Woche ausgeführten Operation erstaunt war, wie weit die Eiterung schon vorgeschritten war, wie der stinkende Eiter schon hinter das Coecum nach oben oder retroperitoneal weitergekrochen war, und desshalb der Patient ein langes Siechthum erdulden musste bis zur definitiven Genesung, sondern vor Allem, dass ich mir sagen musste: Hier hast Du zu spät operirt, hier kannst Du die allgemeine Sepsis nicht mehr verhüten, oder hier wirst Du die multiplen Abscesse, die sich gebildet haben, nicht mehr erreichen können, hier ist Alles verloren.

Wie sehr oft die Meinungen bezüglich der Indication eines operativen Eingriffs auseinandergehen, das habe ich noch kürzlich erlebt. Es handelte sich um einen Fall, der bezüglich seines Verlaufs beiläufig in die Mitte

zwischen die unter b und c angeführten Typen zu setzen sein würde. Ich will ihn, da er grade für die Praxis sehr lehrreich ist, erzählen:

30. W. K., 13 Jahre, Gymnasiast, war immer gesund, nur hat er in den letzten Monaten häufiger über Leibschmerzen geklagt, die aber den äusserst strebsamen und fleissigen Knaben vom Schulbesuch nicht abhielten.

Am Donnerstag, den 17. Januar 1901, Abends, klagt der Patient über heftige Schmerzen im Leib, die von Fieber begleitet sind. In der Nacht mehrmaliges Erbrechen. Am 18. I., Morgens früh, werden die Schmerzen ziemlich plötzlich sehr heftig und verbreiten sich über den ganzen Leib. Der hinzugerufene Arzt findet deutlichen Meteorismus, starke Schmerzhaftigkeit der Unterbauchgegend, Temp. 39,6, Puls 130. Er hält zunächst die Erkrankung für eine Colica flatulenta und verordnet Calomel. Nach Stuhlentleerung keine Besserung.

Abends: Temp. 39,5, Puls 130. Schmerz sehr heftig, besonders in der R. i. c. Jetzt Diagnose: Perityphlitis. Ord.: Eis, Opium etc.

Bis zum 20. I. dauert der Zustand unter heftigen, spontanen, anfallsweise auftretenden Schmerzen, die durch Opium gemildert werden, weiter. Exsudat nicht deutlich nachweisbar, jedoch ist die R. i. c. bei Palpation sehr schmerzhaft, auch beim Uriniren treten Schmerzen im Becken auf. Der Meteorismus geht zurück.

Am 21. I. Temp. nur noch 37,8—38,3, dagegen bleibt der Puls sehr rasch: 115—120. Absolute Appetitlosigkeit dauert fort. Ebenso spontane und bei Palpation heftige Schmerzen. Am 23. I. ist das Uriniren nicht mehr schmerzhaft. Temp. 38,3, Puls 115. Starker örtlicher Schmerz. Exsudat nicht deutlich nachweisbar, höchstens Resistenz. Keine Stuhlentleerung, doch Flatus nach Suppositorium.

Am 24. I., Abends, sah ich mit dem behandelnden Collegen den Pat. Wir nahmen folgenden Status auf:

Pat. macht den Eindruck eines Schwerkranken, er nimmt die passive Rückenlage ein, die Oberschenkel sind stark an den Leib angezogen. Die Zunge ist belegt. Foetor ex ore. Das Abdomen nicht aufgetrieben, ebenso wenig die R. i. c. Die Palpation der letzteren ist besonders schmerzhaft, der Pat. ist ängstlich vor jeder Berührung. Schmerzen am stärksten in Loco typico. Mässig deutliche Resistenz, keine Dämpfung. Rectaluntersuchung ergiebt grosse Schmerzhaftigkeit im Douglas, jedoch keine Resistenz. Druck auf die Lumbalgegend nicht schmerzhaft. Absolute Anorexie. Temp. 38,7, Puls 117, weich.

In Erwägung des plötzlichen unter schweren Symptomen, vor Allem unter Meteorismus, hohem Fieber und raschem Puls einsetzenden Beginnes, in Berücksichtigung der Thatsache, dass der Patient schon längere Zeit vor der jetzigen Erkrankung über dann und wann auftretende Leibschmerzen geklagt hatte, ferner in Würdigung des Verlaufs der Erkrankung, der zwar nach drei Tagen ein milderer geworden war, aber dann wieder heftiger eingesetzt hatte, endlich in Bewerthung des vorliegenden Befundes: — Sehr starke Schmerzhaftigkeit der R. i. c., Resistenz derselben, absolute Appetitlosigkeit

noch am 8. Tage, zwar kein hohes Fieber, aber eine hohe Pulszahl, die nicht im Verhältniss zur Temperatur stand, — musste ich auf Grund meiner Erfahrung annehmen, dass hier eine Perforation des Appendix und im Anschluss an dieselbe ein Exsudat vorlag, welches einen hohen Virulenzgrad besass, welches eiterig war, desshalb sehr geringe Aussicht auf spontane Rückbildung bot, aber wohl, wenn es nicht entfernt wurde, den Patienten in grosse Lebensgefahr brachte. Ich erklärte desshalb Folgendes: Es ist wohl möglich, dass der Patient ohne Operation noch genesen kann, entweder dadurch, dass das vorliegende Exsudat in den Darm durchbricht oder durch die Perforationsöffnung des Processus sich in den Darm entleert oder auch, dass es gar resorbirt wird. Die Gefahr liegt aber vor, dass es weiter fortschreitet, dass es eventuell in die Bauchhöhle durchbricht und dann zu einer allgemeinen Peritonitis führt, bei welcher unsere Kunst höchst wahrscheinlich vergeblich sein wird. Ich schlage desshalb die Entleerung des Exsudats durch Operation vor, die dem Pat. die sicherste Gewähr der Genesung bietet, zumal die Ausführung der Operation wegen der jetzt noch vorhandenen uncomplicirten, glatten Abkapselung und der oberflächlichen Lage des Exsudats, welche auf Grund der grossen Schmerzhaftigkeit der R. i. c. angenommen werden muss, eine leichte und nur die Gefahr der Narcose einschliessende sein wird.

Dieser Erwägung konnte sich der behandelnde College nicht anschliessen, er hielt das Exsudat nicht für eiterig, desshalb eine Genesung ohne Operation für viel wahrscheinlicher, wie mit Eingriff.

Nichtsdestoweniger wollten aber die Eltern die Operation ausführen lassen, wenn ein dritter College meiner Ansicht beitreten würde.

Am Nachmittag des folgenden Tages, am 25. I., also gegen Ende des achten Erkrankungstages, umstanden wir zu Dreien das Krankenlager. Der Befund war derselbe, wie am vorigen Tage, nur war die Schmerzhaftigkeit der R. i. c. etwas geringer, ebenso der Schmerz im Douglas. Temp. 38,7, Puls 114. Absolute Appetitlosigkeit.

Der zweite consultirende College schloss sich der Ansicht des behandelnden Arztes an: Kein Eiter, Operation nicht indicirt, Genesung ohne Operation sicherer, wie mit Operation.

Die letztere wurde desshalb nicht ausgeführt. Wir machten aber aus, dass wir von dem behandelnden Arzte in den nächsten Tagen auf dem Laufenden gehalten würden und wieder zusammen berathen wollten, wenn der Zustand des Pat. sich verschlimmern sollte.

Am 26. I. bekamen wir folgende Nachricht: Temp. 38,7, Puls 115. Schmerzhaftigkeit dieselbe, auch spontaner Schmerz, besonders während der Nacht. Keine Stuhlentleerung, kein Appetit.

27. I. Schmerz heftiger, hat sich nach oben zur Leber hin ausgedehnt, dort auch Resistenz zu fühlen. Temp. 38,9, Puls 117.

Am Abend des 27. I. wieder Consultation, also am Ende des zehnten Erkrankungstages. Befund: Sehr starker Schmerz bei der leisesten Berührung der R. i. c., besonders in Loco typ., der Schmerz ist im Ganzen mehr ausge-

breitet, besonders nach oben. Die R. i. c. fühlt sich in der Tiefe an, wie eine halbweiche nachgiebige Masse, „comme du carton“, wie Roux sagt. Temp. 39, Puls 118—120.

Ich wiederholte meine Ansicht: Eiter, Möglichkeit der Rückbildung nicht ausgeschlossen, aber die Chance, ohne Operation zu genesen, wird immer geringer, dagegen ist die Gefahr für den Pat. im Steigen begriffen. Da die Operation hier leicht und, abgesehen von der Gefahr der Chloroformnarkose, auch unbedenklich ist, so schlage ich vor, das Sichere zu wählen und den Pat. zu operiren. — Der behandelnde Arzt stimmte mir jetzt, besonders in der Auffassung des Exsudats als ein eiteriges, bei und war auch für die Operation.

Dagegen war der zweite consultirende College anderer Ansicht, die er folgendermassen darlegte:

„Ich muss zwar zugeben, dass der Zustand unseres Patienten sich seit unserer letzten Consultation ernster gestaltet hat. Darauf weist das höhere Fieber, die grössere und ausgedehntere Schmerzhaftigkeit, der rasche Puls, die absolute Appetitlosigkeit hin. Ich habe aber bis jetzt in meiner sechsundzwanzigjährigen Praxis mehrere Fälle, welche zwei Wochen und noch länger fieberten, ohne Operation zur Genesung kommen gesehen. Ich habe nur einmal einen operativen Eingriff vorgenommen, und zwar in einem Falle, bei dem der Eiter direct unter der Bauchdecke als fluctuirender Tumor zu fühlen war und durchzubrechen drohte. Hier in unserem Falle halte ich einen operativen Eingriff noch nicht für indicirt, weil ich mich noch nicht überzeugen kann, dass hier Eiter vorliegt, und zwar, 1. weil der Patient keine Schüttelfröste gezeigt hat, 2. weil das Fieber doch nicht genügend hoch ist.“

Meine Frage, ob er der Ansicht sei, dass, wenn Eiter vorliege, unbedingt die Operation vorgenommen werden müsse, bejahte der College durchaus. Im Gegentheil, er war, bei der Annahme von Eiter, mehr für eine Operation, wie ich, denn er hielt die Rückbildung eines eiterigen Exsudates für unwahrscheinlicher, wie ich.

Unsere wissenschaftlichen Anschauungen gingen also nur in der Frage auseinander: Liegt hier Eiter, also ein Exsudat, das für gewöhnlich selten zurückgebildet wird, vor, oder handelt es sich um ein Exsudat, dessen Rückbildung mit Fug und Recht angenommen werden darf?

Die unter 1. angeführte Begründung des Collegen für das Nichtvorhandensein von Eiter konnte ich nicht gelten lassen. Schüttelfröste sind meines Erachtens nicht ein integrirendes Symptom einer Eiterung. Wollte man immer erst dann eine Eiterung annehmen, wenn Schüttelfröste dagewesen sind, dann würde man recht oft den geeigneten Augenblick für einen Eingriff verpassen. Schüttelfrost kann man doch — ganz allgemein ausgedrückt — nur als ein Symptom eines plötzlichen Uebertrittes besonders massenhaften und besonders pyrogenen Materials in die Blutmasse betrachten. Das braucht aber bei einer Vereiterung eines Exsudates gar nicht vorzukommen.

Ein Schüttelfrost kann andererseits aber sogar eintreten ohne ausgesprochene Eiterung in der R. i. c. Fälle, in welchen in Folge einer Appendicitis, die gar keine Symptome machte und desshalb auch nicht diagnosticirt werden konnte, Schüttelfröste auftraten, die eine verhängnissvolle Erkrankung einleiteten, sind in der letzten Zeit häufiger beobachtet worden. Man fand bei der Autopsie einen entzündeten, an einzelnen Partieen auch wohl gangränösen Appendix mit jauchigem Inhalt, daran sich anschliessend Phlebitis, welche die Verschleppung infectiösen Materials vermittelt hatte, in Folge dessen Leberabscesse und die Erscheinungen einer allgemeinen Septico-Pyaemie[1]). Hier entstanden also Schüttelfröste durch den Uebertritt nicht nur von toxischem, sondern von lebendem, inficirendem Material in den Blutstrom, das sich bei der nächsten Etappe, in der Leber, ansiedelte, dort örtliche Abscedirungen und secundär wieder allgemeine septico-pyaemische Erscheinungen bewirkend.

Ein Schüttelfrost ist immer ein ominöses Symptom bei einer Appendicitis und Perityphlitis, das meines Erachtens zur Feststellung eines eiterigen Exsudats nicht nothwendig vorhanden zu sein braucht.

Was den zweiten Einwand des Collegen anbetraf, so musste ich ihm entgegenhalten:

Es giebt Eiterbildung ohne hohes Fieber, dann stimmt aber die Pulsfrequenz nicht mit dem Fieber überein, und das trifft hier in unserem Falle zu. Ausserdem würde es in der Geschichte der chirurgischen Behandlung der Perityphlitiden einzig dastehen, dass man in einem Falle, der so stürmisch begonnnen hat, wie der unserige, und der bis zum Anfang des elften Tages noch einen sehr frequenten Puls (118—120), eine grosse Schmerzhaftigkeit, sowohl spontan, wie auf Druck, und eine Temperatur von 39 zeigt, der das bekannte characteristische halbweiche Gefühl bei der Palpation, und nicht etwa eine feste harte Masse erkennen lässt, dass man in einem solchen Falle nicht Eiter finden würde.

Ich wiederholte desshalb meine Ueberzeugung, dass hier Eiter in der Umgebung des Coecums, — höchstwahrscheinlich an seiner vorderen und inneren Fläche — vorhanden sei, welcher der Bauchwand anliege.

Der behandelnde College stimmte meiner Ansicht bei.

Daraufhin gab der consultirende College folgende Erklärung ab:

„Ich bin mit der Ausführung der Operation einverstanden, wenn die beiden mit berathenden Herren die Verantwortung dafür übernehmen, dass Eiter gefunden wird. Wird Eiter nicht gefunden, dann war die Operation unnöthig und ich lehne dann jede weitere Verantwortung ab.“

Die uns auferlegte Verantwortung nahmen wir auf uns, und so wurde beschlossen, am folgenden Tage die Operation auszuführen.

---

1) cf. Honigmann, Wiesbaden. Zur Pathologie der Erkrankungen des Wurmfortsatzes. München 1900. Seitz und Schauer. — Curschmann, Vortrag in der Leipziger med. Gesellschaft vom 9. I. 1900. (Bericht der Münch. med. Wochenschrift 1900. No. 9.) — Dieulafoy, „Le Foie appendiculaire“. Semaine médicale 1898. No. 56.

Als wir aber am Nachmittag des anderen Tages, also gegen Ende des 11. Erkrankungstages mit unserem Instrumenten- und Verband-Embarras ankamen, war das Bild ein ganz anderes geworden.

Der Patient hatte 37,7; 92 Pulse. Die Schmerzhaftigkeit war eine geringere geworden. Der Pat. machte den Eindruck eines Genesenden. Wenngleich wir diese Besserung eventuell als eine trügerische bezeichnen mussten, so konnten wir doch nicht mehr auf die Operation bestehen, sondern mussten der Ansicht des consultirenden Collegen, hier doch weiter abzuwarten, beitreten.

Die Besserung war nicht trügerisch, der Patient ist ohne Operation genesen.

Die Epikrise dieses Falles ist nach meiner Ansicht folgendermaassen zu entwickeln:

Der Patient hat ein doppeltes Glück gehabt.

Er ist trotz der Uneinigkeit der behandelnden Aerzte genesen; er ist sogar sehr bequem, ohne Operation der Heilung zugeführt worden.

Es hätte ja auch anders sein können. Ueber den wissenschaftlichen Streit der Aerzte hätte die geeignete Zeit zum Eingriff verpasst werden, der Patient hätte an multiplen Abscessen, Pyaemie, Peritonitis zu Grunde gehen können.

Das wäre für ihn und die besorgten Eltern ein sehr schmerzliches Resultat der Consultation dreier Collegen gewesen, trotzdem Jeder, — das möchte ich doch eben bemerken —, das Beste, was er besass, dachte und wollte. Wir hatten alle das Wohl und Wehe des Kranken und nur dieses im Auge, es handelte sich nicht um das hartnäckige Festhalten an sogenannten therapeutischen Grundsätzen.

Dass Eiter vorhanden war, das steht für mich auch jetzt noch fest, und zwar nicht nur auf Grund der Symptome, die hier vorlagen, sondern vor allem auf Grund meiner Erfahrung, dass sowohl ich, wie auch alle anderen operirenden Aerzte in einem ähnlichen, am 12. Krankheitstage operirten Falle noch niemals keinen Eiter gefunden haben. Im Gegentheil, immer war der eiterige Process weiter vorgeschritten, wie man hätte auf Grund des äusseren Befundes annehmen sollen.

Wo ist aber nun der Eiter geblieben?

Ist er resorbirt? Ist er in den Darm perforirt oder hat er sich, wie Sahli für eine Anzahl von Fällen annimmt, auf eine Art natürlicher Drainage durch die Perforationsöffnung des Processus entleert, ist er also auf demselben Wege, auf dem das eitererregende Agens kam, wieder zurückgegangen?

Dass er resorbirt worden sei, das möchte ich nicht annehmen, denn dass es dem Organismus gelingen sollte, noch am 12. Krankheitstage eine so rasche Sterilisirung des Eiters, wie hier nach Lage der Sache angenommen werden müsste, zu bewirken, ist mir sehr zweifelhaft. Es bleibt nur übrig, den Durchbruch in den Darm oder die sogenannte Selbstdrainage anzunehmen. Die letztere ist mir sehr wahrscheinlich.

Mit Rücksicht auf die typische Lage des Exsudats, auf den characteristischen Sitz des Schmerzpunktes, des Punktes des Entzündungscentrums, ist wohl anzunehmen, dass die Perforation sicher nicht am distalen Ende des Processus, jedenfalls aber in der Nähe der Einmündungsstelle ihren Sitz hatte. Da hatte denn der Eiter, wenn er die Perforation als Abflussöffnung benutzte, nur einen kurzen Weg zurückzulegen bis zum Darmlumen, und da ist es nicht unwahrscheinlich, dass dieser Abflusskanal sich zur rechten Zeit geöffnet hat, was nicht in den Bereich der Wahrscheinlichkeit fiel, wenn nach Lage der Sache eine Perforation am distalen Ende angenommen werden müsste, weil dann eben der Processus in seiner ganzen Länge als durchgängig vorauszusetzen wäre.

Ob die Genesung eine dauernde sein und bleiben wird, das muss die Zukunft lehren. Dann und wann auftretende, kolikartige Schmerzen verspürt der Kranke noch. Es ist aber selbstverständlich gar nicht ausgeschlossen, dass der Processus allmählich verkümmert und dass ein Recidiv ausbleibt.

Ich habe diesen Fall ausführlich erzählt, weil er an einem practischen Beispiel so recht deutlich zeigt, wie schwierig es in manchen Fällen ist, die richtige Indication zu stellen, wie es oft unmöglich ist, zu sagen:

Hier kann nur die Operation helfen, oder andererseits: Hier ist ein Eingriff ganz unnöthig.

Liegt diese Frage aber bei manchen anderen Erkrankungen, die dem Grenzgebiete der inneren und chirurgischen Behandlung angehören, nicht ebenso?

Als wir vor der erlösenden Entdeckung des Heilserums der Diphtherie machtlos gegenüberstanden, da gehörte der Kehlkopf-Croup zu dem „täglichen Brot“ der ärztlichen Praxis. Trotzdem die Indicationsstellung bei der Frage, ob der Luftröhrenschnitt zu machen sei oder nicht, eine viel einfachere war, als der Entscheid für das Handeln in unserem Falle, so gingen die Ansichten oft doch sehr aus einander. Da habe ich es doch recht häufig erlebt, dass den Eltern gerathen war, die Tracheotomie bei ihrem Kinde ausführen zu lassen, dass sie aber nicht darauf eingingen, vielmehr einen Anderen zu ihrem Kinde riefen und das Kind genas ohne Operation.

Ob sie einen Naturarzt oder Homoeopathen oder einen Kurpfuscher anderer Sorte oder einen zünftigen Arzt consultirten, das war gleichgültig, denn machtlos waren sie alle. Die Natur half aber noch einmal aus — und doch wird der Arzt, der in diesem Falle den Rath, die Tracheotomie vornehmen zu lassen, gab, das nächste Mal wieder so vorsichtig verfahren.

Wie ist es möglich, der Natur hinter ihre Laune und Principienlosigkeit zu kommen, wer kann vorhersehen, zu welchem Ende ihr unberechenbares Verhalten führen wird? Das Handeln des Arztes wird in solchen Fällen gar oft bestimmt durch seine persönliche Erfahrung. Das hat aber doch auch sein Bedenkliches. Er muss auch die Erfahrungen anderer, aus welchen sich eine gewisse schulmässige Lehre condensirt hat, mitsprechen lassen.

Der mitberathende College hatte offenbar in seiner Praxis grosses Glück

gehabt bei der Behandlung der Perityphlitis. Es ist zu natürlich, dass ihn in der Auffassung des vorliegenden Krankheitsfalles weniger ernste Gedanken beschlichen, wie mich, der ich, wie viele Andere, doch auch manches Unheil erlebt habe, der ich mir mehr, wie einmal, sagen musste: Hättest Du hier früher eingegriffen, dann ständest Du nicht an der Bahre eines hoffnungsvollen Menschen.

Ich will dem Collegen wünschen, dass ihm Täuschungen auch weiterhin erspart bleiben.

Ich persönlich habe bei den Consultationen in dem vorliegenden Falle in einer Beziehung viel gelernt, nicht etwa in der pathologisch-anatomischen Auffassung des Falles, sondern vielmehr in meinem practischen Verhalten am Krankenbett. Ich werde in einem ähnlichen Falle den Angehörigen die Sachlage erklären, wie ich die Operation für die sichere Massnahme halte, wie ich aber beobachtet habe, dass in einem ähnlichen Falle der Patient auch ohne Operation genesen kann. Wird der Eingriff nicht erlaubt, dann werde ich für den weiteren Verlauf jede Verantwortung ablehnen. Ich weiss keinen anderen Ausweg, als in einem Falle, in welchem mit Sicherheit die absolute Nothwendigkeit einer Operation nicht begründet werden kann, die Angehörigen oder den Kranken entscheiden zu lassen. Soviel ist aber sicher: Wenn ich selbst einmal an eiteriger Perityphlitis litte, ich würde auf die Entfernung des Eiters bestehen, denn ich halte es doch für weniger harmlos, Eiter in der Bauchhöhle, wie eine Fliege in der Bouillon zu haben.

Was aber unseren geheilten Patienten anbetrifft, so würde ich auch jetzt noch bezüglich seines Wohlergehens beruhigter sein, wenn ich ihm den durchlöcherten Appendix, in Alcohol conservirt, hätte schenken können, als wenn ich jetzt in dem Bewusstsein lebe, dass er den Missethäter noch bei sich trägt, der bei irgend einer Gelegenheit ihn wieder in Gefahr bringen kann.

c) Bei einer dritten Gruppe von Fällen ist sowohl der Beginn, wie der weitere Verlauf weniger stürmisch. Das Krankheitsbild nähert sich viel eher der Peritiphlitis sero-fibrinosa, — der früheren Typhlitis stercoralis —, das Allgemeinbefinden ist wenig beeinflusst, der Schmerz ist erträglich, nur bei Palpation heftig. Temp. 38,5 bis 39, Puls 100—108. Der Zustand bessert sich auch nach einigen Tagen, das Fieber geht zurück, der Puls wird ruhiger, aber der Schmerz in der R. i. c. verschwindet nicht ganz. Ist das Exsudat fühlbar, so zeigt es sich wohl kleiner, aber es bleibt eine Resistenz, es ist sehr schmerzhaft bei der Palpation, endlich fluctuirt es. — Dann haben wir die absolute Indication zur Operation.

Liegt das Exsudat in der Tiefe — hinter dem Coecum, zwischen Dünndarmschlingen —, so ist die Fluctuation selbstverständlich

nicht zu fühlen. Die Betastung ist und bleibt aber auf Druck sehr empfindlich.

So kann die Temperatur nach 8—10 Tagen vollständig wieder normal sein, meistens zeigen sich aber bei genauer und häufiger Messung doch kleine, kurzdauernde Steigerungen — 37 bis 38,5 —, vor allem bleibt der Puls sehr erregbar und schnellt oft zu hoher Frequenz empor, das Allgemeinbefinden ist deutlich beeinflusst, der Patient macht sich und seinem Arzt zwar weiss, es ginge ihm, abgesehen von dem Druckschmerz der R. i. c. oder dem Schmerz bei Druck auf die Lendengegend oder bei Untersuchung vom Rectum oder von der Vagina aus, wieder ganz gut, aber die genaue Beobachtung zeigt doch, dass die frühere Frische, der gute Appetit und die alte Kraft nicht wiedergekehrt ist. Immerhin kann der Zustand allmählich aber ein leidlicher werden, der Patient kann sogar wieder an seine Arbeit gehen. Er bleibt aber doch hinter dem Niveau seiner früheren Gesundheit zurück. Da liegt auch ein Abscess vor, dessen Sitz durch genaue Untersuchung, eventuell in Narcose, zu bestimmen ist.

Ich weiss sehr wohl, dass derartige meist gut abgekapselte Abscesse oft auch ohne chirurgischen Eingriff zur Heilung führen. Wir kennen ja die Ausgänge, die hier vorkommen können, zur Genüge. Eines Tages findet der Patient stinkenden Eiter in seinen Darmentleerungen, nachdem er kurze Zeit wieder gefiebert hat, und dann ist mit einem Schlage „ein anderer Mensch“ aus ihm geworden, eventuell braucht der Eiter, wie wir wissen, in den Entleerungen gar nicht gefunden zu werden, wenn nämlich die Perforation in einen hochgelegenen Darmabschnitt stattfindet. Der Abscess kann auch resorbirt oder doch eingedickt werden. Ebenso gut kann aber nach einer recidivirenden Temperaturerhöhung eine Peritonitis eintreten, die plötzlich die Erkrankung zu einer verderblichen gestaltet. Wir wollen die Möglichkeiten nach der guten und üblen Seite hin nicht weiter erörtern, da müssten wir die ja schon zur Genüge berührte Frage der Resorption, aber auch der Verjauchung, der Septichämie, der Pyämie etc. wieder aufrollen.

Meines Erachtens muss der Abscess, wo er auch seinen Sitz haben mag, operativ entleert werden, wir dürfen nicht die unter 2b genannte absolute Indication abwarten, da dann der Eingriff oft zu spät kommt, wir dürfen uns nicht auf Experimente, welche

die Natur einmal zum Glück des Patienten macht, verlassen, wir dürfen nicht befangen sein in der Ueberschätzung eines eventuellen günstigen Ausgangs.

Was beginnen wir dann, wenn wir vor der Behandlung einer eiterigen Pleuritis stehen? Da drohen nicht die schweren Gefahren, wie bei einem intraperitonealen Abscess —, und doch werden wir den Eiter entleeren. Werden wir einen mit Sicherheit diagnosticirten und erreichbaren Leberabscess unangetastet lassen? Ganz gewiss nicht.

Gerade bei dieser unter c genannten Krankheitsform der Perityphlitis, begegnen wir oft einer fast unbegreiflichen Sorglosigkeit der Collegen. Diese muss einem activeren Vorgehen Platz machen, dann wird gar mancher unglückselige Ausgang verhütet werden.

d) Wenn durch einen Perforationsvorgang unter den Bedingungen, die wir bereits kennen, hochvirulentes jauchiges Material auf die Peritonealfläche plötzlich entleert wird, so kann, — ohne dass eine vorläufige Abdämmung des Exsudats eintritt, — eine septische, das ganze Bauchfell überziehende Peritonitis zu Stande kommen, ja es kann durch die Resorption von rasch und massenhaft gebildeten Giftproducten der Ausgang so rasch letal werden, dass es gar nicht zu peritonitischen Erscheinungen mit Exsudatbildung etc. kommt, wir haben dann eine peritoneale Sepsis. Soll man in solchen Fällen, in welchen der Patient mit Facies abdominalis, flackerndem, kaum fühlbarem rasendem Puls, mit kalten klebrigen Extremitäten, oft, — besonders wenn es sich um septische Peritonitis handelt, — geradezu enorm aufgetriebenem Leib daliegt, dessen Auscultation oder Palpation irgend welche Peristaltik nicht mehr erkennen lässt, in dem „Todtenstille“ herrscht, soll man in einem solchen Falle noch einen operativen Eingriff wagen? Darf man ferner versuchen, durch Operation noch den Patienten zu retten, bei dem eine fibrinös-eiterige oder eiterige Peritonitis schon die ganze Peritonealfläche ergriffen hat, bei welchem wir grosse Eiterlachen zwischen den Därmen und in den abhängigen Partieen der Bauchhöhle, — im Becken, in der Lendengegend —, voraussetzen müssen, bei dem sowohl auf reflectorischem Wege, wie durch Vermittelung der resorbirten Toxine der bekannte Zustand der Herzschwäche eingetreten ist? Schaden kann man nicht,

gerettet habe ich unter solchen Patienten keinen durch Operation. Die Indication zu derselben ist durchaus relativ. Vielleicht kann man durch einen operativen Eingriff dem armen Kranken seine Qualen erleichtern. Man hüte sich aber, irgend welche Versprechungen bezüglich des curativen Erfolges der Operation zu machen.

e) Wir haben jetzt noch zu erörtern, wie wir eine Indication zu einem chirurgischem Eingriff construiren müssen in der anfallsfreien Zeit, in der Zeit der Intervalle, wie man sich ausgedrückt hat. Wenn ein Patient immer wieder durch Recidive einer Perityphlitis, die noch durch innere Behandlung zu einer vorläufigen Genesung führte, geplagt wird, so tritt die Frage an uns heran, ob wir nicht diesem unleidlichem Zustande ein Ende machen sollen durch Entfernung des Missethäters, 1. weil der Patient durch die häufigen Erkrankungen in seinem Lebensgenuss und seiner Erwerbsthätigkeit beeinträchtigt wird, 2. weil die Gefahr vorliegt, dass die Recidive doch einmal einen lebensgefährlichen Charakter annehmen können.

Die Indication kann natürlich nur eine relative sein, denn die Erfahrung lehrt, dass oft noch nach sehr häufigen Recidiven endlich Heilung eintritt, dass der Patient bis zu 10 und mehr Anfälle durchgemacht hat, und dass dann endlich eine definitive Verkümmerung des Processes und damit eine Heilung zu Stande kommt. Da ist selbstverständlich dem Ermessen des Arztes ein grosser Spielraum gelassen. Hier muss streng individualisirt werden.

Im Allgemeinen kann man sagen, dass operativ einzugreifen ist, wenn die Recidive an Intensität der Entzündungserscheinungen und damit an dem Ernste ihres Charakters zunehmen. Ich muss in einem solchen Falle, besonders wenn die Recidive in rascher Aufeinanderfolge — nach 6—10 Wochen — eintreten, unbedingt zur Operation rathen. Da soll man nicht länger, wie bis zum dritten oder vierten Recidiv, abwarten.

Ferner ist die Indication für die Operation gegeben, wenn nach recidivirenden Anfällen in der Zwischenzeit eine schmerzhafte Resistenz, die auf eine mangelhafte Rückbildung des Processus selbst oder des Exsudats in seiner Umgebung schliessen lassen, zurückbleibt. Ob man in einem solchen Falle schon nach dem ersten Anfalle eingreift oder abwartet, bis eventuell ein zweiter oder dritter zur Operation zwingt, das muss von Fall zu Fall, je nach der Schwere seines Verlaufs, entschieden werden.

f) Die chronischen Appendicitiden, welche sich allmählich, ohne eigentliche acut entzündliche Attaquen entwickeln, fallen nicht unter den Begriff der vorigen unter e) angeführten Indication. Bei ihnen kann von eigentlichen Recidiven nicht die Rede sein. Für gewöhnlich kommt bei ihnen auch ein operativer Eingriff nicht in Betracht, da der Appendix allmählich verkümmert. Die Beschwerden, welche eine chronische Appendicitis verursacht, können aber so hochgradig werden, dass eine Entfernung des Gebildes ernstlich in Frage kommt, zunächst weil die oft in die Magengegend ziehenden, mit Verdauungsstörungen verbundenen Schmerzen den Patienten invalide machen, dann aber auch weil die hochgradiger werdenden Beschwerden auf eine sich fortentwickelnde ernstere Erkrankung des Appendix, wie Geschwürsbildung, Kothsteinbildung etc. hindeuten.

Dass hier die Indication nur eine relative sein kann, liegt auf der Hand, besonders in der Frage, in welcher es sich um die Beseitigung der Invalidität des Patienten handelt. Die Auffassung muss hier mit Rücksicht auf die Empfindlichkeit des Patienten, seine Beschäftigung etc. in jedem Falle eine andere sein.

Nach Darlegung der verschiedenen Indicationen bei der Behandlung unserer Erkrankung ist es für uns eine leichte Aufgabe, diese Behandlung selbst zu schildern. Da wir uns verständigt haben, in welchen Fällen und bis zu welchem Zeitpunkt wir uns von der inneren Behandlung einen Erfolg versprechen dürfen, so haben wir nur den Gang derselben darzulegen. Ebenso werden wir nur nöthig haben, bei der Besprechung der chirurgischen Behandlung die operativen Eingriffe genauer zu erörtern, welche bei den verschiedenen Krankheitsformen unter den ausgeführten bestimmten Indicationen in Frage kommen.

Wir wollen zunächst die innere Behandlung der acuten Krankheitsformen, der Appendicitis acuta, der Peri- resp. Paratyphlitis und ihrer Folgen besprechen.

Als allgemeine Regeln bei der Behandlung der acuten Fälle müssen wir folgende aufstellen:

1. Jeder an einer acuten Appendicitis bezw. Peri- oder Paratyphlitis erkrankte Patient sollte mindestens zweimal am Tage vom Arzte besucht werden, da sich oft sehr plötzlich verhängnissvolle Veränderungen zeigen können, die eine häufigere Beobachtung und ein eventuell rasches Handeln des Arztes nothwendig machen.

Ist aus äusseren Gründen, z. B. wegen weiter Entfernungen, ein zweimaliger täglicher Besuch nicht möglich, so muss der Arzt mindestens von den Angehörigen des Patienten auf dem Laufenden gehalten werden. Er muss sich berichten lassen über die Höhe der Temperatur, den Zustand des Abdomens, ob es mehr aufgetrieben oder schmerzhafter geworden ist, über das Allgemeinbefinden des Kranken, ob er präsent oder abwesend ist etc. Darnach hat der Arzt sein Verhalten einzurichten.

2. Die Temperatur ist immer im Rectum zu messen, da so auch geringe Abweichungen von der normalen Körperwärme, die unter Umständen für die Beurtheilung des Zustandes des Patienten von der grössten Wichtigkeit sind, festgestellt werden können.

3. Auf den Puls ist besonders zu achten. Bei der Beurtheilung des Ernstes eines vorliegenden Falles kommt ausserordentlich viel auf die Frequenz und die Beschaffenheit des Pulses an. Wir wissen, dass ein im Verhältniss zur Temperatur auffallend rascher Puls ein sehr werthvolles Symptom für das Vorhandensein von Eiter darstellt.

4. Die Berücksichtigung der Schmerzhaftigkeit ist nicht minder wichtig. Ob der Schmerz sehr heftig oder weniger intensiv ist, ob er auch bei ruhiger Lage oder nur bei Palpation bezw. Druck vorhanden ist, ob er streng begrenzt oder sehr verbreitet ist, ob der begrenzte Schmerz, der Schmerzpunkt, sehr bald weicht oder andauernd bleibt oder gar heftiger wird: alle diese Fragen können von der grössten Wichtigkeit sein.

5. Die Beschaffenheit der R. i. c. und des ganzen Abdomens auf Grund der Percussion, Palpation und Inspection. Ist Dämpfung oder nur Resistenz vorhanden, ist die R. i. c. aufgetrieben oder nicht, ist Meteorismus festzustellen, geht er zurück oder wird er hochgradiger (eine eventuelle Messung mit dem Centimetermaass nach Sahli's Vorschlag ist sehr empfehlenswerth), ist er mit Erbrechen verbunden?

6. Der allgemeine Eindruck des Patienten darf uns nicht entgehen. Der Gesichtsausdruck, Ruhe oder innere Unruhe, genügender Schlaf oder Schlaflosigkeit, Theilnahme oder indifferenter Zustand sind wichtige Momente, die wir nicht ausser Acht lassen dürfen.

Die innere Behandlung der Appendicitis acuta.

Die acute, auf den Appendix beschränkte Entzündungsform mit deutlichem Schmerzpunkt, ohne Exsudatbildung, kaum erhöhter Temperatur erfordert strenge Bettruhe, Diät und Ruhigstellung des Darms. Der Patient nimmt die Rückenlage ein, er enthält sich am besten jeglicher Nahrung, wenigstens am ersten, eventuell bei fortdauerndem Schmerz, auch am zweiten Tage. Dann nimmt er nur leichte flüssige Diät, am besten schleimige Suppen, nicht stark gesalzene Geflügelbouillon mit Reis etc. An dem Tage der vollständigen Nahrungsenthaltung kann er gegen den Durst Eisstückchen

im Munde zergehen lassen. Zur Ruhigstellung des Darms bekommt er Opium. In welcher Weise und Form dasselbe zu reichen ist, darüber werden wir uns bei der Besprechung der inneren Behandlung der Perityphlitis verständigen. Nicht selten kann es vorkommen, dass gleich im Anfang der Erkrankung die Schmerzen sehr heftig, geradezu kolikartig sind. Da würde eine Morphiuminjection am Platze sein, lediglich aus dem Grunde, dem Patienten die ruhige Lage zu ermöglichen. Bei entzündlicher Reizung des Peritoneums der anliegenden Organe, die sich, wie wir wissen, durch Schmerzhaftigkeit der weiteren Umgebung und durch Contraction der Bauchdecken bei Berührung äussert, werden wir einen Eisbeutel auflegen, der aber nach Rückgang der reactiven Symptome entbehrlich ist.

Unter dieser Behandlung werden die acut entzündlichen Erscheinungen, wie der Schmerz, das leichte Fieber recht bald zurückgehen. Der Patient wird meistens ohne Bedenken nach vier bis fünf Tagen das Bett verlassen können. Ob dieser Anfall der erste und letzte war, oder ob er das Anfangsglied einer Kette weiterer Anfälle und Beschwerden darstellte, das können wir unmöglich wissen, das muss die weitere Beobachtung des Falles lehren. Bleibt der Appendix empfindlich bei Palpation, so ist ein Uebergang in chronische Appendicitis wahrscheinlich. Sicher ist diese letztere anzunehmen, wenn das Gebilde deutlich palpirt werden kann.

Die Behandlung der acuten Attaquen im Verlaufe einer chronischen Appendicitis muss dieselbe sein.

Die innere Behandlung der Peri- bez. Paratyphlitis.

Wir wissen, dass die Entzündungen in der Umgebung des Appendix von der im Allgemeinen unschuldigen serös-fibrinösen Ausschwitzung bis zur schweren bösartigen Eiterung alle Stadien der Exsudatbildung durchwandern kann, ohne dass wir strenge Grenzen zwischen den einzelnen Formen construiren können. Wir wissen weiter, dass von einem Erfolge der inneren Behandlung nur bei den Exsudatbildungen die Rede sein kann, die von vornherein als abgedämmte auftreten, und dass hier in gar manchen Fällen die innere Behandlung auch nur bis zu einem gewissen Zeitpunkt, den wir bei der Aufstellung der Indicationen für die chirurgische Behandlung genauer präcisirt haben, erlaubt ist. Bei allen Ent-

zündungsformen der Umgebung des Appendix, welche von vornherein das Gepräge der weiteren Propagation an sich tragen, welche nicht die Fähigkeit, sich wenigstens vorläufig abzudämmen, aufweisen, kann von einer inneren Behandlung nicht die Rede sein.

Was wollen wir mit der inneren Behandlung erreichen?

1. Das Exsudat soll abgeschlossen bleiben, bezw. sich immer fester abschliessen.

2. Es soll in den Grenzen des Entzündungsgrades bleiben, der eine Rückbildung durch Resorption erlaubt.

3. Diese Rückbildung soll, wenn sie einmal begonnen hat, möglichst gefördert werden.

1. Es ist klar, dass ein Exsudat, welches überhaupt Neigung hat, sich abzuschliessen, — und ein solches kommt bei der inneren Behandlung ja nur in Betracht —, diesen Abschluss um so eher und sicherer bewirkt, je ruhiger die umgebenden Organe in ihrer Lage verharren. Bleiben die umgebenden Lagerungspunkte, die bei dem ersten Entstehen des Exsudats vorhanden waren, auch bei dem weiteren Entzündungsvorgang dieselben, so wird der Fibrinmantel, der sich zum Abschluss bilden muss, selbstverständlich ein festerer werden, als wenn durch Verschiebung dieser Lagerungspunkte gegeneinander die kaum gebildeten, zunächst noch feinen und zarten Fibrinbeläge gezerrt, eventuell vollständig auseinandergerissen und zwischen die umgebenden Theile verschmiert werden.

Weiter ist wohl zu berücksichtigen, dass das Areal, welches durch Umsäumung mit einer Fibrinschicht zur Abdämmung herangezogen wird, bei constanter Lage der umgebenden Punkte ein bedeutend kleineres ist, als bei Verschiebung dieser Punkte.

Wir müssen deshalb erstreben:

Ein absolut ruhige Lage des Patienten und eine Ruhigstellung des Darms.

Die erste Forderung ist in ihrer Verwirklichung von dem subjectiven Verhalten des Patienten in hohem Grade abhängig.

Der Patient, der für die Verordnungen seines Arztes Verständniss zeigt, der die wesentliche Bedeutung dieser Verordnung erkennt, der Willenskraft und Ausdauer besitzt, wird trotz seiner Schmerzen, die ihm die ruhige Lage oft sehr erschweren, doch folgsam sein. Jeder weiss aber, wie unvernünftig gerade in diesem Punkt mancher Patient ist. „Eine geringe Umdrehung auf die

Seite wird doch nicht schaden", „ich muss aber unbedingt umgebettet werden", „das rechte Bein darf ich doch wohl bewegen, das kann doch nichts ausmachen", derartige Forderungen hört man gar zu oft. Ihnen muss der Arzt mit seiner ganzen Autorität entgegentreten.

Er muss allerdings alles thun, was zur Beseitigung einer etwaigen unbequemen Lage des Patienten und zur Linderung seiner Beschwerden geeignet erscheint.

Der Patient muss auf einer glatten, nicht allzu weichen Unterlage, in welche er etwa einsinken könnte, gebettet sein, die Lage, welche ihm bequem ist, wählt er sich instinctiv selbst. Meistens liegen die Patienten am besten mit etwas erhöhtem Kopfe und leicht angezogenen Oberschenkeln. Ein sehr schonendes Untersuchen ist unbedingt zu empfehlen, damit dem Patienten der Schmerz und die Aufregung erspart bleiben. Umgebettet werden darf er in den ersten Tagen nicht. Ist die Lage zu qualvoll, so können bei vorsichtigem Aufheben des Kranken die Unterlagen und die Kissen aufgeschüttelt werden. Urin ist in eine Urinflasche zu entleeren, erfolgt Stuhl, so ist eine flache Bettschüssel zu benutzen.

Zu der Ermöglichung der absoluten Ruhe des Patienten gehört auch die Verhütung des Erbrechens und die möglichste Beseitigung des Schmerzes. Diese Frage wird uns weiter unten beschäftigen.

Die Ruhigstellung des Darms. a) Wir müssen hier als das souveränste Mittel das Opium bezeichnen. Die Opiumtherapie bei der Peri- bez. Paratyphlitis ist allgemein anerkannt —, die Methode der Behandlung durch Abführmittel widerspricht durchaus den Anschauungen über die Entstehung, Weiterentwicklung und die eventuellen Gefahren der Erkrankung. Ob Opium gegeben werden soll, darüber lässt sich gar nicht rechten, es kann sich nur um die Frage handeln, in welcher Form, in welcher Dosis und wie lange es zu verabreichen ist.

Was zunächst die Form der Darreichung anbetrifft, so lassen sich in dieser Beziehung bindende Vorschriften nicht geben. Jeder Arzt hat sein besonderes Lieblingspräparat, von welchem er Erfolg gesehen hat, der beste Beweis, dass es auf die Form der Darreichung am wenigsten ankommt.

Ich pflege bei Patienten, die über 10 Jahre sind, für gewöhn-

lich das Opium in Pulverform als Extract. Opii aquosum zu verabreichen. Die Dosirung ist eine sehr bequeme und genaue, die Wirkung meist eine prompte. Bei Patienten unter 10 Jahren gebe ich gewöhnlich die Tinct. Opii simplex, weil dieselbe Kindern besser beizubringen ist, z. B. in einen Esslöffel Zucker- oder Zimmtwasser eingeträufelt.

Erwachsenen gebe ich gewöhnlich 4mal täglich 0,025—0,03 Extract. Opii (Morgens 7 Uhr, Mittags 12 Uhr, Nachmittags 5 Uhr und Abends 10 Uhr), eventuell, wenn sich grosse Schmerzhaftigkeit zeigt, auch Nachts noch eine Dosis. Diese Opiummenge genügt meistens, den Schmerz zu dämpfen und den Darm zur Ruhe zu bringen. Eventuell kann man mit der Dosis ja auch höher gehen, da die Maximaldosis pro die 0,5 beträgt. Jüngere Patienten von 10—16 Jahren bekommen entsprechend weniger, etwa 0,01 bis 0,015 pro dosi. Bei Kindern muss man bekanntlich sehr vorsichtig bei Verabreichung des Opiums sein. Kleinern Kindern von 1—3 Jahren giebt man im Tag gewöhnlich soviel Tropfen, wie sie Jahre zählen. Bei älteren Kindern von 4—6 Jahren kann man ruhig pro Tag 2mal soviel Tropfen geben, wie die Anzahl der Jahre beträgt. Bei 7—10jährigen Patienten ist 4mal täglich 6—8 Tropfen nicht zu hoch gegriffen. Um kleinen Kindern von 1—3 Jahren die erforderliche kleine Dosis beizubringen, giebt man die Tinct. Opii simpl. am besten in einer Mandelemulsion. Für ein einjähriges Kind würde die Vorschrift lauten können: Emuls. Amygd. dulc. 3 : 50, Tinct. Opii simpl. gutt. IV, Syr. Amygd. 10, Mds. 4mal täglich 1 Theelöffel. Da käme, wenn man etwa 16 Theelöffel auf diese Mixtur rechnet, auf jeden Theelöffel 0,25 Tropfen Tinct. Opii.

Der Entzündungsschmerz kann in einzelnen Fällen ein so heftiger sein, dass das Opium zur Dämpfung desselben nicht genügt. Da habe ich gefunden, dass eine Morphiuminjection von grossem Vortheil sein kann, wenn der Patient in einem Alter ist, in welchem man überhaupt eine solche Injection wagen darf. Das Morphium leistet zwar in der Ruhigstellung des Darms nicht dasselbe, wie Opium, aber es wirkt sicherer schmerzlindernd, besonders zur Beseitigung des Anfangsschmerzes. Darin liegt aber ein sehr grosser Werth der Morphiumtherapie, denn durch die Linderung des Schmerzes wird dem Patienten die ruhige Lage ermöglicht. Die Dosis des zu injicirenden Morphiums ist je nach der Heftigkeit des Schmerzes und nach dem Alter des Patienten eine verschiedene. Bei heftigem Schmerz muss ein Erwachsener 0,02 pro dosi,

ein Patient von 14—16 Jahren 0,015, von 8—14 Jahren 0,005—0,01 bekommen. Einem Patienten, der das Alter von 8 Jahren noch nicht erreicht hat, sollte man, wenn nicht nothgedrungen, kein Morphium subcutan geben.

Wie lange soll die Opiumtherapie durchgeführt werden? Wenn wir uns vorhalten, was sie hauptsächlich bezweckt, dann ist die Antwort auf diese Frage leicht gegeben. Die Ruhigstellung des Darms, welche die Abdämmung des Exsudats fördern und sichern soll, ist gerade in den ersten Tagen, in welchen es auf das Zustandekommen dieser Abdämmung ankommt, von der grössten Wichtigkeit. Ist die Abkapselung in den ersten drei Tagen nicht vollendet, geht nach dieser Frist das Exsudat immer weiter unter hohem Fieber und schwerem Allgemeinzustand, dann ist es mit der weiteren internen Behandlung überhaupt schlecht bestellt. Die consequente Opiumbehandlung hat deshalb eine grösste Zeitbreite von höchstens drei Tagen. Oft kann man noch früher die regelmässige Verabreichung des Opiumpräparates einstellen, dann nämlich, wenn durch die physikalische Untersuchung mit Sicherheit eine feste Fibrinschicht in der Umgrenzung des Exsudats nachgewiesen werden kann oder dasselbe nach Lage des Falles — geringes, bald heruntergehendes Fieber, geringe Schmerzhaftigkeit — überhaupt nur als ein serös-fibrinöses zu bezeichnen ist. Wenn man früher oder später, höchstens nach Verlauf von drei Tagen, eine Abkapselung annehmen darf, dann ist die consequente regelmässige Opiumgabe nicht nur nicht mehr nothwendig, sondern auch nicht mehr empfehlenswerth.

Folgende Gründe sprechen gegen dieselbe:

1. Die länger dauernde absolute Ruhe des Darms, welche einer Vertheilung des Darminhalts durch ausgleichende Peristaltik im Wege steht, lässt leicht eine Ansammlung von Darmgasen zu Stande kommen, so dass dem Patienten daraus ein Gefühl von Völle im Leibe erwächst, nicht selten entstehen sogar quälende Empfindungen, welche ihm das ruhige Liegen unmöglich machen. Ich habe in solchen Fällen schon heftige Rückenschmerzen gefunden, welche nach Aussetzen des Opiums und Application eines die Peristaltik anregenden Glycerinsuppositoriums sofort wichen.

2. Durch eine zu lange fortgesetzte consequente Opiumtherapie wird ein Symptom, das uns einen richtigen Fingerzeig für unser Handeln geben kann, entschieden verdeckt, nämlich der Schmerz.

Der Patient geräth in einen Zustand von Opiumbetäubung, in welchem er über die Schmerzhaftigkeit des Entzündungsherdes prompte Auskunft nicht giebt. Diese Auskunft ist aber unter Umständen sehr werthvoll, denn, zusammengehalten mit anderen Symptomen, wie z. B. raschem, zu der Temperatur im Missverhältniss stehendem Puls, kann der sich steigernde Schmerz auf eine ausgesprochene Eiterung hindeuten.

Es ist deshalb angebracht, spätestens nach dem dritten Tage das Opium nur nach Bedarf zu geben. Eine absolute Ruhigstellung des Darms ist nicht mehr indicirt, denn, wenn nach drei Tagen der Abschluss des Exsudats noch nicht erreicht ist, wenn der Entzüdungsherd, wie die Schmerzhaftigkeit, Resistenz ergiebt, immer ausgedehnter wird, wenn der Allgemeinzustsnd ein immer schwererer wird, dann ist die Gefahr der weiteren Propagation eine so ernste, dass man die innere Behandlung nicht mehr verantworten kann.

Setzt man also in den Fällen, in welchen der objectiv physikalische Befund nicht eine schon frühere sichere Begrenzung des Exsudats annehmen lässt, die consequent durchgeführte Opiumtherapie erst nach dem dritten Tage aus, dann wartet man ab, ob eine Indication für einzelne Opiumgaben sich einstellt. Diese kann nur gegeben sein durch den sich steigernden, von dem abgekapselten Exsudat ausgehenden Schmerz. Tritt derselbe noch immer spontan und krampfartig auf, dann kann er durch eine einzelne Opiumdosis beschwichtigt werden. So kann es kommen, dass man den Angehörigen empfiehlt, nur bei sehr heftigem Schmerz zu irgend einer Zeit des Tages eine Dosis Opium dem Patienten zu verabreichen und eventuell dieselbe, beim Versagen der Wirkung, zu wiederholen.

b) Die zweite Maassnahme, welche die Ruhigstellung des Darmes bewirken soll, ist so zu sagen eine negative. Wir sollen dem Darm nicht eine Arbeitsleistung zumuthen, bei welcher peristaltische Bewegung desselben unvermeidlich ist. Wir dürfen deshalb irgend welche Nahrung in den Darm nicht hereinbringen. Absolutes Aussetzen der Nahrungszufuhr in den ersten Tagen, das ist eine nicht zu umgehende Vorschrift. Der Patient bekommt nichts. Gegen den oft quälenden Durst kann er Eisstückchen im Munde zergehen lassen, auch kann er, wenn diese Art der Ausnützung des Eises den Durst nicht stillt, ohne Bedenken vorsichtig

schluckweise geringe Mengen Wasser in den Magen bringen. Es wird sicher in den oberen Dünndarmpartieen, oder gar im Magen selbst schon resorbirt werden.

Besonders Sahli hat auf die Nothwendigkeit der absoluten Nahrungsenthaltung hingewiesen. Er giebt dem Patienten behufs Erhaltung seines Kräftezustandes in den ersten Tagen 1—3 mal täglich ein Nährklystier von 200 ccm Fleischbrühe, 2—3 gut damit verrührten ganzen Eiern und einem Esslöffel pulverförmigen Peptons. Auf jedes Ei kommt 1 g Kochsalz. Zur Stillung des Durstes bekommt Patient in der Zwischenzeit auch noch Wasserklystiere in Menge bis 300 ccm Wasser, eventuell, in ganz schwierigen Fällen, ein Salzwasser-Infusion in die Armvene.

Ich habe in meiner practischen und Krankenhausthätigkeit von dieser Vorschrift noch keinen Gebrauch gemacht, bin aber auch ohne sie ausgekommen.

Der Patient kann in den ersten Tagen, in welchen es ja vor Allem auf die Ruhigstellung des Darms ankommt, meines Erachtens die Nahrungszufuhr ohne jeden Schaden entbehren. Andererseits bringt die Verabreichung der Klystiere, wie ich bei anderen Gelegenheiten erfahren habe, über den Patienten immer eine gewisse Unruhe und Aufregung, und selbst bei der geschicktesten Application derselben wird sich eine gewisse Bewegung des Patienten und eine peristaltische Anregung des Darms nicht immer vermeiden lassen. Darin liegt aber ein Nachtheil bei der Anwendung der Klystiere.

Endlich wird die Klystierdiät in der Privatpraxis bei weiten Entfernungen des Arztes vom Patienten, besonders bei wenig bemittelten Kranken schon aus äusseren Gründen kaum durchführbar sein.

Am vierten Tage, in leichteren Fällen, in welchen ein sicherer Abschluss des Exsudats vorausgesetzt werden darf, schon eher, darf der Patient wieder geringe Mengen flüssiger Nahrung nehmen. Oft stellt sich zu der genannten Zeit, wenn es sich eben um einen Fall handelt, den man früher als Typhlitis stercoralis auffasste, auch schon Appetit ein, der Kranke verlangt, zu essen. Bei einem ernsten Krankheitsbilde, bei welchem Fieberbewegungen nach dem dritten Tage weiter dauern, ist der Patient meistens noch vollständig appetitlos, er nimmt nur mit Widerwillen geringe Quantitäten Nahrung, und ein wirkliches Nahrungsbedürfniss zeigt sich erst, wenn unter Abfallen der Fiebertemperatur der Foetor ex ore schwindet und die Zunge sich reinigt. Erlaubt sind selbstverständlich zunächst nur flüssige Speisen, die je nach der Lage des Falles gerne oder nur auf Nöthigung in geringer Menge genommen werden. Bouillon-Suppen mit Cerealien-Einlage, eventuell mit einem Ei abgerührt, Milch mit Reis gekocht, Schleimsuppen aus Gerste, Hafer, Gries, Weincrème etc. werden dem Patienten zwei-

bis dreistündlich gereicht. Später kann man zu den leichtesten Fleischspeisen übergehen, von welchen für den Anfang zu empfehlen sind: gekochtes Kalbsbries, geschabtes Beefsteak nach von Leube, gekochtes Huhn mit Reis etc.[1]).

c) Wann dürfen wir dem Darm die peristaltische Bewegung wieder zumuthen, die zur Defäcation nothwendig ist? Gewöhnlich findet man in der Praxis ein ausgesprochenes Verlangen des Patienten und der Angehörigen, dass auf die Förderung des Stuhls eingewirkt werde. Der Patient verspricht sich von der Defäcation dio Beseitigung des Druck- und Schmerzgefühls im Leibe, die Angehörigen können meistens nicht begreifen, wie ein Mensch tagelang ohne Schaden keinen Stuhl haben, und wie die Förderung des Stuhlgangs nicht immer und in jedem Falle günstig auf den Krankheitsverlauf einwirken müsse. Ich habe mich durch dieses Drängen nach Förderung des Stuhls nie beirren lassen. Eine zu frühzeitige Einwirkung kann von grossem Schaden sein, ein längeres Hinziehen des Eingriffs, der hier nothwendig ist, hat noch niemals geschadet. Wann wir, falls nicht spontan eine Stuhlentleerung eintritt, dieselbe befördern sollen, das hängt lediglich von dem Charakter des vorliegenden Falles ab. Jedenfalls halte ich eine Einwirkung vor Ablauf des vierten Tages in keinem Falle für angebracht.

Bei leichten Krankheitsformen tritt oft spontan eine Stuhlentleerung nach der meist frühzeitigen Entfieberung ein, anderenfalls versuche man zunächst die Einführung eines Stuhlzäpfchens, versagt dasselbe seine Wirkung, so kann man Wasserklystiere in Menge von etwa 200—300 ccm, bei tiefsitzender Kothsäule auch kleine Oelklystiere (etwa 50 ccm) versuchen, die der Arzt vorsichtiger Weise selbst applicirt.

Haben diese keinen Erfolg, so soll meines Erachtens jeder forcirte Versuch, Stuhl zu erzielen, unterlassen werden, so lange der Patient noch die geringste Temperatursteigerung und spontane Schmerzen zeigt. Ist er aber fieberfrei und zeigt das Exsudat

1) Es würde mich zu weit führen, genauere Angabe über die Diät und die Zubereitung der genannten erlaubten Speisen zu machen. Ich empfehle zur weiteren Orientirung: Die diätetische Behandlung der Magen-Darmerkrankungen mit einem Anhang: Die diätetische Küche. Von Dr. C. Wegele. Jena. Fischer 1896.

Zeichen des sicheren Abschlusses, so halte ich die Verabreichung eines Löffels Ricinusöl (je nach dem Alter eines Thee- bis Esslöffels) für statthaft. Diese Massnahme ist immer von Erfolg, und einen Schaden habe ich, bei Beachtung der genannten Bedingungen, welche für die Durchführung derselben massgebend sind, nie gesehen.

2. Was können wir thun, dass wir das Exsudat möglichst in den Grenzen des Entzündungsgrades halten, welcher eine Rückbildung durch Resorption erlaubt? Wir können diese Frage angesichts der Thatsache, dass ein rein eiteriges Exsudat nur selten wirklich resorbirt wird, vielmehr wir uns, wenn es ohne operativen Eingriff zur Ausheilung kommt, auf besonders glückliche Experimente der Natur verlassen müssen, auch so fassen: Was können wir thun, dass das Exsudat nicht vereitert?

Da ist ja in die Praxis allgemein die Eisbehandlung eingeführt, und man würde sicher auf energischen Widerspruch stossen, wenn man sie nicht empfehlen wollte. Ich habe ebenfalls in den Fällen, in welchen die Eisbehandlung vertragen wurde, von ihr Gebrauch gemacht, nichtsdestoweniger muss ich sagen, dass es mit der theoretischen Begründung ihres eventuellen Nutzens schlecht bestellt ist.

Wir müssen doch den Entzündungsprocess, auf welchen wir einwirken wollen, als das Resultat der Wechselbeziehung zwischen lebendem Krankheitserreger und dem befallenen Organismus, bez. dem erkrankten Organ auffassen. Je mehr die Lebensenergie des Entzündungserregers gegenüber der Abwehrkraft des Organs im Vortheil ist, desto sicherer wird der höchste Entzündungsgrad, die Eiterung, resultiren. Die durch Eis erzielte Abkühlung könnte also nur günstig wirken entweder dadurch, dass sie den Entzündungserreger in seinem energischen Wachsthum hemmt, oder dadurch, dass sie die Wehrkraft des Organs hebt, oder durch beide Beeinflussungen.

Eine Hemmung des Wachsthums des lebenden Virus durch die Eisbehandlung scheint mir ganz ausgeschlossen zu sein. Ich habe durch einen einfachen, aber meines Erachtens massgebenden Versuch erprobt, wie energisch die Anwendung eines Eisbeutels wohl in die Tiefe wirken mag. Ich habe verschiedenen Patienten mit normaler Temperatur und mit Fiebertemperatur bis zu 39—40

einen Eisbeutel auf die Blasengegend gelegt, habe die Patienten angewiesen, den Urin für die nächsten sechs Stunden anzuhalten, habe dann nach sechsstündiger Einwirkung des Eises den Urin mit Katheter aus der Blase entnommen und ihn sofort auf seine Temperatur untersucht. Je nach der Dicke der Bauchdecken war der Urin um 3—5 Grad C. kälter geworden, als wie dem Wärmegrad des Patienten entsprach. Ein Patient mit normaler Temperatur von 37° zeigte beispielsweise nach sechsstündiger Kältewirkung einen Urin von einer Temperatur von 33°, hatte der Patient 39° Fieber, so war der Urin auf 34—35° abgekühlt. Die Kältewirkung in die Tiefe können wir also auf 3—5° Differenz von der bestehenden Körperwärme annehmen.

Sollte es nun auf Grund dieser Kältewirkung erlaubt sein, eine Beeinflussung des Bakterienwachsthums im Krankheitsherde anzunehmen? Ich glaube kaum. Das Temperaturoptimum der in Betracht kommenden Entzündungserreger liegt um 37° herum, ob wir ihnen aber einige Grade mehr oder weniger gönnen, das wird einen besonderen Unterschied in ihrem Wachsthum nicht ausmachen. Wollen wir aber annehmen, dass das Wachsthumsoptimum gerade in der nächsten Nähe von 37° liegen muss, so würden wir durch unsere Eisbehandlung oft das Umgekehrte erzielen von dem, was wir wollen.

Wir legen ja doch meistens nur den Eisbeutel auf bei Fieber, vielleicht bei 39—40°, wir kühlen die tieferen Schichten also auf 35—36°, eventuell auch nur auf 37° ab, bereiten also dem lebenden Virus gerade die Temperatur, die es für sein Wachsthum bevorzugt. Mit der Beeinflussung des Entzündungserregers durch die Kälte scheint mir desshalb kaum etwas anzufangen zu sein bei einer eventuellen Erklärung einer günstigen Wirkung der Eisbehandlung.

Etwas Anderes mag es sein mit der Hebung der Wehrkraft des befallenen Organs. Durch die Kälte — das ist wohl anzunehmen — wird eine relative Ischaemie des Entzündungsherdes bewirkt, der Zufluss zu demselben wird unter der Einwirkung des Eisbeutels ein geringerer sein, wie ohne diesen. Dadurch wird die charakteristische Wirkung, d. h. die Leukocyten anlockende, des durch den Entzündungserreger producirten Giftes entschieden eingeschränkt, denn die Einwanderung der Leukocyten in den Ent-

zündungsherd steht, abgesehen von der activen Wirkung der Toxalbumine, im Uebrigen in gradem Verhältniss zu der Blutfülle des letzteren. Wenn also durch die Einwirkung der Kälte die Virulenz des Entzündungserregers und desshalb der Grad der Entzündung kaum beeinflusst wird, wenn auch, falls es sich um einen sehr virulenten Entzündungserreger handelt, eine Eiterung nicht verhütet werden kann, so bin ich doch wohl mit Sahli der Ansicht, dass der sich ausbildende Entzündungsvorgang langsamer von Statten geht. Der Organismus gewinnt desshalb Zeit, einen Abschluss in der Umgebung herzustellen. Allerdings würde auch diese Funktion rascher von Statten gehen bei stärkerem Blutzufluss. Immerhin ist es aber denkbar und wahrscheinlich, dass die Verlangsamung des Entzündungsvorganges im Innern des Entzündungsherdes hier eine grössere Rolle bezüglich der Beeinflussung des günstigen Abschlusses spielt.

Diese theoretische Begründung der Eisbehandlung muss uns genügen für die Anwendung desselben. Die anderen Gesichtspunkte, welche für sie sprechen, stehen nur in mittelbarem Zusammenhang mit der eigentlichen Beeinflussung des Entzündungsvorgangs. Der Patient wird, wenn ein Eisbeutel auf die Stelle der Entzündung applicirt ist, schon in der Würdigung der Forderung, dass derselbe sich nicht verschieben darf, ruhiger liegen, wie ohne Eisanwendung. Weiter ist nicht zu bestreiten, dass die Kälte in den allermeisten Fällen schmerzlindernd wirkt. Dass der Eisbeutel nicht vertragen wird, kommt aber, wenn auch selten, vor.

Was die Art der Anwendung anbetrifft, so ist Folgendes zu beachten: Der Beutel darf nicht zu stark gefüllt sein, damit er nicht zu sehr drückt, das Eis muss in kleine Stücke zerschlagen sein, um ein möglichst ebene Oberfläche des Beutels und ein inniges Anliegen auf der Bauchhaut zu erzielen. Er wird entweder unmittelbar auf die Haut gelegt oder ist höchstens durch ein dünnes Tuch von ihr getrennt, damit auch eine intensive Kältewirkung, die sich durch Röthung und eine gewisse Härte der Haut kundgiebt, erzielt wird. Penzoldt macht mit Recht darauf aufmerksam, dass, wenn man einmal Kälte anwende, diese Anwendung auch eine continuirliche sein müsse, da abwechselnde Temperaturunterschiede die Darmperistaltik anzuregen im Stande seien. Er empfiehlt desshalb, zwei Eisbeutel in Gebrauch zu nehmen, so dass bei Entfernung des ersten der zweite sofort wieder aufgelegt werden kann.

Wie lange soll die Eisbehandlung fortgesetzt werden? Im Hinblick auf unsere Begründung der Kältewirkung dürfen wir voraussetzen, dass wir einen Nutzen der Eisbehandlung nur in den ersten Tagen, in welchen es auf die Abkapselung des Exsudats ankommt, erwarten dürfen. Später würde im Gegentheil zu em-

pfehlen sein, dem Blutzufluss zum Entzündungsherd irgendwelche Schranken nicht zu setzen, da der Sieg des Organismus über den Krankheitserreger in hohem Maasse abhängig ist von der Menge des Blutes mit seinen Alexinen, das den Entzündungsherd durchkreist, und diesen Sieg müssen wir fordern, wenn wir eine die Genesung ausmachende Resorption erstreben wollen.

Ich lasse desshalb den Eisbeutel nach etwa drei Tagen weg. Nur fortdauernder spontaner Schmerz, besonders wenn er sich in die Umgebung ausbreitet, so dass eine sichere Abkapselung nicht angenommen, vielmehr eine weitere Reizung des Bauchfells oder gar ein weiteres Fortschreiten des Processes vermuthet werden muss, bestimmt mich zur Anwendung über den dritten Tag hinaus.

Von den anderen, von mancher Seite noch empfohlenen sogenannten antiphlogistischen Mitteln und Massnahmen halte ich nichts. Einreibungen von grauer Salbe beeinflussen meines Erachtens den Entzündungsvorgang nicht, höchstens können sie eine qualvolle Stomatitis bewirken. Ebensowenig leisten Blutentziehungen. Was soll es denn wohl nützen, wenn man dem Patienten aus der den Entzündungsherd begrenzenden Bauchdecke einige Esslöffel, meinetwegen auch 100—200 ccm Blut entzieht? Es kommt höchstens eine vorübergehende Depletion der Venen der Cutis und des Unterhautzellgewebes zu Stande, die tieferen Schichten der Bauchdecke, vor Allem das parietale Bauchfell, werden gar nicht in ihrer Blutfülle beeinflusst, und wenn sie es wirklich würden, dann würde sehr bald die Depletion durch nachströmendes Blut wieder ausgeglichen. Wir haben es aber auch nicht vornehmlich mit der Entzündung des parietalen Bauchfells zu thun, sondern vor Allem mit der Entzündung des visceralen Theiles, dessen Blutversorgung aber doch mit derjenigen des Bauchfells an der inneren Fläche der Bauchdecke gar nicht in Verbindung steht. Wenn wir dem Patienten Blut entziehen, dann berauben wir ihn höchstens des „ganz besonderen Saftes“, den er zur Bekämpfung des ihm drohenden Feindes so bitter benöthigt.

3. Die Förderung der Rückbildung des Exsudats. Ist unter der angegebenen Behandlung das Fieber zurückgegangen, schickt sich das Exsudat zur Resorption an, so sollen wir diese zu einer möglichst raschen und vollständigen gestalten. Je rascher und reichlicher der Säftestrom durch dasselbe circulirt, desto sicherer ist die vollständige Aufnahme der fettig zerfallenen Exsudatreste anzunehmen. Diese Hinlenkung des Säftestroms durch das Exsudat können wir aber am besten befördern durch die Application feuchtwarmer Umschläge von Leinsamenmehl etc. Warnen

möchte ich aber vor dieser Massnahme zu einer Zeit, in welcher noch das geringste Fieber besteht, in welcher also ein Fortdauern des Entzündungsvorgangs angenommen werden muss. Wenn auch hier die Annahme durchaus berechtigt ist, dass der Organismus nur durch die dem Blute innewohnenden Schutzkräfte den Entzündungserreger besiegen kann und dass desshalb der Blutzufluss zu dem Entzündungsherde immer neue Schutztruppen heranbringt, so halte ich es doch für richtig, diesen Kampf des Organismus mit seinem Feinde nicht zu beeinflussen, denn ein Zuviel der Blutzufuhr wird nach einer Richtung gefährlich werden können, insofern als die Wahrscheinlichkeit eines Durchbruchs des Entzündungsherdes durch seinen Schutzwall eine grössere wird, denn dieselben im Blute producirten Alexine, welche eventuell den Infectionserreger durch ihre proteolytische Kraft zerstören, können auch den Fibrinmantel des Exsudats zur Auflösung bringen. So lange desshalb noch die geringste Abweichung von der normalen Temperatur besteht, so lange der Patient noch einen aufgeregten Puls zeigt, wage ich nicht, die feuchtwarmen Umschläge zu machen.

Dass aber nach abgelaufener Entzündung ihre Wirkung eine ganz vorzügliche ist, davon habe ich mich zur Genüge überzeugt.

Dass durch gute Ernährung eine Kräftigung des geschwächten Organismus und auch auf diesem Wege eine ergiebigere Circulation und Resorptionsfähigkeit anzustreben ist, versteht sich von selbst.

Von diesem letzteren Gesichtspunkte aus ist auch bei etwaiger noch bestehender harter Resistenz der Gebrauch der Soolbäder (Kreuznach, Münster am Stein, Reichenhall etc.) zu empfehlen. Auch die einfachen Kochsalzthermen, z. B. Baden-Baden, Wiesbaden, oder die kohlensauren Kochsalzthermen, wie Königsborn, Nauheim, Oeynhausen sind indicirt, falls der Patient kräftig genug ist, sich dieser Kur zu unterziehen.

Bei der vielseitigen Anwendung, welche die Massage in den letzten Jahrzehnten gefunden hat, ist es nicht auffallend, dass auch diese Kurmethode[1]) behufs Beförderung der Resorption von Exsudatresten, der Trennung etwaiger Verwachsungen, der Anregung einer ergiebigen Peristaltik des Coecums bezw.

1) cf. Hünerfauth: Ueber die Massagebehandlung der chronischen Typhlitis und Perityphlitis. Münch. med. Wochenschrift. 1889. No. 20 u. ff.

des aufsteigenden Colons und der Regelung der Circulation in den Wänden des Darms der R. i. c. empfohlen worden ist.

Wenn bei irgend einer Massnahme individualisirt werden muss, dann muss es hier geschehen. Die Gründe für eine besondere Vorsicht liegen klar auf der Hand. Wenn wir auch nur den geringsten Verdacht haben müssen, dass eine Perforation des Appendix vorgelegen hat, so dürfen wir irgend welche mechanische Einwirkung auf die R. i. c. nicht ausüben. Wie können wir wissen, was aus der Perforationsstelle geworden ist? Kann nicht die Perforationsöffnung nothdürftig mit dem Coecum, der Fossa iliaca, der vorderen Bauchwand oder dem Netz verklebt sein, so dass wir bei irgend einem mechanischen Eingriff diese Verklebung lösen würden? Werden wir nicht durch die Massage Infectionserreger, die zwischen Verwachsungen in eingedickten Eiterherden deponirt sind, mobilisiren können?

Von der Anwendung der Massage kann überhaupt nur die Rede sein in den Fällen, in welchen wir sicher sind, dass es sich 1. nicht um einen perforativen Vorgang am Appendix gehandelt hat, und dass 2. das Exsudat ein serös-fibrinöses war. Allzu viel versprechen dürfen wir uns von ihr nicht. Zur Unterstützung der Resorption und Trennung zarter Verklebungen, eventuell auch leichter Verwachsungen und dadurch zur Hebung der Peristaltik mag sie beitragen können: wer aber sich einmal überzeugt hat, wie fest und schwer entwirrbar Verwachsungen nach Perityphlitis sein können, der wird nicht erwarten können, dass die Massage in diesen Fällen etwas leiste.

Von inneren Mitteln, welche resorptionsbefördend wirken sollen, z. B. Jodkali, habe ich nie einen Erfolg gesehen[1]).

Eine praktisch wichtige Frage ist: Wann darf der Patient wieder aufstehen?

Die Entscheidung kann hier nur von Fall zu Fall getroffen werden. Wir haben Rücksicht zu nehmen auf den allgemeinen Kräftezustand und die Beschaffenheit des Entzündungsherdes. Hat der Patient eine ernste Perityphlitis mit hohem Fieber und schwerem Allgemeinzustand durchgemacht, so wird er selbstverständlich einer längeren Bettruhe nach der Entfieberung bedürfen,

1) Ich sah einmal ein altes hartes faustgrosses perityphlitisches Exsudat, das jeder Behandlung trotzte, auf Jodkali schwinden bei einer Patientin, die vor zehn Jahren luetisch inficirt war. Hier wird es sich um Ablagerung syphilitischer Producte an einer Stelle gehandelt haben, die sich in dem Zustand einer „Functio laesa“ befand. Derartige Beobachtungen bieten nichts Aussergewöhnliches. Es ist eine bekannte Thatsache, das syphilitische Infiltrate und gummöse Bildungen besonders an Stellen auftreten, die einer traumatischen oder entzündlichen Läsion besonders ausgesetzt sind. Hierher gehören die syphilitischen Infiltrate in Operationsnarben, in einen Knochencallus, in gequeschte Perioststellen etc.

wie nach einem leichten, nur wenige Tage dauernden und mit geringem Fieber verbundenen Anfall. Im Allgemeinen schwankt die nothwendige Dauer der Bettruhe zwischen 5—20 Tagen nach der letzten Temperaturerhöhung. Wichtiger, wie die Berücksichtigung des allgemeinen Kräftezustandes ist bei der Entscheidung, ob der Patient das Bett verlassen darf, die genaue Feststellung des Zustandes des Entzündungsherdes. Ist derselbe nicht mehr schmerzhaft, weder spontan, noch auf Druck, noch bei Bewegung des rechten Beins, noch beim Husten oder Drängen, ist ferner ein Exsudat oder eine Resistenz nicht mehr zu fühlen, hat der Patient normale Stuhlentleerung, so ist irgend ein Bedenken gegen die Erlaubniss des Aufstehens nicht mehr vorhanden, falls der Allgemeinzustand nicht dagegen spricht. Es ist aber nicht in allen Fällen möglich, die Schmerzlosigkeit auf Druck oder das vollständige Verschwinden einer Resistenz oder Härte in der Tiefe zu einer Conditio sine qua non für das Aufstehen des Patienten zu machen.

Es giebt Fälle, in welchen die Schmerzhaftigkeit auf Druck wochen- und monatelang noch nachdauert, in welchen auch noch eine harte abgeschlossene Resistenz zu fühlen ist, während im Uebrigen der Patient sich sehr wohl fühlt.

Solche Kranke kann man nicht mehr im Bette halten; eine ruhige Lage bis zum vollständigen Verschwinden jeglichen Symptoms ist da aber auch unnöthig. Selbstverständlich wird dieser Patient unter der ärztlichen Beobachtung bleiben müssen, bis auch der letzte Rest der Erkrankung geschwunden ist.

Ausser der Erfüllung der obengenannten drei Hauptindicationen bei der inneren Behandlung der Perityphlitis erwächst uns in einzelnen Fällen noch die Aufgabe, besondere, in unangenehmer und den Patienten quälender Weise hervortretende, nicht selten geradezu gefahrbringende Zustände zu bekämpfen.

Da ist zunächst zu nennen das Erbrechen. Dass eine Appendicitis oder eine Perityphlitis mit einem einmaligen oder wohl auch mehrmaligen Erbrechen eingeleitet wird, gehört zu den gewöhnlichen Erscheinungen. In einzelnen Fällen ist dasselbe aber besonders heftig und andauernd, so dass durch die immer sich wiederholende Anstrengung der Bauchpresse der Patient in einen qualvollen und im Hinblick auf die mögliche Zerreissung von Verklebungen auch gefährlichen Zustand geräth. Das beste Mittel gegen dieses Erbrechen ist die absolute Nahrungsenthaltung, die wir ja ohne dies anzuordnen haben, und als Narcoticum das Opium. Wird aber auch dieses erbrochen, so können wir das Cocain innerlich versuchen, etwa in der Dosis von 0,015—0,03, drei-

mal täglich. Verweigert der Magen auch dieses Mittel, so werden wir Opium in Suppositorien oder Morphium subcutan anzuwenden haben, das erstere in der Dosis von 0,03—0,05, das letztere 0,01—0,015 bei Erwachsenen, bei Kindern entsprechend geringere Dosen. Warme Umschläge auf die Magengegend, tiefe Lagerung des Kopfes unterstützen die angewandten Mittel.

Der Meteorismus, der nicht selten als Reactionserscheinung in Begleitung eines perityphlitischen Anfalls zu Anfang auftritt und herzuleiten ist aus einer Resorption von Toxinen aus dem Entzündungsherd, kann sehr hochgradig und quälend werden. Es ist klar, dass er am nachhaltigsten beeinflusst werden kann dadurch, dass wir durch Opium, Eisbeutel und absolut ruhige Lage des Patienten den Entzündungsherd möglichst rasch zur Abkapselung bringen und so einen weiteren Uebergang von Toxinen in den Chylusstrom verhüten. Subjective Erleichterung gewährt dem Patienten nicht selten ein warmer Dunstumschlag, der halbstündlich zu wechseln ist. (Ein lauwarmes feuchtes Tuch wird auf den Leib gelegt und über dasselbe ein Stück wasserdichten Stoffes.) Wie dieser Umschlag aber einen wirklich objectiven Nutzen bringen soll, ist mir nicht recht verständlich. Dauert der Meteorismus länger, bis zum dritten Tag, so muss dieses Symptom als ein bedenkliches betrachtet werden.

Gegen das Fieber durch Antifebrilia einzuschreiten, halte ich nicht nur für unnöthig, sondern für schädlich. Ist das Fieber sehr hoch und andauernd, so dass gegen die erhöhte Temperatur an sich anzugehen Anlass vorliegen würde, dann liegt der Fall so ernst, dass von einer inneren Behandlung nichts zu erwarten ist, dann säume man nicht mit der Operation. Im anderen Falle aber hiesse es, sich das Krankheitsbild trüben und sich die Möglichkeit einer exacten Diagnose und Prognose abschneiden, wollte man gegen einige Tage dauernde Temperaturen von 39—40 vorgehen.

Wir haben die innere Behandlung der Peri-, bez. Paratyphlitis von einem Gesichtspunkte aus geschildert, der uns unter der Berücksichtigung des Krankheitsvorgangs als eines infectiösen gegeben war. Da wir jedes Exsudat in der Umgebung des Appendix als die Folge einer Infection, die in den allermeisten Fällen von dem Rudiment ausgeht, auffassen, so muss für uns selbstverständlich das Princip der Behandlung dasselbe sein. Wir können unmöglich einen immer zutreffenden Unterschied construiren zwischen absolut leichten und absolut schweren Formen, sondern wir können höchstens sprechen von Peri- bez. Paratyphlitiden, welche auf Grund des Charakters des Infectionsvorgangs eine gewisse Abstufung in dem Ernste ihres Auftretens zeigen. Principiell ist desshalb die Behandlung die

gleiche bei allen Formen. Wir haben zu erstreben, das Exsudat in Schranken zu halten sowohl bezüglich seiner anatomischen Beschaffenheit, als auch bezüglich seiner Begrenzung, und wir haben möglichst die Rückbildung desselben zu fördern. Wenn wir zu der Ueberzeugung kommen, dass wir entweder gleich im Anfang der Erkrankung, oder im Verlaufe derselben diesen Indicationen bei innerer Behandlung nicht gerecht werden können, so hat die chirurgische Behandlung einzutreten. Dass die Wahrscheinlichkeit, chirurgisch eingreifen zu müssen, bei manchen Formen gleich Null ist, während sie bei anderen gleich im Anfange zur absoluten Nothwendigkeit wird, und dass zwischen diesen beiden Extremen die mannigfachsten Uebergänge liegen, welche die Beurtheilung ausserordentlich schwierig machen, das haben wir schon erörtert. Wenn wir nun für alle Perityphlitiden, bei welchen überhaupt eine innere Behandlung in Frage kommt, im Princip die gleiche Behandlung empfehlen, so wird diese, wie aus unserer Schilderung zur Genüge hervorgeht, durchaus nicht schablonenhaft sein dürfen, sie wird sich dem Verlaufe und dem Ernste jedes einzelnen Falles genau anzupassen haben.

Wenn durch eine plötzliche, verhängnissvolle Perforation von vornherein oder im Verlaufe einer Perityphlitis auf Grund zu spät eingeleiteter chirurgischer Hülfe oder der Verweigerung der Operation seitens des Patienten oder der Angehörigen eine allgemeine Peritonitis auftritt, dann bietet die Rettung des Patienten, wie sie auch versucht wird, nur sehr geringe Aussicht. Wir haben schon bei der Besprechung der Indicationen für einen chirurgischen Eingriff hervorgehoben, dass eine absolute Indication für denselben nur bei einer besonderen Peritonitis vorliegt, das ist die fibrinös-eiterige, mehr allmählich fortschreitende Form. Ich bin nun der Ansicht, dass auch diese Form bei chirurgischer Behandlung nur dann begründete Aussicht auf Erfolg gewährt, wenn noch nicht das ganze Bauchfell ergriffen ist, und dieses immerhin günstige Verhältniss liegt doch öfter vor, als man auf Grund der äusseren Untersuchung erwarten sollte. Meteoristische Auftrei-

bungen des Darms können zum grossen Theile reactive, von eingekapselten Eiterherden bewirkte sein.

Wenn wir von Heilungen sogenannter allgemeiner Peritonitiden, auch der septisch-jauchigen oder eiterigen, durch Drainage der Bauchhöhle hören, so müssen wir meines Erachtens doch die Bezeichnung „allgemeine Peritonitis“ cum grano salis auffassen. Auch bei der rein eiterigen und septisch-jauchigen Form kommen Fälle vor, in welchen durch die innige Aneinanderlagerung meteoristisch aufgetriebener Därme grosse Partieen des Bauchfells verschont geblieben sind, so dass bei der Entlastung der Bauchhöhle von dem infectiösen und toxischen Material der erfolgreiche Abschluss noch gesunder Partieen wohl denkbar erscheint, und dann kann der Körper noch einmal siegreich aus der Erkrankung hervorgehen. Voraussetzung bei diesem Erfolge bleibt immer, dass der Operateur auch wirklich die Infectionsherde trifft.

Wer aber einmal bei einer Autopsie einer wirklichen allgemeinen Peritonitis sich überzeugt hat, wie überall, in allen Winkeln und Ecken und Buchten der die Bauchhöhle begrenzenden Wände und zwischen den Darmschlingen jauchige oder eiterige Massen versteckt liegen, wie der Darm in grosser Ausdehnung missfarbig, ohne Glanz, septisch durchtränkt ist, der wird den Eindruck bekommen, dass in solchen Fällen jeder Eingriff machtlos ist.

Da aber, zwar selten, in scheinbar verzweifelten Fällen, durch Operation noch Rettung gebracht wurde, so müssen wir wohl annehmen, dass hier und da Peritonitiden vorkommen, welche, trotzdem sie den Eindruck allgemeiner Verbreitung machen, doch noch grosse Partieen des Bauchfells verschont haben.

Als Versuch der Rettung kann also bei einer Peritonitis, die klinisch den Eindruck einer allgemeinen Erkrankung des Peritoneums macht, die Operation wohl empfohlen werden.

In der Praxis stellt sich die Frage aber meistens so, dass gerade in den schweren Fällen, in welchen sich klinisch die Erkrankung als eine allgemeine zeigt, und in welchen der Arzt irgend welche Versprechungen bezüglich des Erfolges der Operation nicht machen kann, sie vielmehr als einen wenig Aussicht gewährenden Versuch bezeichnen muss, die Erlaubnis zu derselben oft gar nicht ertheilt wird.

In solchen Fällen müssen wir die innere Behandlung einleiten. Wir haben vor uns einen Patienten, gequält von verzehrendem Schmerz, innerer Unruhe, Erbrechen und Singultus, mit aufgetriebenem Leib, kaum zählbarem, flackerndem Puls, kalten, klebrigen Extremitäten, Facies abdominalis.

Es fragt sich: Dürfen wir hoffen, dass die innere Behandlung jemals einen rettenden Erfolg haben könnte? Ist es überhaupt möglich, dass der Process sich noch zurückbilde und zur Genesung führe?

Eine Rückbildung des Processes ist nur möglich, wenn der Organismus trotz der Resorption der toxischen, die Thätigkeit seiner lebenswichtigen Zellencomplexe untergrabenden Substanzen, die sich bei dem Entzündungsprocess gebildet haben, trotz des lähmenden Nervenchoks noch soviel Kraft bewahrt, dass er die im Peritonealraum sich abspielenden Entzündungsvorgänge eindämmt, dass er ein Weiterwuchern des Krankheitserregers verhindert, dass er endlich die auf diese Weise abgeschlossenen Exsudatmassen zur Resorption bringt oder sie doch so fest von noch gesunden Bauchfellpartieen abgrenzt, dass sie ohne Schaden für den Organismus chirurgisch entfernt werden können oder dass sie sich selbst auf dem Wege des Durchbruchs in ein inneres Organ den Ausweg suchen. Es ist einleuchtend, dass diese Forderungen, die man an den Genesungsvorgang stellen muss, nur erfüllt werden können, wenn 1. noch nicht die ganze Peritonealfläche gleichmässig ergriffen ist, 2. das Exsudat selbst eine solche Beschaffenheit zeigt, das es überhaupt sich abdämmen kann, also fibrinös-eiterig ist.

Derartige günstige Ausgänge einer Peritonitis, welche den Eindruck einer allgemeinen Erkrankung des Bauchfells machte, sind in seltenen Fällen beobachtet worden.

Ich selbst beobachtete einen Fall, der vollständig zur Genesung gelangte, trotzdem Patientin die Zeichen der toxischen Herzparese und die Shokwirkungen der Bauchfellerkrankung ausgeprägt darbot.

31. Patientin, Frau E. G., 36 J., kam am 7. März 1887 in meine Behandlung. Die Anamnese ergab nichts Wesentliches. Pat. war immer regelmässig menstruirt, besondere Beschwerden seitens der Bauch- oder Unterleibsorgane waren nie vorhanden gewesen. Sie hatte zweimal geboren, zuletzt vor 13 Jahren.

Sie hatte zwei Tage unter zeitweiligem Frösteln hoch gefiebert und starke Schmerzen in der Unterbauchgegend verspürt, die ziemlich plötzlich einsetzten. Da sich Erbrechen und eine Auftreibung des Leibes zeigten, da die Schmerzen und das Fieber heftiger wurden, consultirte sie mich am dritten Tage der Erkrankung.

Befund am 7. März, Morgens 8 Uhr: Pat. klagt über heftige Schmerzen im Unterbauch, die dauernd sind, aber stossweise und krampfartig stärker werden. Sie hat das Gefühl, als ob Blähungen nicht ihren Weg finden könnten. Der Leib ist etwas aufgetrieben. Dann und wann erfolgt ruckweises Aufstossen, übelriechend sind diese „Ruckser" aber nicht.

Die Palpation des Leibes ist in der ganzen Regio hypogastrica äusserst schmerzhaft. Nirgendwo Dämpfung oder Resistenz. Die Untersuchung per vaginam ergiebt eine grosse Schmerzhaftigkeit im Douglas, jedoch ist durch die nur schwierig ausführbare combinirte Untersuchung irgend eine Resistenz nicht nachzuweisen. Urinlassen ist schmerzhaft, jedoch nicht die Bewegungen der Oberschenkel im Hüftgelenk. Temp. 39,5, Puls 120, flach. Foetor ex ore. Absolute Appetitlosigkeit.

Ich musste die Diagnose stellen: Peritonitis der Organe des kleinen Beckens.

Ob dieselbe herrührte von einer perforativen Appendicitis oder etwa von einer Pyosalpinx oder von einer aufsteigenden Infection, das konnte vorerst nicht mit Sicherheit entschieden werden.

Ord.: Absolute Ruhe, Eis, Opium, Nahrungsenthaltung.

Abends 6 Uhr: Pat. hatte um 12 Uhr grünliche, aber nicht übelriechende Massen erbrochen in geringer Menge. Schmerz etwas geringer. Abdomen noch aufgetrieben. Urinentleerung spontan nicht möglich. Katheterismus. Temp. 39,4, Puls 125, weich.

8. III. Morgens 8 Uhr: Abdomen mehr aufgetrieben. Ab und zu Singultus. Grosser Durst. Heftiger Schmerz. Grosse Unruhe. Temp. 39,2, Puls 128. Hände etwas feucht.

Ord.: Morphium subcutan 0,01.

Abends 6 Uhr: Status idem. Temp. 38,8, Puls 130. Hände feucht und etwas kalt.

Ordination: Priessnitz'sche Umschläge. Campher, 3 stündlich 0,25, subcutan.

9. III. Morgens 8 Uhr: In der Nacht mehrmaliges Erbrechen grüner Massen. Starker Meteorismus, Singultus, Hände feucht und kalt, Nase spitz — Facies abdominalis —. Die combinirte Untersuchung per vaginam ist äusserst schmerzhaft und ergiebt eine Resistenz im Douglas, die sich aussen handbreit über dem Os pubis palpiren lässt. Von dort aus ist sie deutlich zur linken Seite hin zu verfolgen. Der Leib in seiner ganzen Ausdehnung sehr schmerzhaft. Peristaltische Bewegungen nicht sichtbar. Temp. 39,2, Puls 130 bis 135. Kaum fühlbar.

Ord.: Champagner, Campher, feucht-warme Umschläge.

Prognosis valde dubia, ad malam vergens.

10. III. Status idem. Temp. 38,8. Puls 130—140. Erbrechen.

Am folgenden Tage geht der Puls auf 120 herunter, das Aufstossen und Erbrechen hören auf, am 12. III. gehen wieder Flatus ab, der Meteorismus wird geringer. Pat. nimmt flüssige Nahrung, ohne zu erbrechen.

Am 15. III. Stuhl nach Oelklystier. Pat. erholt sich langsam. Temp. 38—39,2, Puls 110—125.

Am 20. III. zeigt sich über dem Nabel deutliche Resistenz, die nach einigen Tagen sich fluctuirend anfühlt, ebenso über dem Os pubis. An beiden Stellen breite Incision, Entleerung stinkenden Eiters. Allmählicher Abfall des Fiebers. Pat. erholt sich sichtlich. Operationswunden heilen. Im Douglas noch eine Resistenz, doch nicht mehr besonders schmerzhaft.

Am 18. IV. verlässt Pat. das Bett. Ende Mai erneuter Fieberanfall. Resistenz dicht über dem Poupart'schen Bande rechts. Einschnitt. Entleerung stinkenden Eiters, dem ein mit mehreren Haaren verfilzter Kothstein beigemischt ist. Appendix wird nicht gefunden.

Anfangs September hohes Fieber mit Schüttelfrösten, Schmerzen im Unterleib. Nach 5 Tagen Entleerung stinkenden Eiters mit dem Urin. Abfall des Fiebers. Nach 4 Wochen Heilung. Seitdem ist Pat. vollständig genesen.

Diese Patientin bot alle Symptome der allgemeinen Peritonitis, nichtsdestoweniger vermochte es der Organismus, einzelne Herde abzugrenzen und sie abzuscheiden von noch verschonten Bauchfellpartieen. Das Herz hielt die Toxin- und Shokwirkung aus bis zu dieser Ausscheidung.

Derartige Fälle sind aber ausserordentlich selten. Bei jauchigen Peritonitiden kommen sie, wie gesagt, überhaupt nicht vor. Man findet ja auch hier an einem Tage wohl Besserungen, der Puls geht zurück, meinetwegen auf 130 von 150 oder 160, die Extremitäten werden wieder wärmer, der Puls wird wieder fühlbar, aber diese Besserung ist doch nur eine trügerische. Der Tod tritt ein unter den Zeichen des Herzcollapses.

Da wir nun aber bei der inneren Behandlung, — zumal wenn sich der Fall einige Tage hinzieht, — nie mit Sicherheit entscheiden können, ob es sich um eine absolut tödtliche Form handelt oder um eine solche, welche noch einen Hoffnungsstrahl auf Genesung lässt, so müssen wir alle die Functionen des Organismus zu unterstützen bestrebt sein, welche eventuell eine Genesung einleiten.

Im Wesentlichen beruht die Behandlung einer unter den Symptomen einer allgemeinen Peritonitis verlaufenden Erkrankung auf denselben Grundsätzen, wie die Behandlung einer Perityphlitis:

Absolute Ruhe des Patienten, Ruhigstellung des Darms durch Opium, Nahrungsentziehung. Eis wird meistens schlecht vertragen. Irgend eine günstige Einwirkung können wir uns auch nicht versprechen. Eiteriges oder jauchiges Exsudat zwischen den Darmschlingen, in der Tiefe im kleinen Becken, vor der Wirbelsäule: Was soll da wohl Eis nützen? Der Patient trägt aber meistens ein grosses Verlangen, dass etwas örtlich geschehe. Einigermaassen wohlthuend wirken da lauwarme feuchte Umschläge, die mit einem wasserdichten Stoff su bedecken sind.

Sollte sich die Erkrankung länger hinziehen und ein Funke der Hoffnung auf Genesung glimmen, so wird man die absolute Nahrungsentziehung nicht mehr durchführen können. Eismilch, schluckweise genommen, starker Thee mit Milch, Cognac mit Ei, Bouillon mit Puro, Weincrême können versucht werden.

Einzelne quälende und gefahrbringende Symptome treten meistens so sehr in den Vordergrund, dass sie einer besonderen Berücksichtigung bedürfen.

Der Schmerz kann so intensiv und andauernd sein, das die gewöhnlichen Opiumgaben nicht hinreichen, dem armen Kranken den Zustand einigermaassen erträglich zu machen. Subcutane Morphiuminjectionen sind dann ganz unentbehrlich.

Der quälende Singultus ist nur schwer zu beeinflussen. Penzoldt empfiehlt Atropin [$^1/_2$—1 mg 3 mal täglich, eventuell mehr (!)]. Ich habe wenigstens einen vorübergehenden Erfolg immer dann gesehen, wenn ich den Patienten anwies, eine kleine Menge (etwa 1 g) feines Tafelsalz auf die Zunge zu legen und dasselbe durch schluckweise genommenes kohlensaures Wasser aufzulösen und herunterzuschlucken. Das Mittel ist ein rein empirisches.

Gegen das Erbrechen sind die schon bei der Perityphlitis besprochenen Mittel zu versuchen. Es ist aber meistens vergeblich, das oft einen ileusartigen Character annehmende Heraufbefördern von Magen- und Darminhalt aufzuhalten. In verzweifelten Fällen empfiehlt Penzoldt, eine oberflächliche Chloroform- oder Aethernarkose einzuleiten, die er auch gegen den besonders hartnäckigen Singultus anzuwenden räth.

Ob gegen den hochgradigen Meteorismus Punktionen des Darms zu empfehlen sind, darüber lässt sich sehr streiten. Jeden-

falls kann ich die Punktion des aufgeblähten und oft morschen Darms nicht für ungefährlich halten, und noch jüngst habe ich bei der Autopsie eines an Ileus — in Folge von inoperabelem Darmcarcinom — Verstorbenen, bei welchem ich Darmpunktionen ausgeführt hatte, beobachtet, dass mehrere Punktionsöffnungen entschieden weiter gerissen waren und infectiöses Material durchgelassen hatten. So lange ich den Patienten nicht für absolut verloren halte, werde ich nicht punktiren, bei dem Rettungslosen zur Linderung der Qual des Meteorismus Einstiche zu versuchen, mag erlaubt sein. Ich habe aber gefunden, dass meistens die Punktion nur von geringer Wirkung ist. Die Gasentleerung, die anfangs recht reichlich stattfindet, lässt bald nach. Man muss dann an einer anderen Stelle einstechen. Im Grossen und Ganzen ist die lindernde Wirkung nur unbedeutend. Die Einführung eines langen Darmrohres zur Ableitung der Gase kann versucht werden, event. auch Eingiessungen von lauem Wasser, meist sind diese Massnahmen aber auch nur von sehr geringem oder gar keinem Erfolg.

Dass man gegen die Herzschwäche Campherinjectionen macht, ist eine althergebrachte Verordnung, ebenso dass man, falls der Magen überhaupt Inhalt duldet, Champagner giebt. Dass jemals durch diese Medication ein Patient vor dem drohenden Untergang bewahrt werden könnte, davon habe ich mich nicht überzeugt.

Wie man, auch bei den allgemeinen Peritonitiden, noch Einreibungen mit grauer Salbe, Pinselungen mit Jodtinctur oder gar Blutentziehungen oder Calomel verordnen kann, ist mir ganz unverständlich.

Noch einige Worte zur inneren Behandlung der chronischen Entzündungsformen, die sich am Appendix abspielen. Wir können hier im strengen Sinne nur die Appendicitis chronica in Betracht ziehen, denn die länger dauernden perityphlitischen Veränderungen, wie z. B. Verwachsungen, welche, in ihrem Innern eingeschlossen, Exsudatreste beherbergen, stellen keine eigentlichen chronischen Entzündungen, sondern nur Residuen abgelaufener acuter perityphlitischer Entzündungsvorgänge dar. Etablirt sich in diesen Residuen wieder ein Entzündungsprocess, so haben wir es mit einem Recidiv, das acut auftritt und verläuft, zu thun. Wir haben die Behandlung dieser Exsudatreste oben schon erwähnt und vor Allem betont, wie vorsichtig wir mit der Anwendung der Massage in solchen Fällen sein müssen.

Die chronische Appendicitis, die, wie wir bereits hervorgehoben haben, sich entweder schleichend ohne besondere Krankheitszeichen entwickeln kann bis zu ihrer ausgebildeten Form, oder die als chronische Entzündungsform zurückbleibt aus einzelnen acuten Anfällen, bietet der inneren Behandlung kaum unmittelbare Angriffspunkte.

Denken wir uns einen Appendix, dessen Schleimhaut hyperämisch, infiltrirt oder sugillirt ist, oder dessen übrige Wandschichten auch verdickt sind, so dass er ein mehr steifes oder gar starres, bei der Palpation schmerzhaftes Gebilde darstellt, das auch spontan dumpfe, von einzelnen heftigen Schmerzanfällen unterbrochene Schmerzhaftigkeit der R. i. c. bewirkt: was können wir thun, um den chronischen Reizzustand desselben zu beseitigen und den Rückbildungsvorgang zu dauernder Genesung zu befördern, der nicht selten in der Verödung des Organs seinen Abschluss findet?

Es ist selbsverständlich, dass wir alle Schädlichkeiten, die etwa einen acuten Nachschub des Entzündungsprocesses bewirken könnten, von dem erkrankten Gebilde fernhalten müssen: Vorsichtige Diät zur Vermeidung von Darmkatarrh, welcher als solcher sich auf den Appendix fortpflanzen kann. Verhütung von Darmgährungen, unter deren Einfluss die im Darm weilenden Entzündungserreger sich zu grösserer Virulenz entfalten und eventuell im Processus sich ansiedeln, Sorge für eine regelmässige Stuhlentleerung schon mit Rücksicht auf die Regelung der Blutcirculation des Darmkanals, endlich Schutz vor Trauma.

Zur Beförderung des Blutzuflusses zu dem verdickten und chronisch entzündeten Gebilde und zur Beschleunigung der Resorption der infiltrirten Massen — Rundzellen und Blutextravasate — habe ich gewöhnlich Breiumschläge verordnet und einen guten Erfolg gesehen. Ich lasse täglich zwei Mal (Morgens und Abends) je eine Stunde feuchtwarme Breiumschläge auf die R. i. c. machen. Unter dieser Behandlung bessert sich meistens die Schmerzhaftigkeit.

Statt der Breiumschläge habe ich in der letzten Zeit auf Empfehlung Buchners[1]) Umschläge mit Alcohol angewandt, die eine energische Förderung des Blutzuflusses, auch in der Tiefe, zu bewirken im Stande sind.

1) Versammlung Deutscher Naturforscher und Aerzte. München 1899.

Geht die Schmerzhaftigkeit des chronisch entzündeten Gebildes zurück, ist es bei der Palpation gar nicht mehr empfindlich, so darf man wohl annehmen, dass der Process zur Ruhe gekommen ist, selbst wenn es noch verdickt ist, denn eine bindegewebige Induration kann selbstverständlich nicht ganz rückgängig werden.

Dass irgend welche acute, während des chronischen Verlaufs eintretende Anfälle mit absoluter Ruhe, Opium etc. lege artis zu behandeln sind, versteht sich von selbst.

Mit Sicherheit können wir die pathologisch-anatomische Diagnose bei einer chronischen Appendicitis nicht stellen. Neben der Wandverdickung vorhandene Ulcerationen, bösartig virulenter Inhalt entziehen sich meistens unserer Diagnose.

Ich glaube sogar, dass tiefergreifende Veränderungen, wie Geschwürsbildung etc., viel häufiger vorkommen, wie wir für gewöhnlich annehmen. Sie können, ohne dass es zu ernsteren Störungen kommt, zur Ausheilung durch Verödung des Gebildes führen, falls der Inhalt desselben in den Darm durch natürliche Drainage sich entleeren kann. Dass aber auch eventuell Perforation oder Gangrän das vorher scheinbar ganz unbedenkliche Krankheitsbild zu einem sehr ernsten gestalten können, versteht sich von selbst. Wir haben schon darauf hingewiesen, wie heftigere Attaquen im Verlaufe einer chronischen Appendicitis, die mit reactiver Entzündung der Umgebung einhergehen, uns unter Umständen auf eine drohende Gefahr hinweisen und uns zur operativen Entfernung des Gebildes bestimmen können.

Gerade aber bei den chronisch entzündlichen Zuständen, die wir hier besprechen, in welchen das Gebilde als ein wenig nachgiebiger, verdickter oder gar harter Wulst zu palpiren ist, in welchen sich dieser Zustand allmählich, ohne besonders heftige Anfälle entwickelt hat, kommt nach meiner Erfahrung jene ernste Erkrankung nur selten vor. Die Wände sind eben durch die bindegewebige Verdickung und entzündliche Infiltration zu sehr geschützt, als dass eine Durchlässigkeit derselben, sei es mit, sei es ohne Perforation oft zur Thatsache würde. Die Appendicitiden, die zur Perforation, Gangrän mit ihren Folgen führen, verlaufen doch meistens unter mehr ausgesprochenen Schmerzen, die allerdings oft gar nicht richtig gedeutet werden, und nicht unter dem Bilde der sehr chronisch und allmählich sich entwickelnden deutlichen Wandverdickung.

Dass aber die chronischen, mit Verdickung einzelner Wandschichten oder der ganzen Wand einhergehenden Appendicitiden durch Verklebungen und Verwachsungen mit der Umgebung, durch besondere Beeinflussung des Nervenapparates etc. fast unerträgliche, die Arbeitsfähigkeit und den Lebensgenuss schwer beeinträchtigende Zustände bewirken können, das haben wir schon bei der Schilderung der Krankheitsbilder hervorgehoben.

Die chirurgische Behandlung der Appendicitis, der Peri- bez. Paratyphlitis und ihrer Folgen.

Die Frage, in welchem Falle und wann die chirurgische Behandlung der Appendicitis und ihrer Folgen eingeleitet werden soll, ist uns aus unseren früheren Betrachtungen geläufig, die wir bei der Schilderung der Krankheitsbilder und ihres Verlaufs und bei der speciellen Aufstellung der Indication für die einzuschlagende Behandlung angestellt haben. Es ist hier nur noch unsere Aufgabe, die practisch-technische Seite der chirurgischen Behandlung zu erörtern, wie sie im Laufe der Zeit unter der Arbeit massgebender Chirurgen ausgebaut worden ist, und wie sie sich uns bei der Beobachtung zahlreicher Fälle bewährt hat.

Im Grossen und Ganzen können wir unterscheiden: 1. Die chirurgische Behandlung eines acuten Anfalls selbst. 2. Die chirurgische Behandlung im Intervall. 3. Die chirurgische Behandlung unerträglicher Beschwerden verursachender und gefahrbringender Residuen eines acuten Anfalls.

Im ersten Falle greifen wir ein, um den acuten Anfall, der ohne Operation entweder sicher oder mit grosser Wahrscheinlichkeit ein unheilvolles Ende nehmen würde, zur Heilung bringen. Im zweiten Falle liegt während des acuten Anfalls eine Indication zur Operation nicht vor, wir können abwarten, bis unter innerer Behandlung der Anfall abgeklungen ist. Da der Anfall aber ein ernster war, da er vielleicht auch nicht mehr der erste war, da er endlich bösartiger war, als die vier, fünf oder meinetwegen noch zahlreicheren vorhergehenden Anfälle, die immer heftiger wurden, so operiren wir, um den Patienten der Gefahr eines nächsten Anfalls nicht auszusetzen, zumal die im Intervall ausgeführte Operation erfahrungsgemäss günstigere Chancen bietet, als der Eingriff im Anfall. Unter 3. verstehen wir die operative Beseitigung von Residuen eines perityphlitischen Anfalls, welche starke Beschwerden verursachen und den Patienten arbeitsunfähig machen oder welche gefahrbringende Zustände bewirken, wie z. B. Behinderung der Darmpassage. Diese Residuen können eventuell nach einem oder mehreren leichten Anfällen sich ausbilden, so dass wir einen weiteren Anfall nicht zu fürchten brauchen etwa wegen seiner Bösartigkeit, sie lassen auch oft gar nicht darauf schliessen, dass sie die Grundlage für Recidive abgeben könnten, wenn es sich z. B. um derbe bindegewebige Verwachsungen ohne Beherbergung infectiösen Materials handelt. Wir operiren hier auch nicht aus

Furcht vor einem neuen Anfall oder zur Verhütung desselben, sondern wir operiren diese Residuen ihrer selbst wegen, weil sie eben unerträgliche Beschwerden machen.

Die hier in Frage kommenden Operationen sind nun, — was ihre Ausführung, ihre Schwierigkeit und ihre Gefahr anbetrifft — unter sich durchaus verschieden, je nachdem sie im acuten Anfall oder nicht während eines acuten Entzündungsvorganges ausgeführt werden. Diese Unterscheidung genügt aber noch nicht allein, um die zur Ausführung gelangenden Operationen in ihrer verschiedenen Bedeutung für den Patienten und ihrer Ausführbarkeit zu würdigen. Auch im acuten Anlall sind sie wieder ganz verschieden, z. B. je nachdem das Exsudat günstig oder weniger günstig liegt, erst recht wird das Operiren in der nicht acut entzündlichen Periode niemals das eine Mal wie das andere Mal sein.

Immerhin kann man bestimmte allgemeine Regeln aufstellen, die für alle Operationen ihre Gültigkeit behalten.

1. Bei der Operation ist immer die Narkose anzuwenden. Ich will nicht bestreiten, dass einmal die Eröffnung eines oberflächlich liegenden Abscesses auch unter localer Anaesthesie ausführbar ist, eine gründliche Entfernung der Exsudatmassen, eine genügende Tamponade, eine sichere Controle bezüglich der Uebersichtlichkeit des Operationsgebietes ist aber nur in Narkose möglich. Bei anderen Operationen aber, ausser der Eröffnung oberflächlicher Abscesse, kommt die Localanaesthesie überhaupt nicht in Frage. Die Nachtheile der geringen Gefahr, welche die Narkose — meinetwegen die gemischte Aether-Chloroformnarkose (Aether. sulf. ad narc. part. 2, Chloroform. pur. part. 1) bietet, werden doppelt wett gemacht durch den Vortheil, in Ruhe und sicher operiren zu können, ohne Sorge darum, dass man eventuell während der Operation genöthigt wird, ein grösseres Gebiet anzugreifen, als vor derselben beabsichtigt, und — im Falle, dass Localanaesthesie angewandt war — unempfindlich gemacht war.

2. Bei jeder Operation ist mit allen Cautelen streng aseptisch zu verfahren. Diese Vorschrift mag ja für manche Fälle, z. B. in welchen es sich um einen oberflächlich liegenden, jauchigen Abscess handelt, etwas sehr streng, scrupulös und geradezu sinnlos erscheinen. Ich bin allerdings auch der Ansicht, dass im Allgemeinen die strenge Aseptik bei der Eröffnung von jauchigen Abscessen wenig Zweck hat, aber schaden wird sie doch nie. Bei unseren Operationen aber, bei welchen wir nicht wissen können, ob wir doch nicht einmal mit noch nicht inficirten Bauchfellpartieen in Berührung kommen, möchte ich die Aseptik auch bei oberflächlichen Abscessen zur Bedingung machen.

3. Muss die Operation immer in einem Krankenhause vorgenommen, oder kann auch im Hause des Patienten operirt werden? Diese Frage lässt

sich nicht so ohne Weiteres beantworten. Es giebt Wohnungen mit so luftigen, hellen und geräumigen Zimmern, dass sie sich sehr gut zu einem Operationszimmer herrichten lassen, sie eignen sich jedenfalls besser zu diesem Zweck, als der sogenannte „Operationssaal" von manchen Krankenhäusern, die durchaus nicht unseren hygieinischen Anforderungen entsprechen. Andererseits giebt es selbstverständlich Wohnungen, in welchen auch die einfachste Operation nicht auszuführen ist.

Die obenbezeichnete Frage kann desshalb immer nur von Fall zu Fall entschieden werden.

Es kommt da auch noch ein weiterer Punkt in Betracht: Darf ein Patient, der an acuter Perityphlitis leidet, transportirt werden?

Die Gefahren, welche die beim Transport unvermeidliche Bewegung mit sich bringt, kann sich Jeder selbst construiren. Fest abgekapselte, mit dicken Fibrinschwarten umgebene Exsudate contraindiciren einen Transport nicht, aber gerade die nur leicht eingedämmten, nur sozusagen provisorisch festgehaltenen trüb-serösen Ausschwitzungen, die einen sofortigen Eingriff erheischen, lassen eine Bewegung des Patienten bedenklich erscheinen. Auch hier können wir nur nach den vorliegenden Verhältnissen entscheiden. Ist die Ausführung der Operation in der Wohnung des Patienten gar nicht denkbar, so müssen wir einen vorsichtigen Transport wagen, die Gefahren desselben sind jedenfalls bei Weitem nicht so gross, als die Gefahr, welche besteht, wenn wir den Kranken seinem Schicksal überlassen. Ueberhaupt — das will ich im Allgemeinen hier hervorheben — werden meines Erachtens die Gefahren des Transportes etwas überschätzt. Ich habe noch nie, bei Beobachtung der nothwendigen Vorsicht, einen Schaden erlebt, trotzdem ich Patienten habe transportiren lassen, welche —, wie sich bei der Operation herausstellte —, nur sehr mangelhaft abgedämmte Exsudate zeigten. Selbstverständlich muss der Patient in liegender Haltung weggeschafft werden. Er sucht sich meistens instinctiv die Lage aus, welche ihm am wenigsten schädlich ist.

Die Fälle, in welchen eine Bewegung des Patienten als ganz unbedenklich erscheint, wie die im Intervall und zur Beseitigung von Residuen zur Operation gelangenden, werden ja wohl zur bei Weitem grössten Mehrzahl im wohlgeordneten Krankenhause operirt werden.

4. Der vierte hier zu erörternde Punkt betrifft eine rein praktische Frage, nämlich die technische Schwierigkeit der Operationen. Czerny und Andere haben darauf hingewiesen, dass die Operationen im acuten Anfall einer Perityphlitis zu den Nothoperationen zu rechnen seien, die jeder Arzt eventuell ausführen müsse, wie z. B. die Tracheotomie, den Bauchschnitt. Das ist ganz gewiss richtig. Von der Verwirklichung dieser Czerny'schen Forderung sind wir aber noch weit entfernt. Die Thätigkeit des praktischen Arztes auf dem Gebiete der Chirurgie unterliegt grossen individuellen Schwankungen. Es giebt praktische Aerzte, welche sich hier kaum das Geringste zumuthen, und wieder Andere, welche auf Grund ihrer Vorbildung, ihrer Erfahrung und, — das ist nicht ausser Acht zu lassen —, ihrer natürlichen An-

lage Bedeutendes leisten. Immerhin sollte jeder praktische Arzt bestrebt sein, es dahin zu bringen, dass er einen abgeschlossenen Abscess, der mit der vorderen Bauchwand in Verbindung steht, auch wenn er nicht gerade schon deutliche Fluctuation zeigt oder gar die Haut geröthet hat, lege artis entleert, dass er ferner den Bauchschnitt bei drohender oder schon ausgebildeter Peritonitis macht, denn diese Eingriffe sind so einfach und übersichtlich, dass weder besondere chirurgisch-anatomische Kenntnisse, noch besondere Geschicklichkeit bei der Blutstillung, Vermeidung der Infection des noch gesunden Bauchfells etc. dazu gehören. Anders liegen schon die Verhältnisse, wenn der Abscess hinter dem Coecum, zwischen Dünndarmschlingen, oder gar retroperitoneal oder im kleinen Becken vermuthet werden muss. Da wird nur Derjenige sich heranwagen, der bei derartigen Eingriffen besondere Erfahrungen zu sammeln Gelegenheit hatte. Das gilt erst recht von der Ausführung der Operation im Intervall oder zur Beseitigung der Residuen. Hier können so complicirte Verhältnisse vorliegen, hier können an den Operateur während der Operation so schwerwiegende Anforderungen, wie z. B. die Darmnaht, die Resection eines Darmstücks etc., herantreten, dass wohl nur der in der Darmchirurgie erfahrene College zu jenem Eingriff berufen ist.

I. Die Operationen während des Anfalls.

Bei den chirurgischen Eingriffen während eines acuten Anfalls kommen in Frage: Die Eröffnung und Entleerung von abgekapselten Abscessen, die Entleerung von nur provisorisch abgedämmten Exsudaten, die Eröffnung der Bauchhöhle bei allgemeiner Peritonitis, endlich die Entfernung des bösartig veränderten Appendix — des gangränösen oder hochgradig ulcerösen Fortsatzes. Als eine dringende Operation kann eventuell noch die Enterostomie zur Beseitigung eines Ileus in Frage kommen.

Die Eröffnung und Entleerung von abgekapselten Abscessen.

Alle Abscesse, welche, — wie es ja am häufigsten vorkommt, — innerhalb des Bereiches der R. i. c. liegen, sei es, dass sie vor dem Coecum und zwar nach vorn aussen oder nach vorn innen, sei es, dass sie hinter dem Blinddarm liegen: alle diese Abscesse können erreicht werden von einem Schrägschnitt aus, der etwa dem für die Unterbindung der Iliaca externa angegebenen typischen Schnitt entspricht. Alle anderen Schnitte, z. B. parallel dem Rectus an dessen äusserem Rande, der sogenannte pararectale, oder etwas von diesem entfernt senkrecht auf die Mitte

des Poupart'schen Bandes geführt, sind weniger zweckmässig. Die von uns empfohlene schräge Schnittführung erleidet für die einzelnen Fälle nur eine gewisse Abänderung bezüglich der näheren oder mehr entfernten Lage des Schnittes zur Spina anterior superior dextra. Liegt das Exsudat nach vorne innen oder ganz an der inneren Fläche des Coecums, so werden wir den Schnitt etwa 5—6 cm medialwärts von der Spina anlegen, liegt es nach vorne aussen, so werden wir uns der Spina um einige Centimeter nähern müssen, also wohl nur 3 cm von ihr entfernt bleiben, haben wir das Exsudat hinter dem Coecum zu vermuthen, so schneiden wir hart an der Spina ein. Jedenfalls muss der Schnitt entsprechend der Höhe und Mitte des Exsudats angelegt werden, vielleicht besser noch, wenn sich das Centrum der Entzündung und Exsudation genau durch Untersuchung der Schmerzhaftigkeit, Resistenz oder gar Fluctuation und Dämpfung bestimmen lässt, etwas nach aussen von diesem Centrum. So wird also der Schrägschnitt, je nach der Lage des Exsudats, eventuell dicht an der Spina ant. sup. oder auch bis zu 5 oder 6 cm von ihr entfernt anzulegen sein.

Der Schnitt verläuft beiläufig in der Faserrichtung des Musculus abdom. obliquus externus, bez. der Aponeurose desselben. Er beginnt einige (2—3 cm) oberhalb der Spinallinie und darf reichen bis zu einem Punkte, der 2—2,5 cm in senkrechter Richtung über der Mitte des Ligamentum Poupartii liegt. Ueber diesen Punkt mit dem Schnitt hinauszugehen, ist selten nothwendig und auch nicht rathsam aus zwei Gründen: Gehen wir näher an das Band heran, so kommen wir mit der inneren Oeffnung des Leistenkanals in Collision, gehen wir mehr nach innen, als bis zur Mitte, so treffen wir die Arteria epigastrica inferior.

In vielen Fällen ist aber eine Führung des Schnittes bis zu dem bezeichneten Punkte auch nicht einmal erforderlich, jener braucht nicht bis zur Mitte des Poupart'schen Bandes ausgedehnt zu werden. Ein 8—12 cm langer Schnitt genügt für gewöhnlich vollkommen.

Die hier angegebenen Zahlen sind massgebend für die Operation an Erwachsenen. Selbstverständlich sind sie für Kinder nicht gültig. Da aber auch bei Erwachsenen je nach der Ausdehnung der Bauchdecken, der Körpergrösse etc. die Maasse verschieden sind, so ist es zweckmässig, sich relative Verhältnisse für die Anlage des Schnittes zu merken.

Theilt man die Spinallinie in ihrem Verlauf von der Spina ant. sup. bis zur Linea alba in drei Theile, so ist der Schnitt, der für die Eröffnung eines an der inneren Fläche des Coecums liegenden Exsudats passt, durch einen Punkt zu legen, der auf der Grenze des äusseren und mittleren Drittels dieser Linie liegt, von hier läuft er auf die Mitte des Poupart'schen Bandes zu. Für alle übrigen Exsudate der R. i. c. wird, je nach ihrer Lage, der Schnitt näher an die Spina ant. sup. heranzulegen sein.

Für gewöhnlich wird schlechtweg angegeben, der Schnitt solle parallel dem Poupart'schen Bande verlaufen. Diese Angabe ist unrichtig. Wenn er beispielsweise 5 cm medialwärts von der Spina ant. sup. beginnt und auf einen Punkt zuläuft, der 2 cm in senkrechter Richtung von der Mitte des Poupart'schen Bandes entfernt liegt, so muss er selbstverständlich eine convergirende Richtung zu demselben annehmen. Beginnt der Schnitt hart an der Spina, so wird er divergirend mit dem Bande verlaufen, genau parallel mit dem letzteren kann seine Richtung nur sein, wenn er 2—2,5 cm von der Spina entfernt liegt.

Zu durchtrennen sind:

1. die Haut, 2. die oberflächliche Fascie, 3. der Musculus abd. obliquus externus, 4. der Musculus obliquus internus, 5. der Musculus transversus, 6. die Fascia transversa, 7. das Peritoneum.

Eine heftige Blutung ist nicht zu fürchten, höchstens können ein Ast der Arteria circumflexa ileum und ein oder einige venöse Gefässe angeschnitten werden. Die Blutung wird durch Unterbindung sorgfältig gestillt.

In der Ausdehnung des Schnittes von der Spinallinie bis zum Endpunkte findet man vom Obliquus externus nur die derbe Aponeurose, der Muskel selbst wird nur in dem Theile des Schnittes angetroffen, der oberhalb dieser Linie liegt, dann gelangt man auf den Obliquus internus, dessen Fasern im oberen Theile der Schnittlinie quer von aussen nach der Mitte verlaufen, in dem unteren Theile etwas schräg nach unten ziehen. Sie müssen dort quer durchtrennt werden, hier kann man meist durch stumpfes Auseinanderdrängen derselben auf den Transversus gelangen. Nach Durchtrennung dieses Muskels kommt man auf die Fascia transversa, die mit dem Muskel selbst nur locker, mit seiner Aponeurose aber, die in dem unteren Theile des Schnittes oft zum Vorschein kommt, ziemlich fest verbunden ist. Jetzt liegt das Peritoneum vor.

Ist der Abscess schon älteren Datums und liegt er in

seiner ganzen Ausdehnung direct der Bauchdecke an, dann ist dieselbe meist, besonders in ihren unteren Schichten, serös-sulzig durchtränkt, die einzelnen Schichten sind mit einander verklebt und eine genaue schichtweise Trennung ist nicht möglich. Man gelangt in der Tiefe sofort auf den Eiterherd. Durch eine zunächst klein angelegte Oeffnung wird der stinkende Eiter entleert und dann wird die Wunde erweitert zur Erlangung eines übersichtlichen Operationsfeldes. Die Wundränder werden durch breite stumpfe Haken, sogenannte Bauchspecula oder Sattelhaken, am besten durch die unten zu beschreibende Vernähung der Musculatur mit der Bauchhaut, auseinander gehalten, der Eiter wird vorsichtig und genau mit steriler Gaze ausgetupft. Bei älteren Abscessen haben sich nicht selten Buchten und Winkel gebildet, in welchen sich eventuell der Eiter verhalten könnte. Diese Buchten stehen mit der Abscesshöhle selbst oft durch einen im Verhältniss zu ihrer Ausdehnung engen Gang in Verbindung. Sie müssen durch Erweiterung des Schnittes freigelegt werden, wobei allerdings zu beachten ist, dass man bei dieser Erweiterung möglichst in der Schnittlinie bleiben und auf die letztere verlaufende schräge oder senkrechte Schnitte, wenn eben angängig, vermeiden soll. Uebrigens sucht sich meistens der in den Buchten etwa stagnirende Eiter nach Entleerung des Hauptabscesses Bahn in die grosse Abscesshöhle, so dass man mit Rücksicht auf die spätere Entwickelung eines Bauchbruches nicht allzu rigoros mit der Erweiterung des Schnittes vorgehen sollte.

Jetzt kommt die Tamponade der Abscesshöhle, über deren Ausführung wir im Allgemeinen sprechen wollen, nachdem wir den operativen Eingriff bei anderen, weniger günstig gelagerten Abscessen erörtert haben.

Da es von ausserordentlicher Wichtigkeit ist, die Wundränder während der Operation und bei der Nachbehandlung zur übersichtlichen Darstellung des Operationsgebietes auseinanderzuhalten, so bedient man sich zu diesem Zwecke am besten einer Methode, die von mehreren Seiten, besonders von Riedel, angegeben ist und mir vorzügliche Dienste geleistet hat. Diese Methode besteht darin, dass man die musculöse Bauchdecke mit Fascia transversa an die Haut annäht und die lang belassenen Fäden als Zügel benutzt, um die Wundränder auseinanderzuziehen. Falls, wie in den vorerwähnten Fällen, die einzelnen Schichten der Bauchdecke serös-sulzig durchtränkt und nicht genau zu differenziren sind, kann man, nach Spaltung der ganzen

Abscessdecke, das Peritoneum in diese Naht mit hineinnehmen, sind aber die Schichten der Bauchdecke bis auf das Peritoneum unverändert, so beginnt man mit der Naht vor der Spaltung des Peritoneums. Im letzteren Falle wird jene auf folgende Weise ausgeführt. Wenn das Bauchfell in der Wunde vorliegt, näht man zunächst am rechten (der Spina ant. sup. zunächst liegenden) Wundrand die Musculatur an. Die Fascia transversa wird mit der Pincette vorgezogen, so dass sie über die Muskelwunde etwas hervorragt, dann wird vermittels einer kräftigen, mit einem starken Seidenfaden armirten Nadel die Fascie, etwa 1 cm von ihrem Wundrand entfernt, durchstochen, und die Nadel durch die drei Muskellagen weiter geführt, — die oberflächliche Fascie mitzufassen, empfiehlt sich nicht —, dann wird die Nadel am Wundrand der Haut vorbeigeführt und etwa 2—3 cm von demselben entfernt in die Haut eingestochen, in einer Ausdehnung von 1—1,5 cm im Unterhautzellgewebe weitergeführt und dann wieder ausgestochen. Jetzt wird der Faden geknüpft und die Enden lang belassen. Näht man mit 3—4 Fäden auf diese Weise die Musculatur an die Haut an, dann hat man jene, besonders wenn man an den Fadenenden einen Zug ausübt, nach aussen umgekrempelt, sie geradezu aus der Wunde „herausgenäht". Mit dem linken Wundrand verfährt man ebenso, nur mit dem Unterschied, dass man der Handlichkeit halber zunächst durch die Haut und dann durch die Musculatur und Fascie sticht.

Riedel fasst die Fascia transversa nicht mit, wohl weil er die Muskeln ohne Fascie bei Ausübung des Zuges nach aussen besser in der Gewalt hat. Ich halte es aber für zweckmässiger, auch die Fascie zu durchstechen, weil sie, — besonders wenn sie etwas hervorgezogen wurde, — den Muskelwundrand vor dem Einschneiden und Zerfetzen durch die Fäden schützt. Sollte sich die Fascie spannen und ein Auswälzen der Muskelwundränder hindern, so kann man jene in senkrechter Richtung auf die Wundlinie etwas einkerben.

Schwieriger, wie in dem Falle, in welchem der Abscess in toto der Bauchdecke anliegt, in welchem diese letztere die ganze äussere Bedeckung desselben darstellt, gestaltet sich schon die Operation, wenn der Eiterherd zwar mit einer gewissen Ausdehnung sich der Bauchwand angelegt hat, aber zu seinem bei Weitem grössten Theile doch von zusammengelöthetem Darm, oder vom Coecum und der seitlichen oder hinteren Beckenwand begrenzt wird.

Es handelt sich hier um Exsudate, welche klinisch zwar nicht eine Dämpfung oder gar Fluctuation, aber eine deutliche Resistenz und eine hochgradige ausgesprochene Schmerzhaftigkeit der Stelle, an welcher sie der Bauchwand anliegen, verrathen.

Operation: 1. Schrägschnitt, je nach Lage des Exsudats näher an der Spina ant. sup. oder weiter von ihr entfernt. 2. Schichtweise Durchtrennung der Bauchdecke bis zum Pe-

ritoneum. 3. Ausnähen der Musculatur mit Durchstechen der Fascia transversa, Auseinanderziehen der Muskeln zur möglichsten Uebersicht über das vorliegende Peritoneum. Dasselbe ist, wenn es den Abscess an einer Stelle unmittelbar bedeckt, wie auch in manchen Fällen schon die Fascie, eigenthümlich ödematös verdickt, sulzig infiltrirt, gelblich verfärbt. Durch genaues Abtasten des Peritoneums überzeugt man sich, ob die unter demselben liegende Partie das eigenthümlich resistente Gefühl der Druckspannung, unter welchem der angesammelte Eiter steht, bietet. Ist diese Druckspannung vorhanden, und ist das Peritoneum in der eben beschriebenen Weise verändert, so können wir mit Sicherheit annehmen, dass wir von dem Eiterherd nur durch das parietale Peritoneum getrennt sind. Wir lassen dasselbe mit zwei Pincetten anspannen und dringen stumpf mit einer Knopfsonde oder der Branche einer Pincette oder auch, falls das bedeckende Bauchfell zu resistent ist, mit einer Messerspitze ein. Der stinkende Eiter sprudelt uns entgegen. Wir führen nun den Finger in die Abscesshöhle ein, die äussere Oeffnung stumpf erweiternd.

So gestaltet sich der Operationsvorgang im günstigsten Falle, in welchem wir mit unserem Schnitt gleich auf die Stelle treffen, an welcher der Eiterherd dem parietalen Peritoneum anliegt. Finden wir diese Stelle nicht in der Schnittlinie, so gehen wir hier nicht ein, wir müssen vielmehr vorsichtig das Peritoneum von der Fascie mit dem Finger stumpf ablösen, nach aussen und hinten von der Beckenwand bis zur Umschlagsfalte, eventuell nach oben von der Lendengegend, nach unten vom Beckenboden oder medialwärts von der vorderen Bauchwand, wo immer wir jeweilig den Eiterherd auf Grund unserer klinischen Untersuchung vermuthen, wir werden dann auf denselben stossen, meistens gerathen wir bei diesem vorsichtigen Ablösen mit dem Finger stumpf in den Abscess, eventuell finden wir schon retroperitoneal eiterige Massen, welche der Lage des intraperitonealen Eiterherdes entsprechen.

Bei den Abscessen, welche der vorderen Bauchwand entweder in ihrer ganzen Ausdehnung oder mit einer grösseren oder kleineren Berührungsfläche anliegen, gelangen wir in die Abscesshöhle, ohne dass wir das Peritoneum viscerale oder einen Darmtheil zu Gesicht

bekommen. Die Abscesskapsel ist eben ringsum gegen die Bauchhöhle abgeschlossen.

Anders liegen aber die Verhältnisse bei solchen abgekapselten Abscessen, welche nicht mit dem Peritoneum parietale in continuirlicher Verbindung stehen, welche hinter dem Coecum oder zwischen Dünndarmschlingen gelagert sind, ohne das Peritoneum parietale zu berühren. Ihre physikalischen und klinischen Symptome sind uns ja bekannt. Wir müssen diese Abscesse voraussetzen, wenn wir auf Grund der klinischen Symptome mit Sicherheit eine Eiterung annehmen müssen, wenn aber die Palpation nur eine undeutliche Resistenz in der Tiefe oder eventuell bei meteoristischer Auftreibung der bedeckenden Darmschlingen und wenig fester und dicker Abscesskapsel kaum einen Anhaltspunkt ergiebt, wenn auch der Schmerz auf Druck nicht so ausgesprochen ist, dass man eine Mitbetheiligung des parietalen Peritoneums anzunehmen berechtigt wäre.

Bei der Eröffnung dieser Abscesse müssen wir uns unbedingt den Darm, der den Eiterherd bedeckt, zu Gesicht bringen, indem wir, wie bei einer Laparotomie, das Peritoneum parietale spalten, und es hängt von der Lage des Falles ab, ob wir dann in einen Ileo-coecal-Bezirk kommen, der durch Verklebungen der umliegenden Därme mit dem Peritoneum parietale von der übrigen gesunden Bauchhöhle abgeschlossen ist, oder ob wir nach Durchtrennung des Peritoneums in die freie Bauchhöhle eindringen. In dem ersteren Falle haben sich eben durch reactive Entzündungsvorgänge auf dem Peritoneum der dem tiefliegenden Eiterherd benachbarten Darmpartieen Fibrinauflagerungen und Verklebungen mit dem parietalen Bauchfell gebildet, in dem anderen Falle ist von diesen reactiven Erscheinungen nichts vorhanden.

Operation: Genaue Asepsis. Der Eingriff ist bis zum Vordringen auf das Peritoneum derselbe, wie oben dargelegt wurde. Liegt das Peritoneum vor, so wird man finden, dass es die Veränderungen, welche auf einen directen Zusammenhang desselben mit der Abscesswand schliessen lassen, nicht zeigt; es ist höchstens etwas blutreicher wie normal, aber glatt, glänzend.

Jetzt wird durch das Peritoneum nach einer Druckspannung gesucht. Ist dieselbe nicht durch das in der Schnittlinie liegende

Bauchfell durchzufühlen, so löst man dasselbe nach allen Richtungen von der Fascie ab, bis die Resistenz nachzuweisen ist.

Hier machen nun verschiedene Operateure vor Eröffnung des parietalen Peritoneums eine Probepunction, einen oder mehrere Einstiche, die ihnen den Sitz des Eiterherdes mit Sicherheit anzeigen sollen, und gehen dann nach einem erfolgreichen Einstich in der Richtung der Nadel in die Abscesshöhle ein. Ich habe diese Punctionen nie gemacht, weil es mir unheimlich ist, dorthin einzustechen, wo ich mich mit dem Gesicht nicht controliren kann. Wer bürgt mir dafür, dass nicht ein Tröpfchen Eiter neben der Nadel hervorquillt, wer weiss, ob ringsum Verklebungen vorhanden sind, welche das Einfliessen dieses Eiters in die Bauchhöhle hindern, oder ob nicht diese Verklebungen fehlen, so dass die gesunde freie Bauchhöhle durch den ausfliessenden Eiter inficirt wird? Sicherer ist es meines Erachtens, wenn wir in der Nähe der Resistenz gleich das Bauchfell breit spalten und uns überzeugen, ob der Bezirk, innerhalb dessen der Eiter entleert wird, bereits abgedämmt ist, oder ob wir jenen vor der Berührung des Abscesses künstlich abstopfen müssen.

Nachdem ich mich überzeugt habe, dass der Patient in tiefer Narkose und desshalb eine Brechbewegung nicht zu fürchten ist, wird das parietale Bauchfell, welches der in der Tiefe fühlbaren Resistenz gegenüberliegt, mit zwei Pincetten aufgehoben und durchtrennt. Ich schlinge mir jetzt dasselbe vermittels je eines durch den linken und rechten Wundrand gelegten Fadens an und lasse es durch einen Assistenten weit auseinanderziehen, um mich durch genaue Besichtigung des Operationsfeldes zu überzeugen, ob das Bauchfell in der Umgebung der Resistenz mit dem unterliegenden Darm verklebt ist. Ist ein Abschluss des Operationsfeldes durch Verklebungen nicht gewährleistet, dann schiebe ich unter das Peritoneum im ganzen Umkreis des Operationsfeldes mit Seidenfäden armirte Jodoformgazestreifen, die mir einen sicheren Abschluss garantiren.

Jetzt untersuche ich den vorliegenden Darm in der Gegend, in welcher ich auf Grund der erkannten Resistenz den Eiter vermuthe. Liegt die Resistenz nach innen vom Coecum, so hebe ich die dort liegenden, an der inneren Fläche des Blinddarms angrenzenden Darmschlingen vorsichtig auf. Sind sie geröthet, mit Fibrin verklebt, so ist dieser Befund ein Fingerzeig für den wahrscheinlichen Sitz des Abscesses an dieser Stelle. Gewöhnlich treffe ich hier auf den Appendix, der zwischen Darmschlingen, von einer stinkenden Eiterlache umgeben, verborgen liegt.

Ist auf Grund des klinischen Befundes und des bisherigen Resultates der Operation der Eiter hinter dem Coecum zu vermuthen, so schiebe ich dasselbe, das sofort an seiner Muskeltänie zu erkennen ist, etwas medialwärts.

Der hervorquellende Eiter wird von einem Assistenten möglichst rasch und gründlich abgetupft, die Eiterhöhle wird vorsichtig, — ohne den Verklebungen in dem Umkreis des Abscesses zu nahe zu kommen — nach Buchten und Ecken untersucht, die dann genau ausgetupft werden. Waren abschliessende Jodoformgazestreifen nothwendig, dann bleiben sie behufs Abschlusses der Bauchhöhle unberührt liegen, die an denselben befestigten Seidenfäden werden aus der Wunde herausgeleitet.

Zweizeitige Operation. Unter der Bezeichnung einer zweizeitigen Operation hat Sonnenburg[1]) im Jahre 1891 eine Operationsmethode empfohlen, welche darin bestand, dass er zunächst mit dem Bauchdeckenschnitt bis zum Peritoneum vordrang, dann die Wunde austamponirte und zuwartete, bis ein in der Tiefe liegender Eiter sich nach der Stelle des geringsten Widerstandes, eben dem blossgelegten Peritoneum, hin ausbreitete, so dass der Abscess dann, ohne dass das Peritoneum viscerale ins Operationsfeld kam, entleert werden konnte.

Die Empfehlung dieser Operation stammt aus der Zeit, als Sonnenburg einen wesentlichen durchgreifenden Unterschied zwischen den einzelnen Perityphlitisformen machte, als er noch die sogenannte Stercoral-Typhlitis mit perityphlitischem Exsudat unterschied von der Perityphlitis, die in Folge der Perforation des Processus auftritt. Während die erstere Form immer zur Rückbildung gelangte, sollte die zweite Form immer eine eiterige sein und die Indication zur Operation abgeben. Da man nun nicht wissen konnte, ob der Eiter sich abkapselte, oder ob er weiter propagirte, also eine verderbliche Richtung einschlug, so machte Sonnenburg den Vorschlag, zur Verhütung eines eventuell bösartigen Verlaufs sofort im Anfang der Erkrankung die Operation zu machen, auch wenn eine strenge absolute Indication noch nicht vorlag, auch wenn weiter der Sitz des Eiters, da eine feste Abdämmung noch fehlte, noch nicht sicher festgestellt werden konnte.

In solchen Fällen schnitt Sonnenburg ein bis auf das Peritoneum, tamponirte während einiger Tage, um auf diese Weise dem Eiter Gelegenheit zu geben, nach dorthin sich auszubreiten, wo sich ihm der geringste Widerstand bot, und ihn dann zu entleeren.

---

1) Volkmann's Samml. klin. Vorträge. Neue Folge No. 13. Erfahrungen über die operative Behandlung der Perityphlitis mit besonderer Berücksichtigung der zweizeitigen Operation.

Die Anschauung, dass es zwei ganz verschiedene Formen von Perityphlitis giebt, von welchen die eine unter innerer Behandlung immer rückgängig wird, während die andere unter allen Umständen dem chirurgischen Messer zu überliefern ist, kann nach unseren Darlegungen nicht mehr massgebend sein. Wir müssen vielmehr die verschiedenen Perityphlitiden als den Ausdruck einer verschiedenen Entzündungsintensität auffassen, die aber im Wesentlichen auf dieselbe Ursache hinausläuft, nämlich auf die Einwanderung von Entzündungserregern auf die den Appendix umgebende Peritonealfläche.

Entsprechend dieser Wandlung unserer Anschauungen bezüglich des Charakters der entzündlichen Processe in der Umgebung des Appendix ist auch die Indicationsstellung eine andere geworden. Die scharfe Scheidung zwischen Fällen, die innerlich oder chirurgisch zu behandeln sind, kann nicht gemacht werden.

Jeder Fall ist für sich nach seinem besonderen Verlaufe zu beurtheilen. Da hat denn die Erfahrung gelehrt, dass die Fälle, welche einen sofortigen chirurgischen Eingriff, die sogenannte Frühoperation, erheischen, nicht häufig sind, dass sich vielmehr im Verlaufe der Erkrankung eventuell erst die Indication zu einem chirurgischen Eingriff herausstellt. Dann macht aber auch das Exsudat dem von den Bauchdecken oder auch vom freigelegten Peritoneum aus palpirenden Finger so deutliche Erscheinungen, dass es so gut, wie immer gefunden wird, dass es also einer zweizeitigen Operation nicht bedarf.

Die Fälle aber, welche nach unserer jetzigen Indicationsstellung die Frühoperation erheischen, sind so dringende, dass sie keinen Aufschub erdulden. Bei ihnen ist eine zweizeitige Operation nicht angebracht, bei ihnen muss um jeden Preis beim ersten Anhieb die Entleerung des Exsudats stattfinden.

Nach unserer jetzigen Auffassung der verschiedenen Perityphlitisformen und auf Grund der auf dieser Auffassung beruhenden Indicationsstellung können wir desshalb die zweizeitige Operation in den Plan unserer Behandlung nicht mehr aufnehmen. Wir werden nicht mehr in der Absicht, zweizeitig zu operiren, den Einschnitt machen, sondern immer in der Voraussetzung, den Eiter bei diesem Einschnitt auch sicher entleeren zu können.

Sollte aber wirklich einmal der Fall vorkommen, dass trotz des erlaubten Suchens, — selbst nach Eröffnung des parietalen Peritoneums —, ein verborgener Eiter nicht gefunden wird, so werden wir uns in solchen seltenen Fällen der zweizeitigen Operation erinnern und, — falls die in der Schnittlinie liegende Bauchhöhlenpartie nicht durch Verklebungen von der übrigen Bauchhöhle abgeschlossen ist —, nach sorgfältigem Tamponabschluss die Wunde selbst tamponiren, bis etwa nach einigen Tagen der Eiter an die Oberfläche kommt. Ob er dies aber bei einer derartigen verborgenen Lage immer thun wird, ob er sich, entsprechend unseren Intentionen, nach der Wunde hin ausbreitet, das ist nicht sicher. Mir würde es jedenfalls zur grossen Beunruhigung gereichen, wenn ich die Operation trotz der festen

Ueberzeugung, dass Eiter vorhanden ist, abbrechen müsste, ohne denselben entleert zu haben.

Wir haben bis jetzt den operativen Eingriff erörtert, der in Frage kommt bei den im Bereiche der R. i. c. liegenden **perityphlitischen** Abscessen. Dieser Eingriff wurde in seiner Schwierigkeit wesentlich beeinflusst von der Frage, ob der Abscess mit seiner ganzen vorderen Wand oder doch einer gewissen Ausdehnung derselben mit der Bauchdecke in Verbindung getreten war. Hatte diese Verbindung stattgefunden, so konnten wir den Abscess öffnen, ohne mit dem Peritoneum viscerale in Berührung zu kommen, der Abscess lag vom Standpunkt des Operateurs so gut wie extraperitoneal. Anders schon lag die Sache, wenn wir durch das parietale Peritoneum in den Bezirk eingehen mussten, in welchem wir den Abscess, der zwischen Darmschlingen oder hinter dem Coecum lag, vermutheten. War dieser Bezirk der Bauchhöhle durch Verklebungen des visceralen und parietalen Peritoneums ringsum von der übrigen Bauchhöhle abgeschlossen, wie wir es meistens voraussetzen mussten, dann war auch in diesem Falle die Operation nur insofern eine complicirtere, als wir nicht gleich in den Abscess „hineinfielen", sondern nach ihm suchen mussten. Wir mussten zunächst das parietale Peritoneum, das vielleicht schon mit den unterliegenden Darmschlingen verklebt war, vorsichtig durchtrennen, um auf die Gegend des Abscesses zu kommen.

Der operative Eingriff wurde aber zu einem für den Operateur sehr verantwortungsvollen Unternehmen, wenn er nach Trennung des parietalen Peritoneums in einen Bezirk gelangte, welcher nicht von der Bauchhöhle durch Verklebungen abgegrenzt war. Hier musste diese Abgrenzung durch abschliessende Tamponade vorsichtig bewirkt werden, damit eine Infection der Bauchhöhle verhütet wurde.

Es fragt sich nun: Ist es möglich, auf Grund des klinischen Befundes mit Sicherheit festzustellen, welche Verhältnisse hier vorliegen, und desshalb von vornherein die Schwierigkeit und Verantwortlichkeit abzuschätzen, welche sich bei der Operation herausstellen werden?

Wenn wir einen fluctuirenden Abscess mit leerem Per-

cussionsschall bei der Untersuchung finden, so ist jeder Zweifel beseitigt, ob der Abscess auch mit der Bauchdecke in Verbindung stehen könnte.

Ein Exsudat aber, das wohl eine Resistenz, aber nicht eine Fluctuation oder gar Dämpfung zeigt, kann mit Sicherheit in seinem Verhalten zum parietalen Bauchfell nicht erkannt werden. Wenn allerdings die Resistenz sehr deutlich, das Exsudat auf Druck sehr schmerzhaft ist, wenn sich die Bauchdecken als infiltrirt ergeben, vielleicht sogar auf Druck eine leichte Vertiefung stehen bleibt, wenn endlich das Exsudat schon eine gewisse Zeit (bis zu 8—10 Tagen) besteht, dann darf man wohl auch eine Berührung des Abscesses mit dem Peritoneum parietale annehmen. Wenn aber andererseits die Resistenz nur undeutlich und der Palpationsschmerz nicht besonders ausgesprochen ist, so ist diese Annahme nur schwach gestützt. Immerhin kommen Verklebungen des Abscesses mit der Bauchwand häufiger vor, als wie man es auf Grund der äusseren Untersuchung erwarten sollte. Die Resistenz kann bei starken Bauchdecken und bei meteoristischem Darm undeutlich, der Druckschmerz kann eventuell erträglich sein, — und doch können wir an einer Stelle des parietalen Peritoneums in die Abscesshöhle eindringen, zumal dann, wenn wir am Schlusse der ersten Woche oder noch später operiren.

Es erwächst uns desshalb die Aufgabe, immer, nach Trennung der Musculatur und tiefen Fascie, das vorliegende Peritoneum genau zu durchmustern, eventuell nach breiter stumpfer Ablösung desselben von der Fascie, ob nicht in der Nähe der tiefen Resistenz eine gelblich-roth verfärbte, ödematöse Stelle wahrzunehmen ist, von welcher aus wir stumpf in den unterliegenden Abscess eindringen können. Wir werden nur bei diesem Eindringen in den Abscess die Vorsicht gebrauchen müssen, nicht eine grössere Oeffnung zu schaffen, als wie sie der Ausdehnung der Verklebung des Abscesses und des umliegenden Darms mit dem Peritoneum parietale entspricht, da wir in einem anderen Falle dem Eiter Gelegenheit geben würden, in die freie Bauchhöhle einzudringen.

Ausser der Eröffnung perityphlitischer, im Bereich der R. i. c. liegender Abscesse kann uns die Aufgabe erwachsen,

auch hier liegende retroperitoneale, also **paratyphlitische** Abscesse zu entleeren. Falls sie im Bereiche der R. i. c. geblieben und nicht retroperitoneal weitergekrochen sind, und falls sie auf der den Musculus ileo-psoas überziehenden Fascia iliaca, von der Bauchhöhle getrennt durch das Peritoneum der hinteren Bauchwand, aber medialwärts vom Coecum, bis zur Linea innominata reichend, liegen, dann kann man ihrer nur habhaft werden, indem man von der vorderen Bauchwand her durch die Bauchhöhle zu ihnen dringt. Meistens wird man, da diese Abscesse Verklebungen der benachbarten, innerhalb der Bauchhöhle liegenden Darmpartien nur sehr selten bewirken, nur durch die freie Bauchhöhle zu ihnen gelangen können.

Es ist vielleicht am zweckmässigsten, wenn ich bei der Erzählung eines concreten Falles kurz den Gang einer derartigen Operation schildere:

32. Patientin W. Sch., 19 Jahre, kam am 13. Februar d. J. in meine Behandlung. Sie gab an, seit etwa 14 Tagen an Schmerzen in der R. i. c., die plötzlich begannen, zu leiden. In den ersten Tagen ging sie, trotzdem sie starke Schmerzen verspürte und abwechselnd fröstelte und fieberte, noch umher, in den letzten acht Tagen lag sie aber zu Bett und trug auf den Rath des behandelnden Arztes einen Eisbeutel auf der schmerzhaften Stelle. Sie hatte hohes Fieber und war appetitlos.

Befund am 13. Februar: Patientin liegt in passiver Rückenlage, besonders das rechte Bein ist stark an den Leib angezogen, die Bewegung dieses Beines ist schmerzhaft. Der Leib nicht aufgetrieben, Zunge stark belegt, Foetor ex ore, absolute Appetitlosigkeit.

Bei der Palpation der R. i. c. fühlt man in der Höhe der Spina ant. sup. und 6 cm von ihr entfernt in der Tiefe eine undeutliche Resistenz, die bei tieferem Eindruck sehr schmerzhaft ist. Bei ruckweisem Eindrücken deutliches Gurren. Die Percussion dieser Resistenz ergiebt tympanitischen Schall, Aufblähung des Darms vom Anus aus lässt deutlich die Lage eines Darmtheils vor der Resistenz erkennen.

Morgens $9^1/_2$ Uhr: Temp. 38,3, Puls 118; Abends 6 Uhr: Temp. 40,2, Puls 130. Am folgenden Tage: Morgens 9 Uhr: Temp. 39,3, Puls 122; Abends 6 Uhr: Temp. 39,1, Puls 130. Schwerer Allgemeinzustand.

Diagnose: Tiefliegender Abscess in der R. i. c., höchstwahrscheinlich retroperitoneal.

Da irgend eine Schmerzhaftigkeit in der Lendengegend nicht bestand, so musste angenommen werden, dass der Abscess nur die Gegend der Fossa iliaca einnahm. Eine Entleerung desselben, die mit Rücksicht auf den schweren Allgemeinzustand der Patientin, das hohe Fieber, den raschen Puls, geboten war, wurde von der vorderen Bauchdecke aus vorgenommen.

Operation am 15. Februar: Strenge Asepsis. 1. Schichtweise Durchtrennung der Bauchdecke bis zum Peritoneum durch einen 9 cm langen Schnitt, der 2 cm oberhalb der Spinallinie, in einer Entfernung von 5 cm von der Spina ant. sup. dextra, beginnt und schräg nach unten in der Richtung zur Mitte des Ligam. Poupartii verläuft. 2. Herausnähen der Musculatur. 3. Da das nach hinten, unten und vorn von der Fascie abgelöste Bauchfell an keiner Stelle irgend einen Anhaltspunkt bietet, dass es mit einem unterliegenden Exsudat verlöthet sein könnte, da es vielmehr überall von durchaus normaler Beschaffenheit ist, so wird es mit zwei Pincetten aufgehoben und über der fühlbaren Resistenz durchtrennt. Die Wundränder des Peritoneums werden an jeder Seite mit dicken Seidenfäden durchstochen und auseinandergezogen. 4. Das etwas geröthete Coecum und der aufsteigende Dickdarm liegen vor, kein Fibrinbelag, keine Verklebung der Darmschlingen. Unterhalb der Einmündungsstelle des Ileums ins Coecum, etwa 2 cm medialwärts von diesem, sieht man eine Vorwölbung des stark gerötheten Peritoneums der hinteren Bauchwand. Diese Vorwölbung fluctuirt deutlich. Irgend welche Verklebungen der Darmschlingen mit dem Peritoneum parietale nicht vorhanden. Wir sind also in der freien Bauchhöhle. 5. Abtamponiren der Umgebung der R. i. c. mit Jodoformgazestreifen, die am freien Ende armirt sind mit dicken Seidenfäden (wir wollen sie „Fadengaze“ nennen). 5. Zur Vorsicht Punction der fluctuirenden Stelle: Eiter. 7. Einschnitt dieser Stelle: Entleerung stinkenden Eiters. Tamponade der Abscesshöhle und der Wunde. Verband.

Die Umgebung der R. i. c. verklebte nach zwei Tagen. Abfall des Fiebers auf 38,5, des Pulses auf 100. Noch während der folgenden Woche Temperaturen von 37,8—38,8, dann normale Temperatur. Nach vier Wochen ein granulirender Wundstreifen. Secundärnaht der Bauchdecke. Heilung.

Der Schwerpunkt bei der Eröffnung dieses auf die R. i. c. beschränkten retroperitonealen Abscesses muss gelegt werden auf die Abtamponade der Blinddarmgegend von der übrigen Bauchhöhle behufs Verhütung der Infection dieser letzteren.

So ungünstig liegen die retroperitonealen Abscesse der R. i. c. aber selten. Meistens liegen sie hinter dem Coecum oder nach

aussen von demselben, also so nahe der Umschlagsstelle des Peritoneums von der seitlichen auf die hintere Bauchwand, dass man von hier aus retroperitoneal zu dem Abscess gelangt. Beim Ablösen des Bauchfells von der Fascie bis zur Umschlagsstelle tritt uns dann oft schon gleich oder bei etwas weiterem Vordringen auf die hintere Bauchwand der Eiter entgegen.

Bei den so weit medialwärts reichenden Abscessen aber, wie in unserem eben erwähnten Falle, möchte ich den Operationsweg von der vorderen Bauchdecke aus vorziehen und unter den strengsten Cautelen von der Bauchhöhle aus zum Abscess vordringen, weil die Wundverhältnisse sich nur bei dieser Operationsmethode genügend übersichtlich gestalten, und weil nur so eine zuverlässige Tamponade und sichere Nachbehandlung möglich wird.

Bei allen diesen Operationen, welche die Eröffnung der in der R. i. c. liegenden Abscesse bezwecken, sei es, dass sie intraperitoneal liegen, oder dass sie paratyphlitische sind, tritt eine Frage an uns heran, die von besonderer Wichtigkeit ist und desshalb auch zu den lebhaftesten Discussionen geführt hat. Diese Frage ist: Soll bei der Entleerung des Eiters der erkrankte Appendix entfernt werden oder nicht?

Zwei Ansichten stehen sich hier gegenüber. Die Einen behaupten, dass die Operation nicht als eine vollkommene angesehen werden könne, wenn nicht der Appendix entfernt sei, denn gerade das zurückgelassene erkrankte Rudiment vermittele die recidivirenden Entzündungen, so dass, wenn es nicht entfernt sei, der Patient über Kurz oder Lang wieder erkranken könne, ausserdem sei eine Abscesshöhle nicht übersichtlich, wenn in ihr das Rudiment zurückgelassen werde, da sich hinter demselben Eiter verhalten könne. Die Vertreter dieser Ansicht schreiben desshalb vor, nach dem Appendix zu suchen und ihn zu entfernen (Sonnenburg, Rehn u. A.).

Die Anderen wollen nicht so rigoros verfahren. Sie machen geltend, dass nach einer ausgesprochenen Perforation, die bei der Abscessbildung ja meistens vorhanden ist, doch der Appendix oft veröde, und desshalb seien die Recidive selten. Ein Suchen nach dem Appendix ist daher wegen der damit verbundenen Gefahr der Sprengung der Adhaesionen, der längeren Dauer, der Schwierigkeit

der Operation unstatthaft, er ist desshalb nur dann zu entfernen, wenn dies ohne besondere Schwierigkeit geschehen kann. (Schede, Rotter u. A.).

Ich meine, dass diese Frage im Allgemeinen, in einer für alle Fälle gültigen Weise nicht entschieden werden kann. Wir müssen auch hier individualisiren und abwägen.

Ich muss sagen, dass es mir zur besonderen Beruhigung gereicht, wenn ich des Missethäters habhaft werden und ihn entfernen kann, denn ich habe doch gar manche Recidive nach Eröffnung eines Abscesses ohne Entfernung des Processus erlebt, die mich zwangen, von Neuem einzugreifen und die Abtragung des Rudiments vorzunehmen — und dann erst hatte der Patient Ruhe. Wenn es desshalb eben möglich ist, so entferne ich den Appendix.

Es fragt sich nur: Wie weit sollen wir das Aufsuchen desselben treiben?

Hier muss uns der oberste Grundsatz des ärztlichen Handelns, das „Nil nocere" leiten. Dieses „Nocere" kann aber in Frage kommen, wenn wir bei dem Durchsuchen des Abscesses Adhaesionen zerstören können.

Habe ich einen Abscess vor mir, der nur leicht abgeschlossen ist, der mir bei der klinischen Untersuchung keine deutliche Resistenz bot, dann werde ich mich hüten, mit dem tastenden Finger in ihm viel herumzuwühlen, — um unter Umständen eine leichte Verklebung zu sprengen und Unheil anzurichten, dann werde ich den Processus nur entfernen, wenn er mir gerade vors Messer kommt. Bin ich aber auf Grund der sich mir darbietenden physicalischen Symptome, wie feste Resistenz, deutliche Infiltration der Umgebung, sicher, dass hier eine feste Abdämmung vorliegt, dann kann ich schon mit muthigerem Finger die Abscesshöhle abtasten und den Appendix aus den Verwachsungen herausschälen, um so die Operation zu einer definitiven, das ganze Drama der Krankheit sicher abschliessenden zu gestalten.

Ich möchte desshalb im Allgemeinen sagen: Die Entfernung des Appendix bei der Eröffnung eines Abscesses ist immer durchzuführen, wenn das Rudiment sich gleich im Operationsfeld zeigt, so dass es ohne jegliche Gefahr zu erreichen ist.

In jedem anderen Falle ist die Entfernung mindestens

anzustreben, aber ein Aufsuchen nur soweit zu betreiben, als die Beschaffenheit des den Abscess abschliessenden Dammes es erlaubt.

Besondere Vorschriften lassen sich nicht geben. Es kommt hier immer auf die Beurtheilung des vorliegenden Falles, auf die Erfahrung des Operateurs, wie weit er gehen darf, an, ob er einen sicheren Abschluss des Abscesses annehmen, ob er dem Patienten im Hinblick auf seinen Kräftezustand eine längere Operation zumuthen darf etc.

Nur eins möchte ich noch betonen. Die Annahme ist unrichtig, dass der Appendix immer in dem Abscess oder in dessen Wand oder gar auch nur in der Nähe liegen müsste, dass er also durch eifriges Suchen, selbst unter Nichtachtung der mit diesem verbundenen Gefahren, immer zu finden wäre.

Ein isolirter Abscess, der noch innerhalb der R. i. c. liegt, kann doch weit entfernt vom Appendix seinen Sitz haben.

Das inficirende Material kann z. B. bei der Perforation des Appendix aus demselben geradezu herausfliessen, so dass gerade der besonders virulente Theil jenes Materials sich in einer gewissen Entfernung vom Appendix ansiedelt und dort das Centrum „der höchsten Inflammation“ etablirt, während in der unmittelbaren Nähe des Rudiments eine Entzündung von geringerer Intensität zu Stande kommt. So kann es möglich sein, dass gerade der Theil des Exsudats, der den Appendix unmittelbar umlagert, zur Resorption gelangt, während der dem letzteren entfernter liegende Theil vereitert. Da kann selbstverständlich der Appendix bei der Operation unmöglich gefunden werden.

33. So beobachtete ich eine Patientin, die an einer Perityphlitis mit deutlichem, physikalisch nachweisbarem, hartem Exsudat litt. Dasselbe erstreckte sich von der Supraspinallinie bis zum Poupart'schen Bande. Während der obere Theil des Exsudats resorbirt wurde, so dass nunmehr der verdickte Appendix durchzufühlen war, vereiterte die untere Partie desselben. Der Abscess lag innerhalb der R. i. c., aber drei Finger breit unterhalb der Spinallinie, und erstreckte sich von aussen nach innen zum äusseren Rande des Rectus. Ein Suchen nach dem Appendix würde hier selbstverständlich ebenso vergeblich gewesen sein, wie bei Abscessen, die sich im kleinen Becken oder im Douglas, oder secundär in der linken Fossa iliaca etc. bilden.

Was nun die Ausführung der Entfernung des Appendix anbetrifft, so ist dieselbe verschieden, je nachdem wir ein Rudiment vor uns haben, welches weniger oder mehr hochgradig verändert ist.

1. Ein Appendix, der an seinem distalen Ende gangränös oder perforirt ist, dessen coecales Ende aber noch — vielleicht abgesehen von einer entzündlichen Röthe des bekleidenden Peritoneums oder einer geringen Verdickung der Wand — in den Grenzen des Normalen ist, kann, nachdem er aus den etwa vorhandenen Verwachsungen stumpf oder, nach Umstechung etwaiger mesenterialer Gefässe, durch dicht an seiner Oberfläche geführte Scheerenschnitte losgelöst ist, lege artis dicht am Coecum abgetragen werden, wie wir es weiter unten bei der Erörterung der Entfernung eines erkrankten Appendix darlegen werden.

2. Nicht selten ist aber der hochgradig veränderte Appendix derart morsch, dass an eine zünftige Naht nicht zu denken ist; es bleibt nichts Anderes übrig, als ihn einfach mit einem dünnen Seidenfaden abzubinden und ihn distalwärts von demselben abzuschneiden. Diesen Stumpf — wie von manchen Seiten empfohlen wird — in die Peritonealwunde einzunähen, damit bei einer etwa nachträglich sich bildenden Kothfistel der Koth direct aus der Wunde herausgeleitet wird, dazu habe ich mich nicht entschliessen können, weil 1) die Uebersichtlichkeit der Wundhöhle und die Möglichkeit einer zuverlässigen Tamponade, die alle Winkel und Ecken ausfüllen soll, leiden, 2) eine Kothfistel durch die Zerrung des eingenähten Darms, die bei einer etwaigen peristaltischen Bewegung eintreten muss, viel leichter entsteht, als bei dem in der abgeschlossenen Abscesshöhle liegenden nicht eingenähten Darm, 3) die Entleerung des Koths in die abgedämmte Abscesshöhle, falls sich wirklich eine Kothfistel bilden sollte, keinen besonderen Schaden bringt.

Anders liegt allerdings die Sache, wenn wir einen Appendix, der nicht in einer ringsum abgeschlossenen Abscesshöhle liegt, entfernen, wenn wir voraussetzen müssen, dass, falls sich eine Kothfistel bildet, der Koth in die freie Bauchhöhle entleert wird. Haben wir da irgend welchen Verdacht, dass die angelegte Naht nicht zuverlässig ist, so wird es sich empfehlen, sich des Stumpfes durch Annähen in die Peritonealwunde zu versichern.

3. In einer dritten Reihe von Fällen ist der Appendix überhaupt nicht als zusammenhängendes Gebilde zu entfernen. Wir fühlen einen Strang oder ein rundliches, beliebig gekrümmtes, mit der Abscesswand verwachsenes Gebilde, wir versuchen, es vorsichtig zu lösen, bringen aber nur ein missfarbiges, unregelmässig gestaltetes Stück mit unebenen Rändern, das gerade dem Zuge des Fingers folgt, heraus. Es ist als ein Theil des morschen und durch Perforationen zerfetzten Wurmfortsatzes an seiner meist graugrünlich verfärbten Schleimhaut und dem in Fetzen an ihm flottirenden Peritonealüberzug zu erkennen.

Wir haben bis jetzt die Operationen der Abscesse — der perityphlitischen und retroperitonealen — erörtert, welche innerhalb des Bereiches der R. i. c. liegen und alle von dem angegebenen mehr oder weniger nahe der Spina ant. sup. dextr. geführten Schrägschnitt erreicht werden können. Wir wissen aber, dass die Abscesse, die in Folge einer Appendicitis entstehen können, sich in ihrer Lage nicht sclavisch an die R. i. c. halten. Wir müssen hier unterscheiden:

1. Eiteransammlungen, welche über die R. i. c. hinausgehen, aber noch mit dem in der Blinddarmgegend liegenden Abscess in Verbindung stehen. Sie bilden buchtige Ausbreitungen desselben und werden immer seltener beobachtet werden, je mehr man zu der richtigen Indicationsstellung kommt, einen in der R. i. c. gebildeten Abscess rechtzeitig zu operiren und nicht abzuwarten, bis die Operation möglichst verwickelt geworden ist.

Zu diesen Eiteransammlungen gehören die Buchten nach oben an der hinteren oder vorderen Fläche des Blinddarms, nach unten ins kleine Becken, nach innen schieben sie sich vor zwischen Dünndarmschlingen, weiter die retroperitonealen Ausläufer des ursprünglichen in der R. i. c. liegenden paratyphlitischen Abscesses nach oben zur Lendengegend, nach unten zum Poupart'schen Band und zum Oberschenkel.

2. Eiterdepots, welche den Zusammenhang mit dem ursprünglichen Abscess meistens verloren haben, der letztere braucht sogar gar nicht ausgebildet zu sein, das Exsudat in der R. i. c. kann resorbirt werden, und doch finden wir ausserhalb der Blinddarmgegend einen oder mehrere Abscesse. Hierher sind zu rechnen: Die multiplen Abscesse der Bauchhöhle, die Abscessbildung in

der linken Fossa iliaca, die Abscesse im kleinen Becken und im Douglas, die subphrenischen intra- und extraperitonealen Abscessbildungen, die retroperitonealen Abscesse, die weitergewandert sind, z. B. die in der linken Seite liegenden retroperitonealen Eiterungen, die Abscesse, die sich ins kleine Becken gesenkt haben und eventuell am Damm zum Vorschein kommen können.

3. Abscesse und eiterige Entzündungen, welche auf metastatischem Wege entstehen: Leberabscesse, Lungenabscesse, Gehirnabscesse, eiterige Pleuritiden etc.

4. Perityphlitische Abscesse, welche bei einer abnormen Lage des Coecums und Appendix vorkommen können. Wir müssen bezüglich dieser Frage auf die anatomischen Vorbemerkungen und den pathologisch-anatomischen Theil unserer Abhandlung verweisen. Es giebt in der Bauchhöhle nicht **eine** Stelle, an welcher sich **nicht** ein perityphlitischer Abscess primär etabliren könnte. Unter der Leber, in der Nabelgegend, in der linken Fossa iliaca, sogar in der Milzgegend können die Exsudate liegen.

Es kann selbstverständlich nicht unsere Aufgabe sein, die operative Thätigkeit, die bei allen diesen in Folge einer Perityphlitis einmal auftretenden Abscessbildungen und Krankheitsvorgängen in Frage kommt, des Genaueren zu erörtern, wir würden uns da in Gebiete der Chirurgie verirren, welche fernab liegen von unserem Thema. Wir können unmöglich die operative Behandlung der Leber-, Gehirnabscesse, der subphrenischen Eiterungen, der eiterigen Pleuritiden etc. hier berühren, zumal alle diese Abscessbildungen und Eiterungen nicht die Folge nur einer Appendicitis bez. Perityphlitis darstellen, sondern auch sich an alle möglichen anderen Krankheitszustände anschliessen können.

Wir wollen hier nur die Eingriffe kurz erörtern bei denjenigen Abscessbildungen, welche den Zusammenhang mit dem peri- oder paratyphlitischen Herd noch bewahrt haben, sodann bei denjenigen Eiterherden, welche, trotzdem sie nicht an typischer Stelle liegen, erfahrungsgemäss fast ausschliesslich in Folge einer Appendicitis oder Perityphlitis sich bilden.

Die über die R. i. c. hinausgehenden Abscessbildungen, welche Buchten und Ausläufer des peri- oder paratyphlitischen Abscesses darstellen, kommen dann vor, wenn dem Eiter Zeit gelassen

wurde, sich auszubreiten. Je eher ein Abscess operirt wird, desto glatter und übersichtlicher ist seine Höhle, desto rascher gelangt er zur Heilung. Haben sich Buchten ausgebildet z. B. nach oben zur Leber hin, nach unten zum kleinen Becken, nach innen zwischen Dünndarmschlingen, dann bleibt nichts anderes übrig, als den Schnitt entsprechend dem Verlauf dieser Eiterwege zu vergrössern, wobei wir möglichst in der Schnittlinie bleiben sollen, damit wir ein übersichtliches Operationsfeld und eine möglichst einfache Wunde schaffen.

Die paratyphlitischen Abscesse, welche von der R. i. c. aus sich ausgebuchtet haben und hinter dem Colon ascendens weitergekrochen sind, öffnen wir retroperitoneal, indem wir den Schnitt dicht an der Spina ant. sup. dextra führen und ihn entlang dem Darmbeinkamm nach oben erweitern, die drei Bauchmuskeln und die Fascie durchtrennend und das Peritoneum ablösend. Gelingt von hier aus eine übersichtliche Freilegung des Abscesses nicht, so können wir durch einen Lendenschnitt eine Gegenöffnung anlegen, um auf diese Weise eine ausgiebige Drainage des Abscesses zu bewirken. Dieser Schnitt wird angelegt in senkrechter Richtung am lateralen Rande des Musculus quadratus lumborum, er durchtrennt die Fascia lumbo-dorsalis superficialis, die den breiten Ursprung des Musculus latissimus dorsi darstellt, dann das tiefe Blatt der Fascie und die eng mit ihr verbundene Fascia transversa und führt so in den retroperitonealen Raum.

Die Operation der Abscesse, welche, nicht mit dem primären Entzündungsherd in Verbindung stehend, ausserhalb der R. i. c. liegen, aber erfahrungsgemäss sich vornehmlich an eine in der Blinddarmgegend sich abspielende Appendicitis oder Perityphlitis anschliessen, sei es, dass sie neben dem Abscess in der R. i. c. sich zeigen, sei es, dass es hier gar nicht zur Abscessbildung kam, diese Operation kann selbstverständlich eine typische nicht sein. Der Schnitt muss sich nach der jeweiligen Lage des Abscesses richten und die Operation muss im Uebrigen nach den allgemeinen Regeln, die wir bei der Entleerung der Abscesse der R. i. c. erörtert haben, ausgeführt werden.

Liegt der Eiter in der linken Fossa iliaca, so ist die Operation dieselbe, wie die Eröffnung der Abscesse der R. i. c.

Liegt er im kleinen Becken, zwischen Darmschlingen eingeschlossen, so haben wir den typischen Schrägschnitt möglichst nahe an das Poupart'sche Band heranzuführen und von hier aus zu dem Abscess vorzudringen; hat der Abscess seinen Sitz mehr in der linken Seite des kleinen Beckens, so legen wir zweckmässiger Weise den Schnitt an die linke Seite, eventuell kann die Lage desselben in der Mitte über dem Schambein angezeigt sein.

Liegen Darmschlingen vor, so schieben wir sie zur Seite und tamponiren uns die Strasse, die zur Resistenz im kleinen Becken führt, mit Jodoformgaze dicht aus. Erst jetzt legen wir vorsichtig die fibrinverklebten Darmschlingen auseinander, um auf die Abscesshöhle zu gelangen, die wir dann genau ausstupfen und austamponiren.

Wir haben bei der Operation aller der Abscesse, zu welchen wir nur durch die freie Bauchhöhle gelangen können, — also der weit medialwärts liegenden retroperitonealen Eiteransammlungen in der Fossa iliaca, der zwischen Dünndarmschlingen eingebetteten und nicht das parietale Peritoneum erreichenden Abscesse, die auch in der weiteren Umgebung Verklebungen zwischen parietalem und visceralem Bauchfellblatt nicht bewirkt haben, endlich der tief im kleinen Becken liegenden Eiterherde — empfohlen, die gesunde Peritonealhöhle mit Fadengaze dicht abzutamponiren und dann in derselben Sitzung den Abscess zu öffnen. Es fragt sich: Ist diese Art des Vorgehens nicht ausserordentlich gefährlich? Würde es nicht empfehlenswerth sein, die abschliessende Tamponade zunächst in einer ersten Sitzung auszuführen, Verklebungen der umliegenden Bezirke abzuwarten und dann — nach einigen Tagen — den Abscess zu öffnen? Ich will diesem letzteren Vorgehen seine Berechtigung nicht absprechen, es hat aber doch grosse Schattenseiten.

1. Der Patient hat zweimal die Aufregung der Operation mit Narkose etc. durchzumachen. 2. Die zwei, besser drei Tage, die abgewartet werden müssen, können bei acuten Fällen eine bedenkliche Verschlimmerung der Sachlage bedingen. Der Abscess kann sich vergrössert haben, kann weitergewandert sein, so dass der ursprünglich angelegte Schnitt gar nicht mehr genügt, er kann aber auch während der Abwartezeit in die Bauchhöhle durchbrechen, Sepsis bewirken etc. 3. Auch wenn wir einige Tage bis zur Eröffnung des Abscesses abwarten, dann wissen wir doch nicht sicher, dass die abschliessenden Verklebungen genügen, vorsichtiger Weise werden wir auch dann noch abtamponiren müssen.

Ich habe desshalb die Eröffnung derartiger, ungünstig liegender Abscesse immer in einer Sitzung vorgenommen. Die Gefahr der Infection der umliegenden gesunden Bauchfellpartien kann durch besondere Vorsicht abgewandt werden. Folgende Regeln sind zu beachten:

1. Feste Tamponade der Umgebung mit steriler Jodoformgaze, die mit einem Seidenfaden armirt ist. 2. Sofortiges Austupfen des abfliessenden Eiters mit bereit gehaltener steriler Gaze durch einen Assistenten. 3. Genaue Tamponade der Abscesshöhle mit Jodoformgaze, die den später sich bildenden Eiter prompt aufnimmt. 4. Rechtzeitiger Verbandwechsel.

Bei Beobachtung dieser Regeln ist mir ein Unfall noch nicht passirt.

Es würde aber selbstverständlich geradezu frivol sein, zu einem Abscess durch die freie Bauchhöhle vorzudringen, wenn irgend ein anderer weniger gefährlicher Weg zu ihm möglich ist. Ich habe doch trotz der in der letzten Zeit mehrfach ausgesprochenen Behauptung, dass das gesunde Peritoneum nicht so sehr empfindlich sei gegen Infectionserreger und einen gewissen Ansturm wohl bewältigen könne, einen besonderen Respect vor der Infection dieser Serosa. In praxi kann man die Vorsicht bezüglich der Verhütung derselben gar nicht weit genug treiben — das muss der oberste Grundsatz bei jeder Bauchoperation bleiben.

Die Eröffnung multipler Abscesse hat nach den allgemeinen Vorschriften zu erfolgen, die zur Genüge aus unseren Darlegungen hervorgehen.

Die Operation der Douglas-Abscesse. Was wir unter einem Douglas-Abscess verstehen, und wie wir uns die Entstehung desselben im Anschluss an eine Appendicitis zu denken haben, das haben wir bereits bei der Schilderung der Krankheitsbilder (S. 133 u. ff.) erörtert.

Aus den Erörterungen geht hervor, dass der Douglas-Abscess allein vorkommen kann, dass er oft vergesellschaftet ist mit anderen Abscessen, besonders solchen der R. i. c., dass er endlich nur eine Theilerscheinung einer allgemeinen Peritonitis ist und in diesem Falle eine Eiterlache darstellt, die auf Grund der dem Gesetze der Schwere folgenden Senkung des in der Bauchhöhle gebildeten Eiters entstanden ist. In diesem letzteren Falle haben wir auch noch an anderen tiefliegenden Stellen der Bauchhöhle Eiterlachen zu vermuthen, z. B. an beiden Seiten der Wirbelsäule, unterhalb der Leber, der Milz.

Von einem die Genesung des Patienten bedingenden Erfolg wird nur die Eröffnung des solitären Douglas-Processes begleitet sein, in dem zweiten Falle werden wir ausser der Eröffnung des Douglas-Abscesses noch die Entleerung eines anderen Eiterherdes vornehmen müssen.

Die Entleerung des Abscesses, der nur eine Eiterlache im

Douglas als Theilerscheinung einer Eiterbildung bei allgemeiner Peritonitis darstellt, kann einen besonderen Einfluss auf den Verlauf der Erkrankung nicht haben. Was sollte es denn nützen, wenn wir einen Eiterherd entleeren und die übrigen Eiteransammlungen in der Bauchhöhle belassen? Dieser Eingriff kommt mir in seinem Effect vor, als wenn wir eine Lungencaverne, deren äussere Wand mit der Brustwand verwachsen und deshalb leicht erreichbar ist, von aussen öffnen und chirurgisch behandeln wollten, während wir die vielen anderen tuberculösen Herde in der Lunge unangetastet lassen.

Wenn nichtsdestoweniger Fälle veröffentlicht sind, in welchen die Eröffnung eines Douglas-Abscesses zur Genesung führte, trotzdem die Symptome der allgemeinen Peritonitis bestanden, so giebt es zur Erklärung dieses Erfolges nur zwei Möglichkeiten. Entweder handelte es sich doch um einen solitären Douglas-Abscess, der nur eine reactive Entzündung des Bauchfells mit Meteorismus, der durch den Druck des Abscesses auf das Rectum und die durch denselben bewirkte Gassperre des Darmes besonders hochgradig sein mochte, bewirkt hatte, oder es lag der günstige Fall vor, dass zwar eine allgemeine Peritonitis bestand, dass aber der höchste Entzündungsgrad gerade im kleinen Becken Posto gefasst hatte, während es in den übrigen Bezirken des Peritoneums bei einem fibrinösen oder fibrinös-eiterigen Belage, der sich noch zurückbildete, verblieb.

Zeigt die das ganze Bauchfell überziehende Entzündung aber überall die gleiche Intensität, so kann ich mir, wenn es zur Eiterbildung gekommen ist, nicht denken, wie die Eröffnung eines einzelnen Eiterherdes von Erfolg gekrönt sein kann.

Sobald die Diagnose „Douglas-Abscess“ feststeht, sobald sich die untrüglichen Symptome desselben, die wir bereits oben erörtert haben, zeigen, ist er zu eröffnen. Diese Indication gilt auch für diejenigen Douglas-Abscesse, welche mit den Zeichen der allgemeinen Peritonitis — Meteorismus, Erbrechen, flackernder Puls etc. — einhergehen, falls überhaupt der Kräftezustand des Patienten noch eine Operation erlaubt, denn wir können nicht mit absoluter Sicherheit entscheiden, ob diese Zeichen der allgemeinen Peritonitis nicht reactive Entzündungsvorgänge sind oder ob dieselben nicht einem geringeren Entzündungsgrade, der even-

tuell sich noch zurückbilden kann, ihre Entstehung verdanken. Die Prognose ist allerdings in dem letzten Falle eine sehr unsichere und von vornherein als ad malam vergens zu betrachten.

Der Weg, auf dem wir dem Abscess auf die einfachste und ungefährlichste Weise beikommen können, wird uns von der Natur gezeigt in den Fällen, in welchen sie sich selbst hilft, indem sie einen nicht oder nicht genügend früh erkannten, im Douglas liegenden Eiter durch das Rectum entleert.

Wölbt sich die vordere Wand des Mastdarms in das Lumen des letzteren vor, ist — beim Manne oberhalb der Prostata, beim Weibe oberhalb der Gegend des Orificium externum — eine starke Schmerzhaftigkeit und Fluctuation zu fühlen, so ist diese Stelle für die Incision des Abscesses gegeben.

Zieht der Abscess über die Blase bez. Uterus und Blase hinweg und ist er mit der vorderen Bauchwand in Berührung getreten, so dass man von hier aus, ohne in die Bauchhöhle zu gelangen, ihn direct öffnen kann, so wird zu erwägen sein, ob man nicht diesen Weg der Entleerung des Eiters der Eröffnung vom Mastdarm aus vorziehen soll.

Dass es uns nicht beikommen wird, zu einem Douglas-Abscess, der von verklebten Darmschlingen bedeckt und nicht mit der Bauchwand in directer Berührung ist, von oben her vorzudringen, versteht sich von selbst.

Ueber die Frage aber, auf welche Art ein Douglas-Abscess, der sowohl oben der Bauchwand, wie unten der vorderen Mastdarmwand unmittelbar anliegt, operirt werden soll, sind die Ansichten getheilt.

Einige Operateure sind nicht sehr erbaut von der Eröffnung des Abscesses vom Mastdarm aus, sie fürchten das Eindringen von Koth und die Verjauchung des Abscessinhalts, so dass sie den oberen Weg vorziehen.

Die Erfahrung lehrt aber, dass diese Verjauchung des Abscesses mehr ein Schreckbild ist, als eine begründete Befürchtung. Es besteht dagegen gar kein Zweifel, dass durch den Abfluss des Eiters nach unten der natürlichste und sicherste Weg gegeben ist, der zur schnellsten Ausheilung führt.

Wir rathen desshalb, zunächst immer dem Eiter Abfluss vom Mastdarm aus zu verschaffen. Dass er eventuell auch bei

Weibern, die geboren haben, vom hinteren Scheidengewölbe aus erreicht werden kann, ist selbstverständlich, besondere Vorzüge hat die Entleerung des Eiters auf diesem Wege aber nicht.

Bleibt in den Fällen, in welchen auch im Hypogastrium, — in der Regio pubis oder mehr links oder rechts von derselben — von der vorderen Bauchwand aus Eiter zu constatiren war, nach der Entleerung des Eiters per rectum noch eine deutliche Fluctuation oder Resistenz über dem Schambein oder seitlich von diesem zurück, so beweist dieser Befund, dass hier, durch eine Scheidewand getrennt, zwei Abscesse vorhanden waren. Wir werden dann noch eine Eröffnung dieses zweiten Abscesses von vorne her folgen lassen müssen.

Handelte es sich aber um eine grosse Eiterlache, so werden die Zeichen eines der vorderen Bauchwand anliegenden Abscesses nach dem Abfluss des Eiters per rectum geschwunden sein.

Ausführung der Operation. Rotter[1]) hat zur Eröffnung des Douglas-Abscesses vom Mastdarm aus ein eigenes Instrumentarium angegeben, eine Punctions-Hohlnadel, mit welcher er zunächst die Punction des Abscesses ausführt, und ein zangenartiges, seitlich scharfes Instrument, welches er über die Hohlnadel einführt und dann, wenn er unter Führung derselben an den Abscess gelangt ist, in denselben einsticht.

Die Eröffnung des Abscesses lässt sich aber auch ebenso gut mit einem spitzen, am besten zweischneidigen Scalpell mit langem gradem Griff ausführen. Will man vorher eine Probespritze Eiter herausholen, so kann die eingeführte lange Punctionsnadel als Wegweiser dienen. Man führt nun unter Deckung des linken Zeigefingers das Scalpell, das man zweckmässig bis an eine Stelle, die etwa 1,5—2 cm von der Spitze entfernt liegt, mit Heftpflaster umwickelt, ein, geht an der Prostata bez. dem vom Rectum aus durchzufühlenden Orificium externum vorbei bis zur fluctuirenden Stelle, senkt dann den Griff des Messers entsprechend der Rückenlage des Patienten nach hinten zum Steissbein hin, so dass die Spitze möglichst senkrecht zur Abscesswand steht, und sticht ein, den Schnitt nach links und rechts, also in querer Richtung etwas erweiternd.

1) Deutsche med. Wochenschr. 1900. No. 39 u. 40.

Eine Drainage wird am besten so ausgeführt, dass man mit einer Kornzange einen Jodoformgazestreifen in die Abscesshöhle einschiebt und denselben aus dem Anus herausführt. Er bleibt zwei bis drei Tage bis zur Infiltration der Ränder der Abscessöffnung liegen. Eine erneute Tamponade ist unnöthig. So lange die Oeffnung im Mastdarm nicht verheilt ist, ist die Förderung des Stuhles durch Klystiere nicht empfehlenswerth, um nicht Kothpartikel in die Abscesshöhle einzutreiben. Die Defäcation erzielt man am besten durch Glycerinsuppositorien oder Oleum Ricini, die Kothsäule passirt dann an der Abscessöffnung vorbei und scheint dieselbe während dieser Passage zusammenzupressen, denn weder bei spontaner, noch künstlicher Eröffnung des Douglas-Abscesses habe ich eine Verjauchung jemals beobachtet.

Man kann selbstverständlich dem Douglas-Abscess auch beikommen durch einen queren Dammschnitt, der sich den Weg zum Eiter durch Eindringen in die Tiefe zwischen Mastdarm und Blase, bez. zwischen Mastdarm und Scheide bahnt. Diese Operationsmethode steht aber an Einfachheit der eben geschilderten wesentlich nach. Der Weg zum Eiter führt nicht selten in eine tiefe Wunde, die meist nur unter heftiger Blutung geschaffen werden kann. Nebenverletzungen der Blase oder der Mastdarmwand sind möglich, die spätere Nachbehandlung ist nicht einfach. Ich möchte diesen Operationsweg desshalb nur unter besonders für ihn günstigen Verhältnissen vorschlagen, wenn nämlich der Abscess sehr tief heruntergetreten ist und desshalb der Wundkanal, der zu ihm führt, nur kurz zu sein braucht.

Einen interessanten Fall von Douglas-Abscess in Folge einer perforativen Appendicitis habe ich jüngst beobachtet und operirt. Derselbe ist in mehrfacher Beziehung lehrreich, sowohl hinsichtlich der allgemeinen pathologischen Auffassung der sich an eine Appendicitis anschliessenden Entzündungsprocesse des Peritoneums, als auch mit Bezug auf die praktisch-klinische Beurtheilung.

32. A. M., Real-Gymnasiast, 16 Jahre, hatte schon vor längerer Zeit vor dem ersten Anfall der Perityphlitis an zeitlich unregelmässig auftretenden Magenschmerzen und Schmerzen in der Nabelgegend gelitten. Am 28. IX. 1900 bekam er den ersten Anfall. Starker plötzlicher Schmerz der R. i. c. Deutliche Resistenz. Kein Meteorismus. Temp. 38—39. Puls 90—100. Mit vier Tagen fieberfrei. Resorption.

15. XI. 1900. Zweiter Anfall. Derselbe günstige Verlauf. Nach 5 Tagen fieberfrei. Irgend welche Symptome eines Ueberschreitens des Entzündungsprocesses über die R. i. c. nicht vorhanden.

4. I. 1901, also nach 7 Wochen: Dritter Anfall, nachdem Patient

einen Koffer aufgehoben hatte. Dieser Anfall ist ein schwererer, von heftigeren Schmerzen und höherem Fieber bis zu 39,5 begleitet, verläuft aber doch günstig. Nach 5 Tagen ist Pat. fieberfrei. Rasche Genesung. Schmerzhaftigkeit der R. i. c. verschwindet vollständig.

Ich stelle den Eltern die Möglichkeit vor, dass der Patient im Hinblick auf die 3 Anfälle, welche rasch aufeinander gefolgt waren, mit höchster Wahrscheinlichkeit noch weitere Anfälle erleiden werde, da es sich um eine Perforation des Wurmfortsatzes handele, die zum sichern Verschluss und zur Verödung des Rudiments wohl kaum führen werde. Da höchstwahrscheinlich die Anfälle einen ernsten Character annehmen werden, so lege ich den Eltern nahe, den Patienten im Intervall operiren zu lassen, um ihn vor der Gefahr einer weiteren Attaque zu bewahren. Der Vorschlag einer Operation wird aber für jetzt noch abgelehnt. „Man wollte es noch einmal ohne Operation wagen."

10. III. 1901. Vierter Anfall. Plötzlich, Morgens 7 Uhr, erwacht der Pat. mit einem heftigen Schmerz in der Nabel- und Magengegend. Objectiver Befund Morgens 8 Uhr: Abdomen nicht aufgetrieben. Nabel- und Magengegend sehr schmerzhaft auf Druck. R. i. c. besonders empfindlich. Temp. 37,8, Puls 100. Verordnung wie gewöhnlich.

Abends 6 Uhr: Temp. 38,5, Puls 90. R. i. c. etwas aufgetrieben, sehr empfindlich in loco typico, etwas resistent. Magen- und Nabelgegend weniger schmerzhaft, dagegen hat die Unterbauchgegend 2 cm im Umfang zugenommen. Blasengegend und Regio iliaca sinistra sehr schmerzhaft, ebenso Urinlassen.

11. III. Patient ist während der Nacht durch heftige Leibschmerzen oft aus dem Opiumschlummer aufgeweckt. Morgens 9 Uhr: Umfang des Abdomens hat wieder um 1 cm zugenommen. Regio hypogastrica in toto sehr schmerhaft bei leiser Berührung, besonders die linke Regio iliaca. Exsudat nicht nachweisbar, auch nicht eine Resistenz. Kollern im Leib, Schmerz beim Uriniren, keine Flatus. Temp. 38,8, Puls 102.

Diagnose: Perityphlitis ex Appendicitide perforativa. — Peritonitis der Regio hypogastrica.

Ordination: 2 Eisbeutel auf der ganzen schmerzhaften Gegend, Opium, Nahrungsenthaltung.

Abends 6 Uhr: Leibesumfang hat wiederum 2 cm zugenommen. Peritonitischer Schmerz auch in der Nabelgegend, ebenso sehr heftig im Cavum Douglasii. Patient macht den Eindruck eines Schwerkranken. Foetor ex ore. Temp. 40,2, Puls 120.

Ich lege den Eltern den Ernst der Sachlage dar und stelle die Indication zu einem am morgigen Tage zu erfolgenden chirurgischen Eingriff, falls die Auftreibung des Leibes nicht zurückgehen, die Schmerzhaftigkeit weiter andauern und Temperatur und Puls nicht abnehmen sollten.

12. III. Morgens 9 Uhr: Zustand besser. Auftreibung des Abdomens ist um 2 cm geringer geworden. Schmerzhaftigkeit der befallenen Gegend weniger heftig. Temp. 38,9. Puls 100.

Abends 6 Uhr: Besserung hält an. Das Abdomen flacht sich mehr ab. Schmerz geringer, sowohl in der R. i. c., als auch in der Regio pubis und der Fossa iliaca sin.

13. III. Morgens 9 Uhr: Temp. 38,3, Puls 89. Weitere Besserung. Flatus per vias naturales. Geringer Schmerz.

Abends 6 Uhr: Status idem.

So bessert sich der Pat. allmählich, es erfolgt normale Defäcation, aber ein locales Symptom bleibt bestehen: der Schmerz beim Uriniren; er ist allerdings geringer geworden, aber er will nicht vollständig weichen; auch zeigt der Patient noch immer eine Temperatur von 38,3—38,5, einen weichen Puls von 80—84. Appetit ist wohl dann und wann vorhanden, aber doch launisch. Pat. kann sich nicht erholen, er magert immer mehr ab, wird von Tag zu Tag anaemischer. Druckschmerz in der R. i. c. und der Fossa iliaca sinistra sehr gering, nur die Blasengegend noch deutlich schmerzhaft. So geht es bis zum 18. III. weiter. Ich erkläre den Eltern, dass irgendwo noch ein Entzündungsprocess, — mit höchster Wahrscheinlichkeit in der Nähe der Blase —, stecken müsse. Da zeigt der Patient ein Symptom, das auf den Sitz dieses Entzündungsprocesses im Douglas hindeutet, nämlich Stuhldrang, bei welchem geringe Mengen Schleim entleert werden.

Die Untersuchung per anum ergiebt eine Resistenz hinter der Blase, die etwa 7 cm oberhalb der Anusöffnung liegt. Die Resistenz ist sehr schmerzhaft und macht den Eindruck eines festen Exsudats. Bei combinirter Untersuchung ist von den Bauchdecken aus eine Härte nicht zu fühlen.

Diagnose: Exsudat im Douglas. Aufgabe: Genaue Controle des Patienten, ob 1. das Exsudat wächst und nach welcher Richtung hin, ob nach oben zur Bauchhöhle oder nach unten zum Mastdarm hin; 2. dasselbe vereitert.

In den nächsten Tagen hat der Patient Temperaturen von 37,8—38,5 Morgens und 38,3—38,6 Abends. Der Puls zählt 80—84, ist etwas weich. Defäcation normal, Uriniren etwas schmerzhaft. Aussehen des Patienten blass, anaemisch. Er zeigt geringen Appetit.

Die Untersuchung per rectum ergiebt, dass die Resistenz allmählich heruntersteigt und die vordere Mastdarmwand vorwölbt. Druckschmerz oberhalb der Blase in der Regio pubis nicht vorhanden. Das Exsudat, das fest abgeschlossen ist, wächst also nach unten hin.

Ich erkläre den Eltern, dass trotz der geringen Temperaturerhöhung, trotz des relativ ruhigen Pulses dasselbe doch höchstwahrscheinlich vereitern werde, darauf weise hin, dass die Temperatur nicht wieder normal werden und der Appetit sich nicht einfinden wolle, und dass der Patient immermehr reducirt in seinem Kräftezustand werde.

Am 25. III. steigt die Temperatur Abends auf 39,8, Puls ist 102. Abends spät kolikartige Schmerzen. Sichtbare peristaltische Bewegungen des Darms — Symptome der Gassperre durch Druck des Abscesses auf den Mastdarm. Ord.: Morphium subcutan.

26. III. Morgens Temp. 38,3, Abends 39,6, Puls 100. Urindrang.

Palpation per rectum ergiebt eine 5 cm von der äusseren Anusöffnung liegende, sehr schmerzhafte Resistenz.

27. III. Die Resistenz zeigt eine weiche Stelle. Temp. 38—38,5, Puls 84. Stärkerer Tenesmus.

28. III. Operation. Chloroformnarcose. Probepunction mit langer dünner Nadel. Stinkender Eiter. Entleerung desselben vermittelst eines mit spitzem, zweischneidigem Scalpell ausgeführten queren Schnitts der vorderen Mastdarmwand. Ein Strom fäculent stinkenden Eiters fliesst aus. Die Wunde wird so gross angelegt, dass ich mit dem eingeführten Zeigefinger die Abscesshöhle abtasten kann. Dieselbe ist nicht buchtig, ringsum regelmässig abgeschlossen. Einführung eines Jodoformgazestreifens in die Abscesshöhle, dessen Ende aus dem Anus heraushängt.

Nachbehandlung. In den ersten Tagen täglich Morgens und Abends Opium (Extr. Opii aquos. 0,025). Flüssige Nahrung.

Temp. seit der Operation: 36,5—36,8. Puls auffallend langsam: 60—65, später 70—75.

In den ersten Tagen entleert sich entlang dem Tampon noch reichlich übelriechendes eiteriges Secret.

Patient erholt sich sichtlich. Vorzüglicher Appetit. Gesunder Schlaf.

31. III. Entfernung des Tampons durch Zug an seinem aus dem Anus heraushängenden Ende. Defäcation nach Ricinus. Die Palpation per rectum ergiebt noch geringe Resistenz im Douglas, die Operationswunde lässt noch eben die Fingerkuppe eindringen.

4. IV. Patient verlässt das Bett. Vorzügliches Wohlbefinden.

14. IV. Vollständige Genesung. Pat. will sich aber den Appendix in nächster Zeit entfernen lassen.

Die Epikrise dieses Falles ist nach zwei Richtungen hin lehrreich und bestätigt in der Lehre von der Appendicitis und ihren Folgen zwei wesentliche Punkte, welche wir schon im Verlaufe unserer Abhandlung hervorgehoben haben.

1. Das aus einer Perforation auf die Bauchfellfläche sich ergiessende entzündungserregende Material bewirkt nicht überall dort, wohin es kommt, dieselbe Entzündungsintensität. In unserem Falle war der Entzündungserreger über die ganze hypogastrische Gegend verbreitet worden, und doch kam es nur im Douglas zu einer Eiterung. Hätte der Entzündungserreger überall, wohin er kam, dieselbe Virulenz entfaltet, wie im Cavum Douglasii, dann würde sich jedenfalls eine progrediente fibrinös-eiterige Peritonitis entwickelt haben, die ich am 2. Krankheitstage befürchtete. Unser Patient hatte aber das Glück, dass das zwischen den Darmschlingen verschmierte entzündungserregende Material nur eine fibrinöse Entzündung bewirkte, welche die Eiterung im Douglas fest begrenzte. Zum grossen Theil wurde das Product dieser Entzündung natürlich resorbirt.

2. Trotzdem der Patient nur Temperaturen von 38—38,5 zeigte, trotzdem der Puls nicht einmal 90 erreichte, musste doch eine Vereiterung des

Exsudats angenommen werden, die auch später durch schubweises Steigen der Temperatur und des Pulses offenbar wurde.

Dieser Befund bestätigt in vollem Maasse Das, was wir schon zur Genüge hervorgehoben haben, dass nämlich zur Eiterbildung durchaus nicht immer besonders hohe Temperaturen, auch nicht ein besonders rascher Puls gehören. Beide können nur geringfügig von der Norm abweichen, und doch liegt Eiterbildung vor. Dann ist der Patient aber appetitlos, er kommt nicht wieder so recht zur Kraft, im Gegentheil er wird schwächer, anaemischer. Zur Diagnose Eiterung gehört desshalb nicht ein einzelnes pathognomonisches Symptom, zu ihr gehört die Berücksichtigung des Gesammtzustandes des Patienten und vor Allem das Resultat der örtlichen Untersuchung.

Die Nachbehandlung nach der Operation der abgekapselten Abscesse.

Was sollen wir mit der Nachbehandlung erreichen?

1. Es ist für den sicheren Abfluss des von den Abscesswänden gebildeten, meist stinkenden Eiters zu sorgen.

2. Die Abscesswände sollen, wenn sie ihren fibrinös-eiterigen, oft missfarbigen Belag abgestossen haben und gesunde Granulationen zeigen, sich aneinanderlegen und verheilen.

3. Die äussere Wunde soll entsprechend der Eiterabsonderung aus der Abscesshöhle offen gehalten werden. Ein zu frühzeitiger Schluss der äusseren Wunde ist zu verhüten.

4. Es ist möglichst Sorge zu tragen für eine solide Verheilung der Bauchwunde ohne Bildung eines Bauchbruchs.

Die drei ersten Forderungen sind alle zu erreichen durch eine zweckmässig ausgeführte Tamponade bezw. Drainage. So einfach es klingt: Tamponade einer Abscesshöhle, so kommt doch auf die richtige Ausführung derselben sehr viel an, sie ist eine gewisse Kunst.

Wir führen die Tamponade der Abscesshöhle mit steriler[1]) Jodoformgaze aus, ein besseres Material giebt es nach unserer Erfahrung nicht.

Diese Tamponade muss zunächst alle etwa vorhandenen

1) Jodoformgaze lässt sich, ohne dass eine wesentliche, die Wirkung beeinträchtigende Zersetzung des Jodoforms herbeigeführt wird, ganz gut 2 bis 3 Minuten in strömendem Wasserdampf sterilisiren.

Winkel und Buchten der Abscesshöhle umfassen, sie darf aber nicht zu fest sein.

Das gilt ganz besonders von der Tamponade älterer buchtiger Abscesse. Sind die Buchten nicht in die Tamponade einbezogen, kann der Eiter nicht von Tampons aufgenommen werden, dann verhält er sich in diesen Buchten und bewirkt von Neuem Fieber.

Gerade bei diesen Abscessen ist aber auch die feste Tamponade ganz besonders zu vermeiden.

Der vom Eiter berührte Darm, der an der Bildung der Abscesswand theilnimmt, ist oft hochgradig in seiner Ernährung gestört. Seine Wand ist septisch durchtränkt, morsch. Wird sie von dem sie umspülenden Eiter entlastet, so erholt sie sich meistens wieder. Anders aber, wenn ein pressender Druck auf sie ausgeübt wird. Derselbe verhindert den Zufluss regenerirenden Nährmaterials und befördert die Bildung einer Perforation, Es entsteht eine Kothfistel, welche den Heilungsvorgang sehr stören kann und desshalb eine unangenehme Zugabe darstellt.

Wir stellen desshalb als Hauptgrundsatz hin: Ueberall hinreichende, alle Winkel und Buchten des Abscesses ausfüllende, aber lockere Tamponade.

Ist die Abscesshöhle übersichtlich, zeigt sie keine besonderen Nebenräume, dann kann man die sogenannte Schürzentamponade nach von Mikulicz anwenden.

Dieselbe wird folgender Maassen ausgeführt: Ein viereckiges Stück Jodoformgaze, an welchem zweckmässig in seiner centralen Mitte ein starker Seidenfaden befestigt ist, bildet den einen Theil des Tampon-Materials. Wir wollen die Fläche, die den Seidenfaden trägt, die innere Fläche nennen. Dieses Stück Gaze wird nun an der centralen Mitte seiner äusseren Fläche mit einer etwas gekrümmten Kornzange gefasst und in die Abscesshöhle eingeführt, sodass es überall an der Abscesswand dicht anliegt. Die Gaze tapezirt jetzt die Abscesswände aus und liegt, wie ein zusammengefaltener Tabaksbeutel, in der Höhle, aus seinem Innern hängt der Faden heraus. In das Innere dieses Gazebeutels werden lockere Gazebäusche gestopft, so dass die Abscesshöhle ausgefüllt ist von einem gierig aufsaugenden Gazeblock. Jetzt kommt die Tamponade der äusseren Wunde. Die Wundränder werden an den

Seidenfäden, vermittelst deren die Muskulatur aus der Wunde herausgenäht wurde, breit auseinandergezogen, die vorliegende Wundfläche wird ganz austamponirt; falls das Peritoneum abgelöst wurde, wird zwischen dasselbe und die Fascie ebenfalls Gaze gelegt. Das Ganze wird mit steriler Verbandgaze bedeckt, über dieselbe wird irgend ein hydrophiler Stoff — Watte, Holzwolle etc. — mit einigen Bindentouren befestigt.

Handelt es sich um einen buchtigen, unregelmässigen Abscess, so ist diese Schürzen-Tamponade nicht angebracht, da wir das eine Stück Gaze, das zur Aufnahme der aufsaugenden Tampons dient, nicht den stark ausgesprochenen Buchten und Winkeln anpassen können. Wir tamponiren hier am besten jeden Ausläufer der Abscesshöhle mit einzelnen Fadengazestreifen und legen in die Haupthöhle Gazebäusche, die ebenfalls mit Fäden armirt sind.

Besondere Vorsicht ist bei der Abtamponade der gesunden Bauchhöhle geboten, wenn nicht abschliessende Verklebungen in der Gegend des tiefliegenden Abscesses gefunden werden. Ich schiebe ringsum eine doppelte Lage Fadengaze, die, wie eine Ringmauer, das Operationsfeld umgiebt, zwischen parietales und viscerales Peritoneum. Die Fadengaze muss fest eingestopft sein, was ich am besten dadurch erziele, dass ich an den in die Musculatur und das gespaltene Peritoneum eingelegten Seidenzügeln die äussere Bedeckung und das Peritoneum durch einen Assistenten aufheben lasse, die Fadengaze glatt in doppelter Lage unter das aufgehobene parietale Peritoneum schiebe und die Seidenzügel wieder entspannen lasse. Dann legt sich Peritoneum und äussere Bedeckung fest auf den Jodoformgazedamm, der einigermassen zusammengepresst wird, auf. So erziele ich einen Abschluss, der sich an Sicherheit mit Fibrinverklebungen wohl messen kann.

Zur Abtamponade der Strasse, welche zu einem im kleinen Becken liegenden Abscess führt, schiebe ich den vorliegenden Darm zur Seite und lege dicht an ihn eine doppelte Lage Fadengaze, welche den ganzen Weg austapezirt.

Wir haben die Abscesshöhle immer ausgetupft, niemals ausgespült. Ich halte das Spülen für nicht angebracht. Was erzielen wir durch dasselbe? Selbst wenn wir mit der grössten Vorsicht verfahren, wenn wir ohne jeglichen Druck mit Schlauch ohne Ansatzstück spülen, wir leiten

einen Flüssigkeitsstrahl in das Innere der Abscesshöhle, der niemals so gut controlirt werden kann, wie wir uns selbst beim Austupfen mässigen können, wenn es nothwendig ist. Darauf kommt es nicht so sehr an, dass wir den Eiter bis auf den letzten kleinsten Rest entfernen, es wird ohnedies ja immer wieder Eiter nachgebildet, sondern darauf ist Gewicht zu legen, dass wir keine Verwachsungen sprengen, dass wir inficirendes Material nicht in Gewebslücken eintreiben und dass wir durch das über das Operationsfeld fliessende Spülwasser nicht neue Bezirke inficiren.

Wann muss der Verband gewechselt werden?

Wenn nach der Operation des Abscesses die Temperatur deutlich heruntergeht, der Puls ruhiger, das Allgemeinbefinden ein besseres wird, wenn weiterhin der äussere Verband nicht durchtränkt ist, höchstens die untersten Lagen desselben eine geringe Menge Secret aufgenommen haben, dann können wir am folgenden Tage den Verband ruhig liegen lassen.

Es giebt aber jauchig-eiterige Abscesse, deren Wände mit schmieriger, jauchig-eiteriger Masse ausgefüttert sind. Diese Wände sondern noch grosse Mengen jauchigen Materials ab, so dass nicht nur die Temperatur vorerst nur wenig heruntergeht, weil noch immer zur Genüge pyrogenes Material in den Säftestrom gelangt, sondern auch der Verband schon nach 24 Stunden bis in die obersten Schichten durchtränkt ist.

In solchen Fällen wechsele ich den Verband schon an dem der Operation folgenden Tage, und vor Allem dann, wenn eine Abtamponade der freien Bauchhöhle nothwendig gewesen war.

Hat sich nämlich eine grosse Menge infectiösen Secrets entleert, ist es bis in die obersten Schichten des Deckverbandes, den ich niemals dick anlege, durchgedrungen, so ist die Annahme berechtigt, dass die Tampons mit Flüssigkeit gesättigt sind, dass sie also nichts mehr aufnehmen. Das sich weiter neubildende Secret wird desshalb zwischen Tampon und Abscesswand sich ansammeln und wird dort unter einem gewissen Druck stehen, so dass es eventuell an einzelnen Stellen an der Abscesswand entlang bis zum äusseren Verband weiterkriecht. Ebenso könnte es auch unter Umständen unter dem abtamponirenden Gazestreifen weiter in die Umgebung gelangen, wenn diese ebenfalls gesättigt sind.

Da meistens die Tampons schon nach 24 Stunden, besonders an die äussere Wundfläche, fest angesaugt sind, so ist dieser erste Verbandwechsel bei der noch frischen Wunde sehr schmerzhaft.

Um durch die Schmerzensäusserungen des Patienten in der gründlichen Versorgung der Wundhöhle nicht gestört zu sein, gebe ich Chloroform. Eine leichte Narcose genügt. Nehmen wir einmal an, es handele sich um einen Abscess, dessen Umgebung abtamponirt werden musste, so verfahre ich folgendermaassen:

1. Herausnahme der Tampons aus der äusseren Wunde. Da sie meistens fest angesaugt sind, so weiche ich sie mit lauem sterilen Wasser (am besten physiologischer Kochsalzlösung) los.

2. Entfernung der Fadengaze, die den Abscess ausfüllt. (Die Fäden, welche zu den Tampons der Abscesshöhle gehören, habe ich mir auf irgend eine Weise, z. B. durch einen Knoten am Ende, kenntlich gemacht zur Unterscheidung von den Fäden der abtamponirenden Gazestreifen.) Ich weiche auch hier durch Aufträufeln steriler Kochsalzlösung los.

3. Genaues Austupfen der Abscesshöhle und erneute Tamponade.

4. Vorsichtiges Entfernen der abtamponirenden Fadengaze. Meistens haben sich schon leichte Verklebungen in der Umgebung gebildet. Ersatz der Gaze durch neue Streifen.

5. Tamponade der äusseren Wunde. — Verband.

Selbst in den günstigsten Fällen, in welchen sich prompter Abfall der Temperatur und Rückgang der Pulszahl, sowie geringe Secretion zeigt, nehme ich den Verband am dritten Tage ab. Warten wir nämlich länger, dann haben sich die Tampons so fest gesaugt, dass sie nur sehr schwierig zu entfernen sind. Auch bei diesem ersten Verbandwechsel ist es zweckmässig, einige Tropfen Chloroform zu geben.

Die weitere Behandlung — der Verbandwechsel, die Tamponade etc. — richtet sich ganz nach der Intensität der Secretion, der Gestaltung der heilenden Granulationen. Bei den abtamponirten Operationsgebieten ist am 4. Tage wohl immer eine genügende Verklebung eingetreten, so dass wir dann die Fadengaze weglassen können. Zeigt sich auf der Wundfläche überall eine gesunde Granulationsbildung, ist die Höhle übersichtlich, beginnt sie, sich zu verkleinern, so können wir statt der Tamponade eine Drainage durch einen mit Gaze umwickelten Gummidrain vornehmen, besondere Vorzüge hat diese Methode der Drainirung vor dem Einführen eines Jodoformgazestreifens aber nicht.

Secerniren die Granulationen sehr stark, so empfiehlt es sich, einen mit einer Argentum nitricum-Lösung (1 : 100) getränkten Gazebausch einzuführen, auch eine Salbenmasse aus Höllenstein (Argent. nitric. 1,0, Bals. Peruvian. 10, Vaselini ad 100) leistet gute Dienste.

Vor allem haben wir aber durch zweckentsprechendes Offenhalten vermittels Tampons dafür zu sorgen, dass die äussere Wunde im richtigen Verhältniss bleibt zu dem noch vorhandenen Abscessraum. Es kommt vor, dass die äussere Wunde mit Macht sich zu schliessen beginnt, während in der Tiefe noch eine secernirende Höhle bleibt. So kann die erstere bis auf eine kleine Oeffnung sich verkleinern, aber die Secretion aus der Tiefe bleibt bestehen. Da das Secret sich nicht genügend entleert, vielmehr unter einen gewissen Druck kommt, so kann sich der Eiter „heimlich“ weiterwühlen, unter Fieber können sich wieder neue Eitergänge bilden, welche schwierige und eingreifende Nachoperationen erfordern.

Die ganze Eiterhöhle soll von unten nach oben heilen. Die äussere Wunde soll so lange weit offen gehalten werden, der ganze Wundbezirk soll also, wenn man so will, eine trichterförmige Form, mit der weiten Oeffnung nach aussen, zeigen, bis die Wundhöhle flach wird und ein Verhalten des Eiters nicht mehr möglich ist, dann ziehen wir die äusseren Wundränder mit Heftpflasterstreifen zusammen, um eine Beschleunigung der Heilung zu bewirken, oder wir frischen dieselben an ihren äusseren Ecken an und machen hier die Secundärnaht, während wir eine mittlere Oeffnung frei lassen, die per secundam intentionem heilt.

Selbst unter den günstigsten Heilungsvorgängen bleibt oft eine schwache Stelle an der Narbe zurück, so dass ich, wenn auch ein eigentlicher Bauchbruch nicht entstanden ist, längere Zeit eine Leibbinde mit passender Pelotte tragen lasse.

Oft genug entwickelt sich aber ein wirklicher Bauchbruch. Man fühlt deutlich, wie die Muskeln auseinandergewichen sind, und man kann auf Daumenbreite und eventuell eine noch grössere Fläche die widerstandslose Rinne eindrücken, welche sich bei jedem Pressen, Husten, Drängen etc. vorwölbt. Derartige Bauchhernien erfordern nicht selten eine Radicalheilung durch eine

Nachoperation, wenn der Patient auf saure körperliche Arbeit angewiesen ist.

Störungen in dem Heilungsverlauf.

Wir haben schon oben darauf hingewiesen, dass — besonders nach Eröffnung jauchiger Abscesse — die Temperatur nach der Operation wohl heruntergeht, dass auch der Puls und das Allgemeinbefinden besser werden, dass aber immerhin bis zur vollständigen Entfieberung mehrere Tage, ja eine Woche und mehr vergehen. Wir mussten die Erklärung für dieses Verhalten der Temperatur darin suchen, dass pyrogenes Material in grosser Menge an den Abscesswänden haftet, das sich erst allmählich abstösst: die Reinigung des Abscesses erfordert eine gewisse Zeit.

Es darf uns also nicht befremden, wenn nach der Operation eines Abscesses, besonders wenn derselbe ein jauchig-eiteriger war, die Temperatur meinetwegen von 39,5 auf 38,5 fällt, aber noch eine gewisse Zeit auf diesem Niveau bleibt oder gar dann und wann Steigerungen zeigt. Immerhin werden wir einen Fortschritt in der Erholung des Patienten feststellen können, der Puls wird allmählich ruhiger, die Zunge reinigt sich, der Appetit kehrt zurück, schliesslich wird auch die Temperatur normal.

Anders liegt aber der Fall, wenn der Fortschritt zur Genesung ausbleibt, wenn zwar für einen oder einige Tage Temperatur und Puls heruntergehen, aber dann ihre frühere Höhe wieder erreichen, wenn das Allgemeinbefinden dementsprechend auch eine Aenderung zum Besseren nicht erfährt, oder wenn irgend eine Beeinflussung des Zustandes des Patienten nach der Seite der Genesung hin durch die Operation überhaupt nicht, auch in der ersten Zeit nach der Operation nicht, stattfindet. Der Patient fiebert weiter, er magert immer mehr ab, kolikartige quälende Schmerzen können sich zeigen, wie vorher. Da müssen wir nach einer Ursache suchen. Sie kann in folgenden Momenten liegen:

1. Das Secret wird nicht in genügender Weise aus der Abscesshöhle aufgesaugt, es stagnirt an irgend einer Stelle, die nicht austamponirt ist.

2. Es ist noch irgend eine Bucht in der Nähe der Abscesshöhle vorhanden, welche, möglicherweise durch einen engen Kanal, mit ihr in Verbindung steht, aber sich nicht genügend entleert.

Beim Verbandwechsel sieht man vielleicht in einem Winkel aus einer kleinen Oeffnung einige Tröpfchen Eiter hervorquellen, die sich in die Abscesshöhle ergiessen. Erweitert man vorsichtig diese Oeffnung, so gelangt man in eine mit Eiter gefüllte Tasche, die nunmehr tamponirt werden kann.

3. Ausser dem eröffneten Abscess ist noch eine andere Eiteransammlung vorhanden, die gar nicht mit dem operirten Eiterherd in Verbindung steht. Es handelt sich also um multiple Abscesse. Hier werden wir, eventuell in Narcose, nach dem Sitz der Abscesse fahnden, und wir werden sie, wenn sie erreichbar sind, öffnen müssen.

4. Das fortdauernde Fieber, der rasche Puls, das gestörte Allgemeinbefinden können ihre Ursache in einer Erkrankung haben, die gar nicht mit dem operirten Abscess in pathologisch-anatomischem Zusammenhang steht.

Da müssen wir vor Allem an eine Pneumonie denken. Auf Grund meiner Erfahrung kommen gerade Pneumonieen, sowohl croupöse, als vor Allem hypostatische Entzündungen, gar nicht so selten gerade bei perityphlitischen oder paratyphlitischen Entzündungsprocessen vor.

Der Zusammenhang ist selbstverständlich nur ein sehr mittelbarer.

Leidet der Patient vielleicht zufällig während der Erkrankung an einer geringfügigen Bronchitis, so sammelt sich leicht Bronchialsecret in den unteren und hinteren Partieen des Bronchialbaums und der Lunge an, zumal der Patient während seiner fieberhaften Krankheit geschwächt wird in seiner Herzthätigkeit und besonders weil er wegen der Schmerzen, welche die Anspannung der Bauchpresse verursacht, den Husten möglichst zurückhält und desshalb das Bronchialsecret nicht expectorirt. So können sich Entzündungsprocesse etabliren, welche den Verlauf der Genesung wesentlich beeinträchtigen.

Ausser diesen Störungen im Heilungsprocess haben wir noch der Entwickelung der Kothfisteln und der Fisteln zu gedenken, welche ausser nach Perforation des Darms auch nach Durchbohrungen anderer Organe zu Stande kommen, z. B. der Blase.

Die Harn- und Kothfisteln können dadurch entstehen, dass ein Theil der Wand des dem Abscess anliegenden Darms oder der begrenzenden Blase hoch-

gradig septisch durchtränkt ist. Die Ernährung dieses Theiles hat durch eventuell hinzukommende Gefässthrombosen derart gelitten, dass trotz der Entleerung des Abscesses doch noch eine Necrose und Perforation erfolgt. Wie eine derartige Durchbohrung durch eine zu feste Tamponade befördert werden kann, haben wir schon gesehen.

Die Kothfisteln entstehen aber wohl am häufigsten dadurch, dass der Processus bis an sein coecales Ende necrotisch wird, oder dass zwar noch ein Stumpf von ihm übrig bleibt, der aber ein durchgängiges Lumen zeigt und Koth durchpassiren lässt. Sie können auch nach Naht oder Abbinden des Processus entstehen, wenn der zur Naht verwandte oder abschnürende Faden durchschneidet und die genähte oder abgeschnürte Stelle des Rudiments necrotisch wird.

Die Diagnose des Ereignisses der Fistelbildung ist nicht schwer. Dem oft schon an und für sich, wenigstens zu Anfang nach der Operation, kothig riechenden Eiter sind gleich beim ersten Verband oder später wirkliche Kothbröckel oder Urinmengen beigemischt.

In den allermeisten Fällen heilen diese Fisteln, die gewöhnlich nur eine kleine Perforation des Darms darstellen, spontan aus, wenn auch erst nach längerer Dauer, nach etwa 4—6 Wochen. Sollte eine Beimischung der abnormen, der Perforation entstammenden Bestandtheile des Darm- oder Blaseninhalts bestehen bleiben, dann müssen wir die Wunde breit offen halten, oft bleibt dann die fremde Beimischung zeitweise aus, bis sie schliesslich ganz versiegt. Sollte die Fistel sich nicht spontan schliessen, dann müssen wir die Perforationsstelle aufsuchen, ein Eingriff, der grosse Schwierigkeiten bieten kann.

Der Grund, dass sich die Fistel nicht geschlossen hat, kann darin liegen, dass Schleimhaut in die Perforationsstelle prolabirt ist, oder dass die Ränder derselben starr infiltrirt sind. Im ersteren Falle kann man versuchen, eine Verschorfung der Schleimhaut, die der Vernarbung hinderlich ist, mit rauchender Salpetersäure vorzunehmen, im letzteren Falle soll man die Wundränder anfrischen und nähen. Nicht immer bringen aber diese Massnahmen eine definitive Heilung. Man muss den Schluss des letzten Restes der Perforation doch geduldig abwarten.

Allgemeinbehandlung des Patienten nach der Operation.

Wenn der Patient bis zur Zeit der Operation Opium erhalten hatte, so wird diese Medication jetzt auszusetzen sein, denn es handelt sich ja um einen abgeschlossenen Herd, der seines Inhalts entledigt wurde und der einer weiteren Sicherung durch Neubildung von abschliessenden Verklebungen nicht mehr bedarf. Nur in dem Falle, dass der Patient noch heftige Schmerzen äussert, mag ein Narcoticum gegeben werden, in diesem Falle dann aber am besten Morphium.

Die Regelung der Defäcation kann durch Glycerin-Suppositorien, Oel- oder Wasserklystiere geschehen, bleiben diese Massnahmen wirkungslos, so steht nichts im Wege, mässige Dosen Ricinusöl zu verabreichen, von welchen ich niemals Schaden gesehen habe, falls nicht ausser dem operirten Herd noch andere Eiterherde zu vermuthen sind. So lange noch Fieber besteht, gebe ich flüssige Nahrung. Später ist neben derselben leicht verdauliche, aber kräftigende, feste Diät angebracht.

Während der Wundheilung muss der Patient das Bett hüten. Bei starker Secretabsonderung sind warme Bäder bei offener Wunde sehr empfehlenswerth, die gründliche Reinigung der Wunde, der Umgebung derselben, die Hautpflege des Patienten kommen bei dieser Verordnung in Betracht.

Wenn die Wundheilung bis zur Granulationsbildung, die mit der Haut in einer Ebene liegt, vorgeschritten ist, so steht nichts im Wege, dass der Patient das Bett verlässt.

Die Gefahren der Operation der abgekapselten Abscesse.

Die Gefahren, welche die Operation der abgeschlossenen Abscesse mit sich bringt, können an der Hand der Statistik kaum vorgeführt werden. Die Bedingungen, unter welchen operirt wird, sind so ungleichmässige und üben auf den eventuellen Erfolg der Operation einen so verschiedenen Einfluss aus, dass das Material, welches zur Verwerthung kommen müsste, ein getreues Bild von dem Ernste und Erfolge der verschiedenen Operationen an und für sich nicht geben würde.

Der Erfolg, welchen die Operation eines Abscesses verspricht, richtet sich im Wesentlichen nach der Frage, ob es sich noch um einen uncomplicirten Fall handelt oder nicht. Haben wir einen solitären Abscess vor uns, der noch nicht eine weitere Propagation, weder per continuitatem, noch per Metastase bewirkt hat, so wird die Operation einen Misserfolg nicht haben.

Dass aber auch unter diesen Umständen die Gefahren der Operation sehr verschieden sind, das geht aus unseren Betrachtungen über die Lage der Abscesse und die durch diese bedingten Wege der Eröffnung hervor.

Die Operation eines mit der Bauchwand in der Ausdehnung seiner vorderen Wand verklebten Abscesses, in welchen man ohne

Weiteres mit dem Messer „hineinfällt", schliesst selbstverständlich irgend eine Gefahr nicht in sich, dagegen muss mit dem Ernste der Operation einer in der Tiefe liegenden Eiteransammlung, zu welcher wir nur durch die freie Bauchhöhle gelangen können, wohl gerechnet werden. Die Gefahr aber, welche diese Operation bedingt, kann durch eine vorsichtige Methode, wie wir sie geschildert haben, beseitigt werden, und wenn wir die Operationsresultate der verschiedenen Autoren einzeln sichten, dann kommen wir immer mehr zu der Ueberzeugung, dass die Misserfolge nicht auf das Conto der Operation selbst, sondern der unrichtigen Indicationsstellung zu setzen sind. Dasselbe können wir von unseren eigenen Erfahrungen sagen. Der unglückliche Ausgang tritt nicht ein, weil überhaupt operirt wurde, sondern weil zur unrichtigen Zeit operirt wurde.

Dass wir bei der Ueberlegung, ob wir operativ vorgehen sollen oder nicht, die Schwierigkeit und die Gefahr der Operation mit in Betracht ziehen, das ist natürlich, wenn wir aber dieses Moment allzu sehr in den Vordergrund stellen, wenn wir z. B. aus Princip nur einen Abscess angreifen wollen, wenn er mit der vorderen Bauchwand verklebt ist, wenn wir um jeden Preis so lange abwarten wollen, bis diese Verklebung eingetreten ist, dann ist dieser Standpunkt ein unrichtiger, denn diese Verklebung tritt oft gar nicht ein, der Patient geht an allen möglichen Complicationen zu Grunde, oder, wenn sie eingetreten ist, haben sich mittlerweile so ausserordentlich verwickelte Verhältnisse herausgebildet, dass der Eingriff zu spät kommt.

Die principielle Anschauung, dass die Erkrankungen des Wurmfortsatzes und ihre Folgen zu dem Gebiete der inneren Medicin seit Decennien gehört haben und weiter gehören, dass im Princip für alle Fälle die innere Behandlung indicirt sei, und dass von diesem Princip nur im alleräussersten Nothfalle abzugehen sei, führt zu denselben bedenklichen Consequenzen, wie die ihr krass gegenüberstehende Anschauung, dass jede Appendicitis, welche ein einigermassen ernstes Gesicht zeigt, operativ angegriffen werden müsse.

Die Anhänger der ersteren Anschauung werden oft „behufs

letzten Versuchs“ und dann zu spät eingreifen, die Vertreter der zweiten Ansicht werden viele Fälle operiren, die bei innerer Behandlung erfahrungsgemäss glatt ausheilen.

Die Gefahren der Eröffnung abgekapselter Abscesse sind im Allgemeinen in zwei Momenten zu suchen: 1. Der Propagation des Entzündungsvorganges auf das noch gesunde Bauchfell bei Eröffnung tiefliegender Abscesse, zu welcher wir nur durch die freie Bauchhöhle gelangen können; 2. der eventuell aus der Abscesshöhle auftretenden heftigen Blutung.

Die erste Gefahr muss sich durch die Methode der Operation beseitigen lassen, was thatsächlich, wie uns die Operationsresultate der letzten Jahre beweisen, verwirklicht ist.

Die zweite Gefahr tritt nur dann ein, wenn wir zu lange mit dem Eingriff gewartet haben, wenn durch den Eiter bereits Gefässe arrodirt waren. Ihr kann vorgebeugt werden durch rechtzeitigen Eingriff, der Operation selbst fällt sie nicht zur Last.

Ausser den genannten Gefahren der Operation kommt noch eine Schattenseite derselben in Betracht, d. i. die Bildung eines Bauchbruchs.

Es lässt sich nicht leugnen, dass derselbe, besonders nach breiter Spaltung und längerer Nachbehandlung eines Abscesses, sich nicht immer verhüten lässt.

Es wird dann nothwendig sein, eine Pelotte tragen zu lassen oder durch Radicaloperation die Hernie zu heilen.

Selbstverständlich kann die Aussicht, dass der Patient möglicher Weise einen Bauchbruch davonträgt, nicht zwingend sein, von einer eventuell lebensrettenden Operation abzustehen.

Die Operation bei nur mangelhaft, gleichsam provisorisch abgedämmten Exsudaten.

Wir haben die Symptome des hier in Betracht kommenden Krankheitsbildes zur Genüge erörtert. Es handelt sich um die schwere Form einer Perityphlitis, bei welcher in Folge einer ulcerösen oder meistens gangränösen Perforation ein Exsudat in die Umgebung des Appendix gesetzt wird, dessen Fibringehalt ein sehr geringer ist, dessen flüssiger Aggegratzustand die Verbreitung desselben nach dem Gesetze der Schwere ins kleine Becken, entlang dem Dickdarm erlaubt. Wir müssen eingreifen, so lange es

noch nothdürftig durch Aneinanderlagerung leicht verklebter Darmschlingen in Fesseln geschlagen ist, denn anderenfalls wird es weiter propagiren und mit Sicherheit zur diffusen Peritonitis führen.

Die Operation dieses Exsudats ist gleichbedeutend mit der Operation einer Peritonitis, nur dass dieselbe hier auf einen gewissen Bezirk beschränkt ist.

Ueber zwei Aufgaben, die uns bei dieser Operation erwachsen, müssen wir uns von vornherein klar werden:

1. Die Eröffnung der Bauchhöhle.
2. Die Entfernung des erkrankten Appendix.

Da das Exsudat ein flüssiges ist, so kann selbstverständlich von einer Verklebung eines abgekapselten Herdes mit dem parietalen Bauchfell nicht die Rede sein kann. Es handelt sich um einen Erguss, der nach der Bauchhöhle hin nur vorläufig leicht begrenzt ist. Innerhalb dieses Ergusses liegt der Appendix, vielleicht, in Folge früherer Entzündungen, mit dem Coecum, der Fossa iliaca, einem Netzstrang etc. verwachsen, häufiger aber, da es sich hier meistens um eine rasch sich ausbildende Perforation oder Gangrän handelt, frei an seinem Mesenterium hängend.

Es ist sehr wahrscheinlich — wenn es sich um fortschreitende Gangrän handelt, sogar sicher —, dass aus diesem Appendix weiterhin neues inficirendes Material in die Umgebung entleert, dass durch dasselbe ein immer intensiverer Entzündungsgrad angefacht wird und dadurch das Exsudat quantitativ und qualitativ sich nach der ungünstigen Seite verändert und dann sicher seine Fesseln sprengt, allgemeine Peritonitis bewirkend.

Ich habe bei einem Falle die Entfernung des Appendix unterlassen, der Patient ist an allgemeiner septischer Peritonitis 3 Tage nach der Operation gestorben. Dieses traurige Ende hätte meines Erachtens verhütet werden können, wenn der Missethäter bei der Operation unschädlich gemacht worden wäre.

35. F. R., 21 Jahre, Commis, consultirt mich in der Sprechstunde am 23. April 1898. Er klagt über periodisch auftretende Schmerzen in der Nabel- und Blinddarmgegend, welche mit einem ausgesprochenen allgemeinen Krankheitsgefühl verbunden sind: Müdigkeit, Abgeschlagenheit, Appetitmangel. Die Schmerzen bestehen seit einigen Tagen und sind von Frösteln und Fieber begleitet.

Befund: Patient macht den Eindruck eines Schwerkranken, Gesichtsausdruck leidend. R. i. c. auf Druck sehr schmerzhaft, besonders an einem

Punkte, der ungefähr 3 cm von der Spina ant. sup. dextra nach der Mittellinie hin entfernt liegt, Exsudat physikalisch nicht nachweisbar, Appendix nicht fühlbar. Temp. 38,8, Puls 108.

Diagnose: Acute Appendicitis hohen Grades. Ord.: Eis, Opium, Bettruhe, Nahrungsenthaltung.

Am 24. April, Morgens 9 Uhr: Temp. 38,2, Puls 98. Schmerz etwas geringer, aber schweres Krankheitsgefühl, vor Allem die Appetitlosigkeit, dauert fort.

Abends 6 Uhr: Temp. 38,5, Puls 102. Mässiger Schmerz, Processus nicht palpirbar. Während des Tages einmal Erbrechen gelb-grüner Massen.

25. IV., also am 3. Krankheitstage, Morgens 9 Uhr: Temp. 38,3, Puls 110. Immer noch deutlicher Schmerz. Exsudat nicht nachweisbar. Schmerzhaftigkeit auf die R. i. c. beschränkt. Leidender Gesichtsausdruck.

Abends 6 Uhr: Temp. 38,9, Puls 120. Heftiger Schmerz in der R. i. c. bei leisem Druck.

26. IV. Morgens 7 Uhr: Plötzliche Verschlimmerung. Starker Schmerz in der R. i. c. Mehrmaliges Erbrechen. Der Schmerz tritt bei der leisesten Berührung schon auf, erstreckt sich auch auf die Lendengegend und zeigt sich besonders bei der Untersuchung per rectum im Douglas'schen Raum und in der Gegend der Linea innominata rechts. Temp. 39,8, Puls 125, flach, weich. Hände feucht, kalt. Zeichen eines schweren Allgemeinzustandes — Facies abdominalis — angedeutet.

Operation Nachmittags 5 Uhr: 10 cm langer Schrägschnitt, 3 cm medialwärts von der Spina ant. sup. Nach Spaltung des Peritoneums fliesst serös-trübes, mit Fibrinflocken untermischtes Exsudat aus, das auch in die rechte Seite des kleinen Beckens sich ergossen hat. Die vorliegenden Därme sind untereinander und mit dem Peritoneum parietale ringsum leicht verklebt. Coecum und Colon ascendens mit Fibrin bedeckt. Nach Aufhebung dieser Darmtheile ergiesst sich von der hinteren Fläche des Colon ascendens eine flüssige, übelriechende, jauchige Masse. Da der Wurmfortsatz nicht an typischer Stelle liegt, wird er nicht sofort gefunden. Auf ein längeres Suchen nach demselben wird im Hinblick auf die grosse Schwäche des Pat. verzichtet. — Sorgfältige Tamponade nach oben und unten mit Jodoformgaze. Tamponade der äusseren Wunde. Verband.

Abends 9 Uhr: Temp. 38,8, Puls 122. Heftige Schmerzen in der Gegend der Operationsstelle. Ord.: Morphium subcutan 0,01. Gegen den Durst Eisstückchen.

27. IV. Morgens 9 Uhr: Zustand befriedigend. Kein aufgetriebenes Abdomen. Geringer Schmerz. Temp. 38,5, Puls 108. Kein Erbrechen. Flatus per vias naturales.

Abends 6 Uhr: Temp. 38,2, Puls 105. Kein Meteorismus. Geringer Schmerz. Patient fühlt sich wohler.

28. IV. Morgens 8 Uhr: Abdomen aufgetrieben, sehr schmerzhaft. Patient hat in der Nacht mehrere Male grüne Massen erbrochen, die

nach oben hervorbrodelten — Facies abdominalis. Temp. 38,9, Puls 135. Kalte klebrige Hände.

Verbandwechsel: Bei Entfernung des Tampons fliesst eine grosse Menge jauchigen, mit Koth gemischten Exsudats aus der Bauchhöhle. Ausspülung mit steriler Kochsalzlösung (0,6 pCt.). Tamponade. Exitus unter den Symptomen einer septischen Peritonitis am 29. IV., Nachmittags 4 Uhr.

Befund bei der Autopsie: Allgemeine jauchige Peritonitis. Därme injicirt, hier und da mit Fibrin beschlagen, stark aufgebläht. In den abhängigen Partieen des Abdomens, — im kleinen Becken, in den Lendengegenden — grosse Lachen eines trüb-serösen, mit Fibrinflocken und Kothbestandtheilen gemischten Exsudats. Der Appendix liegt an der hinteren Fläche des Coecums, nach oben geschlagen. Er ist in seiner ganzen Länge grünschwarz verfärbt, besonders am distalen Ende, an dem sich eine nadelkopfgrosse Perforation befindet. Eine zweite, bedeutend grössere Perforation mit fetzigen missfarbigen Rändern hat ihren Sitz in dem unteren Winkel der Einmündungsstelle des Appendix ins Coecum. Diese Perforation, welche nicht allein die Appendixwand begreift, sondern auch auf die Wand des Coecums übergegangen ist, lässt Darminhalt und jauchiges Material im Strom hervorbrodeln. Das Lumen des Appendix enthält stinkige jauchige Masse und zwei bohnengrosse Kothsteine. Die Schleimhaut zeigt mehrere unregelmässige Ulcera.

Die Epikrise dieses Falles ist einfach: Die distale Perforationsöffnung war offenbar die erste, sie bewirkte am 26. IV. die plötzliche Verschlimmerung. Hätte ich bei der am Nachmittag dieses Tages vorgenommenen Operation den Appendix, dessen coecales Ende noch nicht gangränös war, entfernt, dann hätte ich den Patienten vor der am 28. IV. eintretenden Ueberschwemmung der ganzen Peritonealfläche mit septischem Material bewahrt, dann wäre der Patient mit grösster Wahrscheinlichkeit wohl geradeso sicher genesen, wie der in der Krankengeschichte 15, Seite 126, erwähnte Operirte. Jetzt aber, wo die Gangrän weiter fortschritt zum coecalen Ende, der Appendix hier geradezu zur Hälfte abgetrennt war vom Coecum, und wo dadurch eine Ueberschwemmung des Peritonealraums mit dem „tödtlichen Saft“ zu Stande kam, war der Patient rettungslos.

Auffallend und für die Prognose bedenklich musste es sein, dass der Patient, trotzdem der locale Befund objectiv nur die Symptome einer acuten Appendicitis aufwies, doch ein schweres Krankheitsgefühl zeigte, dass er bei einer Temperatur, die niemals 39 erreichte, doch einen Puls von 100 bis 120 aufwies.

Die Beobachtung dieses Falles ist mir ausserordentlich lehrreich gewesen, er weist darauf hin, dass ein mehrere Tage dauerndes Fieber, ein rascher Puls, eine deutliche Beeinflussung des Allgemeinbefindens, während eine Exsudatbildung nicht zu erweisen ist, auf eine Appendicitis hindeuten, welche eine tiefere Veränderung des Processus bewirkt und uns nahelegt, die sofortige Entfernung des Rudiments ernstlich ins Auge zu fassen.

Die technische Ausführung der beiden Akte der Operation geht aus der Erörterung hervor, die wir bei der Operation der tiefliegenden, das parietale Peritoneum nicht berührenden Abscesse angestellt haben. Der etwa 10—12 cm lange Schrägschnitt wird durch einen Punkt geführt, der auf der Grenze des äusseren und mittleren Drittels der Verbindungslinie zwischen Spina ant. sup. und Nabel liegt. Nach Herausnähen der Muskulatur wird das Peritoneum gespalten, die beiden Wundränder desselben werden durch dicke Seidenfäden auseinandergezogen. Das vorliegende flüssige Exsudat wird vorsichtig ausgetupft, besonders aus den abhängigen Theilen. Das Coecum und der aufsteigende Dickdarm werden, besonders wenn sie mit der hinteren oder seitlichen Bauchwand verklebt sind, vorsichtig aufgehoben, um auch ein etwa hinter ihnen sich verbergendes Exsudat zu entfernen. Alle Exsudatverstecke sind vorsichtig mit sterilen Jodoformgazestücken, an deren Mitte ein starker Faden befestigt ist, auszutamponiren. Jetzt wird nach dem Appendix gesucht. Wir kennen ja seine verschiedenen möglichen Lagen. Da complicirte Verwachsungen und durch diese bedingte Verlagerungen meistens in diesen Fällen fehlen, so finden wir ihn für gewöhnlich leicht. Liegt besonders jauchiges, missfarbiges Exsudat hinter dem Coecum und aufsteigenden Dickdarm, dann müssen wir auch hier den Appendix vermuthen. Finden wir ihn hier nicht, dann suchen wir ihn an seiner typischen Stelle oder an der Kuppe des Coecums. Die Technik der Entfernung des Gebildes werden wir weiter unten zu erörtern haben.

Die Tampons können mehrere Tage liegen bleiben, falls der Allgemeinzustand des Patienten und die örtlichen Erscheinungen einen Rückgang des Entzündungsvorgangs voraussetzen lassen. Länger wie drei Tage pflege ich bis zur Entfernung der Tampons aber auch im günstigsten Falle nicht zu warten, da dieselben nach längerer Zeit sich ausserordentlich festsaugen. Meistens muss man auch schon nach drei Tagen vorsichtig, mit steriler physiologischer Kochsalzlösung allmählich losweichend, vorgehen, um die Tampons von ihren Zipfeln aus loszulösen und sie dann endlich, durch Zug am Faden, zu entfernen. Das Operationsfeld wird jetzt von Neuem überallhin, aber locker tamponirt. Die weitere chirurgische Behandlung ist uns bekannt.

In den ersten Tagen nach der Operation bekommt der Patient Opium, da sich ja noch solide Verklebungen bilden müssen. Ist der Patient sehr schwach und bedarf er der Nahrung, so kann man geringe Mengen Milch, Ei, Bouillon mit Puro am zweiten Tage nach der Operation geben. Wird die Nahrung erbrochen oder ist mit Rücksicht auf den Kräftezustand des Operirten eine Nahrungszufuhr nicht dringend nothwendig, dann geben wir in den ersten Tagen am besten nichts, ausser etwa gegen den Durst Eisstückchen zum Zergehen im Mund. In keinem Falle ist Nahrungszufuhr schon am ersten Tage nach der Operation gestattet.

Temperatur und Puls gehen erst allmählich zur Norm zurück.

Die Eröffnung der Bauchhöhle bei fortschreitender und allgemeiner Peritonitis.

Wir haben schon oben darauf hingewiesen, dass die Diagnose allgemeine Peritonitis gar oft gestellt werden wird in einem Falle, in welchem doch die ganze Bauchfellfläche nicht überall von einem gleich intensiven Entzündungsprocess überzogen ist, in welchem doch noch einzelne Bezirke entweder vollkommen frei geblieben sind von einem infectiösen Entzündungsanfall und nur reactive Entzündungsprocesse aufweisen, oder in welchem diese Bezirke zwar in den infectiösen Entzündungsprocess einbezogen sind, aber eine Intensität dieses Processes aufweisen, welche eine Rückbildung annehmen lässt.

So kann es sein bei der fibrinös-eiterigen Peritonitis, bei welcher eventuell grössere Flächen des Peritoneums frei bleiben von Eiterherden und nur fibrinöse Verklebungen oder gar nur reactive Röthung des Bauchfells, das den meteoristisch aufgetriebenen Darm überzieht, aufweist. Wird in einem solchen Falle dem Eiter, unter Umständen durch mehrere Schnitte, Abfluss verschafft, wird durch diesen Eingriff die Bauchhöhle von den Toxinen, die von hier gierig resorbirt werden und die lebenswichtigen Organe lähmen, entlastet, dann wird der Organismus Zeit und Kraft gewinnen können zum weiteren erfolgreichen Widerstand gegen den Entzündungsprocess.

Aehnlich kann die Sachlage sein bei den septisch-jauchigen Peritonitiden, wenngleich ja — wie wir schon zur Genüge hervorgehoben haben —, eine strenge Unterscheidung der einzelnen

Krankheitsformen nicht immer möglich ist. Auch hier können Bauchfellbezirke von dem verderblichen Krankheitsvorgang ausgeschaltet sein, nicht so sehr dadurch, dass sich wirkliche fibrinöse Schutzwälle bilden, sondern dadurch, dass durch Aneinanderlagerung meteoristisch aufgetriebener Darmschlingen die weitere Propagation des Entzündungsvorgangs, wenigstens für eine kurze Zeit, aufgehalten wird. Auch hier kann unter Umständen eine Entlastung des Bauchfells durch einen chirurgischen Eingriff noch Rettung bringen, falls durch denselben die virulenten Exsudate erreichbar sind.

Ob diese Rettung auch noch zu Stande kommen kann bei den verzweifelten Fällen, in welchen wirklich die ganze Bauchfellfläche in gleichmässigen, intensiven Entzündungszustand versetzt ist, das ist sehr unwahrscheinlich.

Wir müssen uns klar darüber werden: Wie weit geht in den Fällen, die klinisch als eine fortschreitende oder schon allgemeine Peritonitis erscheinen, unser nutzbringender Einfluss durch einen chirurgischen Eingriff? Was können wir?

1. Wir können den möglicherweise gangränösen oder durch eine grosse Perforation zerstörten Processus amputiren und auf diese Weise verhindern, dass immer neues inficirendes Material sich auf die Peritonealfläche ergiesst.

2. Wir können die erreichbaren eiterigen oder jauchigen Exsudatmassen aus dem Peritonealraum entfernen, wir können die Bauchfellpartieen, welche diese Massen beherbergten, austamponiren, so dass die hier weiterhin gebildeten Entzündungsprodukte durch die Tampons aufgenommen und unschädlich gemacht werden.

3. Dadurch können wir dem Organismus Zeit und Gelegenheit geben, im Kampfe mit dem Entzündungserreger eventuell obzusiegen, d. h. den Entzündungsprozess einzudämmen und die Produkte, die unser Eingriff nicht erreichte, zur Resorption zu bringen, oder sie doch soweit unschädlich zu machen, dass wir sie nachträglich mit dem Messer erreichen und entfernen können.

Was können wir aber nicht?

1. Wir können nicht die Vergiftung des Organismus durch Toxine rückgängig machen. Ist dieselbe einmal soweit gediehen, dass sie die Function der lebenswichtigen Organe, vor allem des Herzens, zerstört hat, dann ist unsere Mühe vergeblich. Auf die

ausgesprochene Toxhaemie kann der operative Eingriff einen Einfluss nicht ausüben.

Wir können auch nicht die septische Durchseuchung des Organismus wett machen. Unter dieser verstehe ich nicht nur den Uebertritt der chemischen Giftproducte, die der Entzündungserreger am Orte der Entzündung bildet, in den Säftestrom, sondern das Eindringen des Entzündungserregers selbst in die Blutmasse und seine Ansiedelung und Vermehrung in den lebenswichtigen Organen. Ist einmal das Blut das „Element" des Entzündungserregers geworden, vermehrt er sich hier bis ins Ungemessene, und wird er durch dieses in die Lungen, ins Herz, in die Leber, in die Nieren verschleppt, dann ist der Patient aus dieser Septichaemie nicht mehr zu retten.

2. Wir können nicht den ganzen Peritonealraum sterilisiren, sodass eine Coupirung des Entzündungsprocesses erreicht und dem Organismus die weitere Kampfesarbeit gegen den Entzündungserreger abgenommen würde. Selbst die geradezu heroischen Eingriffe, welche in Ausladung des ganzen Darmtractus aus der Bauchhöhle und genauer Ausspülung und Abwaschung der inficirten Darmtheile bestehen, werden eine derartige Forderung unerfüllt lassen. Wäre es auch möglich, durch Eventeration des Darms eine gründliche Abtödtung der Infectionserreger zu bewirken, so würde meines Erachtens ein derartiges Vorgehen eine grössere Zumuthung an die Leistungsfähigkeit des Organismus, vor allem des Herzens, stellen und desshalb den Patienten mehr gefährden, als wenn wir uns mit der Entfernung der ohne Eventeration erreichbaren Exsudatmassen begnügen und im Uebrigen den Kampf gegen die noch in der Bauchhöhle verbleibenden Entzündungserreger dem Organismus überlassen. Der Organismus, welcher den Shok einer Eventeration und Abwaschung des ganzen entzündeten Darmtractus aushält, wird wohl sicher auch genügend leistungsfähig sein im Kampfe gegen die Peritonitis, um eventuell auch ohne diese Procedur genesen zu können. Wenn einmal Erfolge erzielt sind durch einen derartigen Eingriff, so beweisen dieselben nur, dass es Fälle giebt, in welchen der Körper über alles Erwarten viel aushält.

3. Wenn wir operativ eingreifen bei einer fortschreitenden oder allgemeinen Peritonitis, so können wir niemals auf die

Mitarbeit des Organismus im Kampfe gegen die Entzündungserreger verzichten. Ist Jener in einer Verfassung, dass wir ihm diese Mitarbeit nicht zumuthen dürfen, dann ist unser therapeutisches Handeln ohne Erfolg.

Von diesen Grundsätzen, welche für die chirurgische Behandlung der im Anschluss an eine Appendicitis und deren Folgen auftretenden fortschreitenden und allgemeinen Peritonitiden in Betracht kommen, müssen wir uns leiten lassen, wenn wir bei unseren Eingriffen nicht in ein unfruchtbares nutzloses Schematisiren verfallen wollen. Jeder specielle Fall erfordert ein besonderes für ihn geeignetes Vorgehen. Allgemein gültige Vorschriften für die technische Ausführung der Operation können wir nicht geben.

Dass wir aber auch bei strengem Individualisiren vor Täuschungen und Misserfolgen nicht bewahrt bleiben, dass wir über die Indication eines „Rettungsversuchs" nicht immer hinauskommen, dass wir in Fällen eingreifen, die sich bei der genaueren Einsicht und weiteren Behandlung als absolut rettungslos erweisen, dass wir andererseits doch noch von einem günstigen Erfolge überrascht werden bei einem Falle, der nur noch einen Funken von Hoffnung auf Genesung zeigte, das findet seinen Grund darin, dass es sich an der Hand der sich uns darbietenden klinischen Symptome nicht immer möglich ist, den Charakter und die Extensität des Entzündungsvorgangs mit Sicherheit zu ermessen.

Nehmen wir an, dass es sich um einen von der R. i. c. aus fortschreitenden, weil ungenügend abgedämmten Entzündungsprocess handelt, der sich durch die Symptome der Peritonitis verräth. Er ist nicht gerade plötzlich in die Erscheinung getreten, er hat sich mehr allmählich, im Verlaufe eines oder zweier Tage oder gar während noch längerer Dauer herausgebildet, aber der richtige Zeitpunkt der Operation, da der Entzündungsvorgang noch auf die R. i. c. beschränkt war, ist verpasst. Jetzt liegt der Patient da mit gespannter fester Bauchdecke, er empfindet bei der leisesten Berührung heftige Schmerzen, er ist geplagt durch quälende Unruhe, durch ein Gefühl von Spannung und schmerzhaften Krampfbewegungen im Leibe, aber er liegt, trotzdem die Empfindung der Qual auf seinen Zügen ausgeprägt

ist, ruhig da, weil er nicht wagt, sich zu bewegen, weil jede geringste Veränderung der Lage neue Schmerzen bewirkt. Er leidet an jenem ominösen Aufstossen, das jeder erfahrene Arzt als das Symptom einer mangelhaften Fortbewegung der Darmgase, der sogenannten „Gassperre", erkennt, vorübergehend haben die Angehörigen auch Singultus beobachtet. Das Gesicht des bedauernswerthen Kranken ist mit Schweiss bedeckt, seine Züge sind in charakteristischer Weise verzerrt, die Hände und Füsse fühlen sich kühl, feucht an, der Puls ist zwar noch gut zu fühlen, aber weich, aussetzend, wir zählen 120—130 in der Minute. Temperatur 39—39,5.

Wir greifen sofort ein, da der Zustand gradatim ernster geworden ist und immer bedenklicher zu werden droht.

Wir machen nach genauer Sterilisirung der in Frage kommenden Instrumente und Personen, am besten mit Rücksicht auf die Herzschwäche in Aethernarkose, den gebräuchlichen Schrägschnitt, möglichst ausgiebig, mindestens in den erlaubten Grenzen, er beginnt 2—3 cm oberhalb der Spinallinie und endet 2 cm oberhalb der Mitte des Ligamentum Poupartii. Wir spalten das Peritoneum, ziehen in gewohnter Weise die Wundränder weit auseinander. Wir entleeren mit Flocken untermischten Eiter. Der Appendix ist vielleicht mit einem vorliegenden Netzstück verklebt, in Fibrin und Eiter eingebettet, er ist perforirt, missfarbig. Wir entwickeln ihn, unterbinden etappenmässig sein Mesenterium, trennen ihn von demselben und entfernen ihn auf die Weise, wie wir es weiter unten noch erörtern werden.

Wir tupfen jetzt gründlich die vorliegenden Eiterlachen aus. Bei genauerer Besichtigung der Theile werden wir in der R. i. c. fibrinös verklebte Darmpartieen finden, die wir vorsichtig aufheben, um den etwa hinter ihnen verborgenen Eiter zu entfernen. Wir wissen jetzt, dass es sich um die fibrinös-eiterige Form der Peritonitis handelt, d. h. um eine eiterige Peritonitis, bei welcher der Organismus noch fähig war, Fibrinwälle aufzuwerfen, die allerdings nicht vermochten, die Eiterwelle in den Grenzen der R. i. c. zu halten.

Wir erinnern uns, dass diese Eiterwelle vornehmlich zwei Wege einschlägt, die Strasse entlang dem unteren Netzrande bis zur linken Fossa iliaca und entlang dem rechten äusseren

Rande mit dem aufsteigenden Dickdarm zur Leber. Diese Eiterstrassen verfolgen wir zunächst bei unserer genaueren Untersuchung. Wir tupfen die etwa im kleinen Becken liegenden Eiterlachen aus, ebenso gehen wir entlang dem aufsteigenden Dickdarm, alle Eitermassen mit der Gaze aufnehmend. Hat sich die Eiterung auch zur Mitte und nach oben zum Nabel hin ausgebreitet, so schieben wir auch dorthin die Gazebäusche, um möglichst zu säubern, aber immer unter Schonung etwaiger Verwachsungen. Müssen wir ein eiteriges Exsudat in der linken Fossa iliaca vermuthen, so machen wir am besten hier durch einen Schrägschnitt eine Gegenöffnung, um von dieser aus ebenfalls eine genaue Säuberung vorzunehmen. Alle Eiterstrassen werden genau tamponirt mit sterilen Jodoformgazestreifen (am besten nur 1proc., wegen der Gefahr einer Jodoformvergiftung). Die Wunde bleibt offen und wird locker tamponirt. Es ist wichtig, die Operation möglichst rasch zu beenden, denn eine lange dauernde Narkose verträgt der Patient nicht.

Haben wir auf diese Weise die Bauchhöhle von den erreichbaren Eitermassen entlastet, so dürfen wir hoffen, dass jetzt der Organismus geringere Toxine resorbirt, und er sich soweit erholt, um etwa noch vorhandene Depôts abzudämmen, die späterhin eventuell noch einen Eingriff behufs Entleerung erfordern. So kann es kommen, dass im Meso- oder Epigastrium nach einiger Zeit noch abgekapselte Abscesse sich zeigen, die eröffnet werden müssen.

Im Grossen und Ganzen hängt der Verlauf von der Widerstandskraft des befallenen Organismus einerseits und der Ausbreitung des Entzündungsvorgangs andererseits ab.

Zwischen der glatten Heilung, die dem operativen Eingriff folgen kann, wenn der fibrinös-eiterige Process nur seine beliebten Strassen nach links und nach oben wanderte, und wenn wir die Strassen genügend zu säubern in der Lage waren, bis zum gänzlichen Misserfolg, wenn sich bereits in der Tiefe zwischen den Dünndarmschlingen oder vor der Wirbelsäule oder unter dem Zwerchfell Eiterdepôts gebildet hatten, welche die tödtliche Toxhaemie unterhalten, giebt es die verschiedensten Uebergänge.

Geht nach der Operation der Puls zurück, wird er regelmässiger und kräftiger, werden Hände und Füsse warm, sinkt die

Temperatur, zeigen sich Gasentleerungen per anum, wird das Abdomen flach, dann steigt die Zuversicht auf Genesung.

Nachbehandlung. Bei starkem Schmerz bekommt der Patient am zweckmässigsten Morphium subcutan. Wird der Schmerz erträglich, so ist für die ersten Tage Opium, 3mal täglich, am Platze, damit der Darm ruhig bleibt und nicht etwaige Verklebungen durch peristaltische Bewegungen zerreist.

Gegen eine fortbestehende Herzschwäche werden die gebräuchlichsten Analeptica — Campher, Aether subcutan, starker Thee, Champagner — angewandt. Ist anzunehmen, dass die Toxhaemie weiter fortdauert, so sind subcutane Infusionen physiologischer Kochsalzlösung (Natr. chlor. 6—8, steriles Wasser 1000, Natronlauge 1 Tropfen behufs schwacher Alkalisirung) zu empfehlen. Von der körperwarmen Flüssigkeit werden 200—250 ccm jederseits in das subcutane Gewebe der infraclavicularen Gegend mittels Hohlnadel und Irrigator oder entsprechender Spritze infundirt. Nach 6—12 Stunden kann die Injection an einer anderen Stelle (Oberschenkel, seitliche Thoraxpartie) wiederholt werden (Körte).

Erbricht der Patient nicht, so wird ihm Milch mit Plasmon, Milchkaffee oder Thee mit Milch, Ei, Bouillon mit Puro gereicht.

Nach 3—4 Tagen werden die Tampons vorsichtig durch Losweichen mit steriler Kochsalzlösung entfernt und lockere zweite Gazestreifen eingeschoben.

Oft bleibt nach diesem Eingriff ein Bauchbruch zurück. Diese Aussicht darf uns aber nicht von der Operation bei einem so schweren Zustande, wie dem vorliegenden, abhalten.

Die eiterigen, eiterig-jauchigen oder jauchigen Peritonitiden, welche nicht, wie die vorgenannte Form, im Zuge mehr oder weniger rasch von der R. i. c. aus fortschreitend das Bauchfell überziehen, sondern plötzlich ganze Bauchfellbezirke oder sogar die ganze Peritonealfläche befallen, bieten für die Operation noch ungünstigere Aussichten, nichtsdestoweniger kommen Rettungen vor.

Wenn es mit Sicherheit feststeht, dass das inficirende Material von der R. i. c. aus in den Bauchfellraum sich ergossen hat, sei es dass ein bis dahin abgekapselter eiteriger oder eiterig-jauchiger Abscess plötzlich seinen Inhalt in die Bauchhöhle entleerte, sei

es, dass aus einer grossen Perforation des Appendix jauchige Massen herausbrodelten, dann ist auch bei diesen Peritonitiden der Schnitt in der R. i. c. anzulegen, in der Voraussicht, dass doch die bösartigsten Herde hier oder in ihrer Nähe ihren Sitz haben. Kann nicht festgestellt werden, aus welchem Organ das inficirende Material stammt, dann wird man den Schnitt in der Mittellinie anlegen müssen.

Die Operation ist im Wesentlichen dieselbe, wie bei der fibrinös-eiterigen Form. Da jedoch bei der rein eiterigen oder jauchigen Peritonitis schützende Verklebungen nur eine geringere Rolle spielen, so hat man die Rücksicht, dass diese zerstört würden, nicht zu beobachten, vielmehr muss man darauf Bedacht nehmen, das frei bewegliche Exsudat möglichst gründlich zu entfernen. Wir können hier Ausspülungen mit steriler Kochsalzlösung vornehmen. Dieselbe muss 0,6proc. und 40—42° C. warm sein.

Wenn wir den Schnitt in der Mittellinie angelegt haben, dann führen wir in einen Winkel der Operationswunde ein dickes, mehrfach durchlöchertes Drainrohr ein, durch welches wir nach allen Richtungen den Wasserstrahl unter geringem Druck in die Bauchhöhle leiten, während wir das Spülwasser durch ein zweites in dieselbe Wunde eingelegtes Rohr abfliessen lassen. Haben wir in der R. i. c. eingeschnitten, so empfiehlt es sich, eine Gegenöffnung in der linken Fossa iliaca anzulegen, welche zur Einführung des ableitenden Rohres dient. Die Ausspülung wird so lange fortgesetzt, bis das Spülwasser klar abfliesst.

Ob diesen Ausspülungen neben der reinigenden und die Bauchhöhle von septischem Material entlastenden Wirkung auch noch ein belebender Einfluss, wie einige Autoren wollen (Körte, Lennander), zukommt, das ist noch nicht sicher ausgemacht. Jedenfalls habe ich den Eindruck gewonnen, dass man nicht mehr und nicht länger spülen soll, wie eben nöthig.

Nach dem entlastenden Schnitt und nach der Ausspülung wird die Bauchhöhle lege artis tamponirt. Ist nach dem Charakter der Entzündung anzunehmen, dass sich grosse Mengen flüssiger Exsudatmassen noch nachbilden werden, so kann man ein mit Gaze unwickeltes weites Drainrohr in die obere Gegend der Bauchhöhle, eventuell ein ebensolches auch noch in das kleine Becken einschieben. Besondere Vortheile bietet das

Drainrohr aber meistens nicht vor den Tampons, da es leicht durch sich vorlagernde Darmschlingen verstopft wird.

Die weitere Nachbehandlung kann nur dieselbe sein, wie wir sie bei der Operation der fibrinös-eiterigen Form geschildert haben, nur wird eine Opiumbehandlung ohne Berechtigung sein, da wir eine Rettung von abkapselnden Verwachsungen doch nicht zu erwarten haben. Gegen andauernden unerträglichen Schmerz wird am besten Morphium subcutan gegeben.

Besonders ungünstige Bedingungen für ein chirurgisches Vorgehen bietet die Peritonitis, welche mit rasch und plötzlich sich ausbildendem hochgradigen Meteorismus einhergeht. Die Bedingungen für einen chirurgischen Eingriff sind um dessentwillen so ausserordentlich schwierige, weil die Diagnose des augenblicklichen Zustandes, die Abschätzung der Gefahr, in welcher sich der Patient befindet, und weil endlich die Wahl des richtigen Zeitpunktes zum Eingriff besonders schwer zu bestimmen sind.

Denken wir uns einen Fall, der peracut beginnt. Der Patient wird durch einen plötzlich auftretenden Schmerz in der R. i. c. aufs Krankenlager geworfen, an diesen Schmerz schliesst sich ein sich in wenigen Stunden entwickelnder hochgradiger Meteorismus mit raschem, flachem Puls, schweissbedeckten kalten Extremitäten, Facies abdominalis an. Nach einigen übelriechenden Ructus kann sich sogar ileusartiges Erbrechen zeigen, wie wir es in unserem Fall 11 (Seite 102) beobachteten. Peristaltische Bewegungen sind nicht immer deutlich.

Um welchen Zustand kann es sich handeln?

1. Es kann eine reactive Entzündung des Darmtractus mit Hyperaemie des Peritoneums, seröser Durchtränkung der Darmmusculatur und Parese derselben vorliegen, während sich der eigentliche örtliche Entzündungsprocess abkapselt, — der günstigste Fall.

2. Es kann sich um eine foudroyante peritoneale Sepsis handeln. — Ein absolut tödtlicher Zustand, bei welchem mit Gier die Lymphbahnen des Peritoneums grosse Mengen toxischer Stoffe aufnehmen, und der Exitus eintritt, ehe es zur eigentlichen entzündlichen Exsudatbildung kommt.

3. Wenn wir deutliche peristaltische Bewegungen des Darms, die auf ein Hinderniss in der Fortbewegung des Darminhalts

schliessen lassen, beobachten können, so wird es sich handeln um entzündliche Paralyse einer grösseren oder kleineren Darmstrecke, und es wird für die Prognose des Falles von der grössten Wichtigkeit sein, ob der diese Paralyse einer Darmstrecke bewirkende Entzündungsprocess abgekapselt wird oder rasch über das Bauchfell weiterschreitet.

Stehen wir einem solchen Zustande gegenüber, bei welchem also die Frage, um was es sich handelt, nur mit einer gewissen Wahrscheinlichkeit beantwortet werden kann, dann ist es ausserordentlich schwierig, sich für den Zeitpunkt des Eingriffs und eventuell für die Operation überhaupt zu entscheiden.

In dem Falle, dass ein plötzlicher, von den erwähnten ominösen Symptomen begleiteter acuter Meteorismus sich an einen Perforationsvorgang der R. i. c. anschliesst, und dass irgend eine peristaltische Bewegung des Darms gar nicht in die Erscheinung tritt, würde ich zunächst von jedem Eingriff absehen. Handelt es sich nur um einen reactiven Process, so wird der Meteorismus spontan nach 24—36 Stunden wieder zurückgehen, liegt aber eine infectiöse Peritonitis vor, so ist der Zustand ein derartig ernster und bedenklicher, dass die Handhabe für einen nützlichen chirurgischen Eingriff fehlt. Wie wollen wir bei dem kolossalen Meteorismus den Entzündungsvorgängen des Peritoneums beikommen können? Wie ist hier, wo sich uns sofort beim Eindringen in die Bauchhöhle der ad maximum aufgeblähte Darm entgegenwölbt, ein Austupfen, Ausspülen, eine Tamponade möglich?

Geht also der Meteorismus nicht nach der genannten Zeit spontan zurück, dann liegt eine bösartige Peritonitis vor, die meistens den Charakter einer peritonealen Sepsis trägt und sehr bald durch Toxhaemie und Septichaemie zum Tode führen wird. Sollte aber nach dem Abwarten bis zu dem Zeitpunkte, an welchem sich der Zustand des Patienten mit Sicherheit als allgemeine Peritonitis qualificirt, der letztere, wie die Herzthätigkeit zeigt, noch einen solchen Vorrath an Kraft besitzen, dass wir einen Versuch der Rettung wagen dürfen, dann bleibt zunächst nichts Anderes übrig, als die Beseitigung des hochgradigen Meteorismus zu unternehmen. Dies kann nur durch eine rasch ausführbare Enterostomie geschehen. Wir legen, am besten in der linken Regio iliaca den Bauchschnitt an, ergreifen eine aufgeblähte

Dünndarmschlinge, nähen sie in bekannter Weise an und öffnen sie. Die einfache Operation kann unter leichter Aethernarcose, im ersten Act, in dem der Bauchschnitt angelegt wird, auch unter localer Anaesthesie ausgeführt werden. Der Eingriff bietet zunächst den Vortheil, dass wir einen Einblick bezüglich des Charakters des vorliegenden Entzündungsprocesses bekommen, ob Exsudat in der Bauchhöhle vorhanden ist, ob es eiterig oder jauchig ist, ob es sehr massenhaft ist, oder ob nur eine entzündliche Röthung des Bauchfells vorliegt mit geringer Exsudatmenge, die sich nur in den abhängigen Partieen des Bauches angesammelt hat und uns deshalb bei dem Eingriff gar nicht zu Gesicht kommt, ob es sich also um eine sogenannte peritoneale Sepsis handelt. Ist der Darm noch nicht vollständig paralytisch, so wird nicht nur aus der nächstliegenden Darmpartie gasförmiger und flüssiger Inhalt entleert, sondern die angelegte Darmfistel wird als ein Entlastungsventil für den ganzen Darmtractus functioniren, so dass der Meteorismus allmählich zurückgeht. Der Darm wird aus seiner Ueberdehnung zu einer dem Normalen sich nähernden Ausdehnung zurückkehren, ein Vortheil, der nicht zu unterschätzen ist, denn der Peritonealüberzug des meteoristisch gedehnten Darms mit seiner mangelhaften Circulation, mit seinem sich zersetzenden Inhalt ist vollständig machtlos gegen den Entzündungsprocess, während das Peritoneum des Darms, der seine natürliche Form allmählich wieder annimmt, eben durch die wieder geregelte Circulation und Ernährung eine unvergleichlich grössere Widerstandskraft besitzen muss. Sollte es also durch das angelegte Entlastungsventil gelingen, den Meteorismus zurückzubringen, — was natürlich nur dann zu erhoffen ist, wenn der Darm noch nicht vollständig paralytisch ist, — dann werden wir die Widerstandskraft der Peritonealfläche entschieden verstärkt haben. Wir werden aber auch dadurch, dass wir dem Zwerchfell eine freiere Bewegungsfähigkeit verschafft haben, die Athmung verbessert und dadurch die Circulation und die Herzkraft gehoben haben.

Sobald der Meteorismus beseitigt werden konnte, ist es jetzt möglich, — so lange noch ein Funke der Hoffnung auf Genesung glimmt, — alle die Massnahmen zu treffen, die wir behufs Unterstützung des Organismus im Kampfe gegen den Entzündungserreger schon besprochen haben.

Wir können jetzt unseren Schrägschnitt machen, können eventuell ausspülen, tamponiren etc.

Bei einem im Anschluss an eine Appendicitis perforativa acut auftretenden hochgradigen Meteorismus mit seinen ominösen Begleiterscheinungen, der auf eine Parese des ganzen Darmtractus schliessen lässt, würde sich demnach unser therapeutisches Verhalten folgendermaassen gestalten:

1. Da wir gleich beim ersten Auftreten des Meteorismus nicht mit Sicherheit entscheiden können, ob es sich nur um eine **reactive** Entzündungsform mit hochgradiger Aufblähung des Darms handelt, oder ob hier ein allgemeiner **infectiöser** peritonitischer Process vorliegt, so müssen wir zunächst abwarten, ob der Meteorismus sich zurückbilden wird.

2. Gehen die bedrohlichen Erscheinungen nach etwa 36 Stunden zurück, so wird die Annahme eines von einer **localen** Entzündung ausgehenden **reactiven** Processes gerechtfertigt sein.

3. Bleibt der besorgnisserregende Zustand bestehen, oder werden die Symptome der Herzschwäche etc. noch ausgeprägter, so müssen wir eine **schwere Peritonitis** annehmen.

4. Ist auf Grund der vorliegenden Symptome noch irgend eine Aussicht auf Rettung vorhanden, so ist der Versuch gerechtfertigt, den Meteorismus durch **Anlegung** einer **Darmfistel** zu beseitigen.

5. **Gelingt** dieser Versuch, so können weitere chirurgische Maassnahmen getroffen werden, falls der Zustand des Patienten diese gerechtfertigt erscheinen lässt.

6. Gelingt dieser Versuch **nicht** oder ist der Patient trotz seines Gelingens in einer Verfassung, welche jede Aussicht auf Erfolg eines weiteren chirurgischen Handelns ausschliesst, so ist jeder weitere Eingriff zu unterlassen.

7. Auch im ungünstigsten Falle haben wir dem Patienten das qualvolle Ende durch eine Enterostomie erleichtert.

Der Entschluss für unser Handeln ist ein leichterer, wenn der meteoristisch aufgetriebene Darm deutlich peristaltische Bewegungen zeigt. Hochgradiger Meteorismus verbunden mit ausgesprochener Peristaltik kommt bei allgemeiner Peritonitis nicht vor. Ist bei dieser der Darm hochgradig aufgebläht, so ist er mindestens paretisch und lässt dann wurmförmige Bewegungen nicht erkennen. Die deutlichen peristaltischen Bewegungen des aufgeblähten Darms weisen darauf hin, dass er ein Hinderniss zu überwinden hat, und dass seine Muskulatur noch im Stande ist, die Anstrengungen zu dieser Arbeit zu machen. Da der Meteorismus sich gleich an die ersten Erscheinungen der Perforation anschloss, so kann dieses Hinderniss nur durch eine entzündliche Paralyse einer Darmstrecke verursacht sein. Wie lang diese Strecke ist, ob der Entzündungsprocess ein abgekapselter werden oder ob er weiter fortschreiten wird, das können wir bei dem bestehenden Meteorismus nicht beurtheilen. Das Krankheitsbild wird vorerst von den Erscheinungen des Hindernisses in der Darmpassage beherrscht. Das Ileus-Erbrechen, der Herzshok, den jedes Passagehinderniss mehr oder weniger bewirkt, die verderbliche Wirkung der resorbirten Toxine, die zum Theil aus dem Entzündungsherd, sicher aber auch aus den sich zersetzenden Darmcontenta stammen werden, fordern energisch zur Beseitigung des Hindernisses auf.

Bei dem hochgradigen Meteorismus ist ein Angriff des Entzündungsherdes ausserordentlich gewagt. Hier ist zunächst sicher din Enterostomie geboten. Die weitere Beobachtung des Falles wird nun lehren 1. ob der don paralytischen Ileus verschuldende Entzündungsprocess ein begrenzter bleibt und ob er in diesem Falle ein Exsudat gesetzt hat, das resorbirt wird oder einen operativen Eingriff erfordert, eder 2. ob der Entzündungsprocess ein continuirlich fortschreitender ist, der rasche chirurgische Hülfe verlangt.

Die Erfolge, die wir von der Operation einer diffusen Peritonitis zu erwarten haben, richtig zu beurtheilen, bietet grosse Schwierigkeiten. Diese finden ihren Grund darin, dass es oft unmöglich ist, nach dem klinischen Befunde den pathologisch anatomischen Stand des Processes zu erkennen. Wir können im einzelnen Falle nicht wissen, ob der höchste Virulenzgrad der Entzündung über die ganze Peritonealfläche gleichmässig verbreitet ist, oder ob dieselbe an verschiedenen Stellen verschiedene Intensität aufweist. Eine

Peritonitis, welche einen jauchig eiterigen Charakter zeigt, braucht, wie wir schon auseinandergesetzt haben, nicht überall — „total" — jauchig eiterig zu sein, es können Bauchfellpartieen seröses Exsudat aufweisen, ja vollständig intact bleiben. Wir können weiter nicht entscheiden, in wieweit reactive Processe betheiligt sind, d. h. solche Entzündungsvorgänge, die durch Toxine, also chemische Agentien, bewirkt und deshalb mit dem Zurückgehen des infectiösen Entzündungsprocesses auch zum Stillstand gebracht werden.

So erklärt es sich, dass hier und da scheinbar vollständig desolate Fälle noch zur Genesung gelangen.

Im Grossen und Ganzen kann man sagen, dass die Fälle, welche frühzeitig einen hochgradigen Meteorismus aufweisen und mit sehr raschem, flachem, aussetzendem Pulse verlaufen, den Stempel der Toxhämie an sich tragen und deshalb besonders ungünstig zu beurtheilen sind. Jedoch dürfen wir uns nicht beikommen lassen, im Gegensatz hierzu die Fälle, welche keinen Meteorismus und einen kräftigen und verhältnissmässig ruhigen Puls zeigen, immer günstig zu beurtheilen. Auch bei einer peritonealen Sepsis kann der Meteorismus einmal fehlen, und bei einer virulenten fibrinös eiterigen Peritonitis kann unter Umständen der Puls im Anfange in jeder Beziehung gut sein — und doch schlägt er plötzlich in das ungünstige Stadium um.

Mit einiger Sicherheit den Erfolg der Operation vorherzusagen, ist unmöglich. Wir können uns nur auf unsere Erfahrung stützen und von besseren oder schlechteren Aussichten sprechen. Das steht nur fest: Je eher wir bei den Fällen, die überhaupt eine Indication zur Operation abgeben, eingreifen, ein desto besserer Erfolg ist zu erwarten.

Die Statistik der Operationsresultate ist nicht sehr massgebend. Sie muss ganz verschieden ausfallen, je nachdem der Operateur vorsichtig die Fälle, welche Aussicht auf Erfolg bieten, auswählt oder je nachdem er versucht, auch trostlose Fälle noch zu retten. Der erstere wird selbstverständlich bessere Resultate herausrechnen, wie der letztere.

Nach einer jüngst veröffentlichten Statistik Sonnenburg's[1]) kamen in den Jahren 1894—1900 von 150 Fällen 79 zur Heilung durch Operation, das sind 52 pCt.

Sonnenburg theilt diese 150 Fälle ein in

I. Aeltere Fälle von 1894—1897 (61 Fälle, 25 Heilungen):
   a) Progediente fibrinös-eiterige Peritonitis
      28 Fälle, 18 Heilungen = 64 pCt. Heilungen.
   b) Diffuse jauchig-eiterige Peritonitis
      33 Fälle, 7 Heilungen = 21 pCt. Heilungen.

II. Neuere Fälle von 1897—1901 (89 Fälle, 54 Heilungen):
   a) Progrediente fibrinös eiterige Peritonitis
      53 Fälle, 38 Heilungen = 71 pCt. Heilungen.
   b) Diffuse jauchig-eiterige Peritonitis
      36 Fälle, 16 Heilungen = 44 pCt. Heilungen.

1) Deutsche med. Wochenschrift, No. 15. 1901.

Bei den 61 älteren Fällen konnten also insgesammt 25pCt. Heilungen = 41pCt., bei den 89 neueren Fällen 54 Heilungen = 60pCt. verzeichnet werden.

Die Entfernung des bösartig veränderten Appendix — des gangränösen oder hochgradig ulcerösen Fortsatzes.

Von allen Operationen, die während des Anfalls in Frage kommen, wird wohl die Entfernung des isolirt erkrankten, bösartig veränderten Appendis am seltensten ausgeführt werden. Die Erklärung hierfür liegt auf der Hand. Der bösartig veränderte Appendix entpuppt sich in vielen Fällen erst dann als solcher, wenn sich an den entzündlichen Vorgang, der sich in dem Organ selbst — in seinem Lumen oder in seiner Wand — abspielt, auch Entzündungen der Umgebung, perityphlitische oder paratyphlitische, angeschlossen haben, wenn also der Entzündungserreger das Organ schon verlassen hat. Je zahlreicher aber unsere Fälle werden, je schärfer wir auch bei dieser Krankheitsform beobachten und diagnosticiren lernen, desto mehr werden wir auch der Erfüllung der gewiss idealen Forderung näher kommen, dass wir bei einem noch auf den Appendix beschränkten Entzündungsvorgang die Bösartigkeit desselben erkennen und aus dieser Erkenntniss eine Indication für die Operation herleiten können.

Wir haben ja bereits bei der Erörterung der absoluten Indication für die Operation unter f (Seite 216) die Anhaltspunkte hervorgehoben, die uns hier leiten müssen, wir haben auch (s. Krankengeschichte 35) einen Fall erzählt, bei dem in richtiger Erkenntniss der Sachlage die Amputation des gangränösen Appendix indicirt gewesen wäre vor Ausbruch des bösartigen peritonealen Processes, der Patient wäre bei Vornahme dieser rechtzeitigen Operation gerettet worden.

Wir wollen nicht verfehlen, nochmals darauf hinzuweisen, dass das in Begleitung einer Appendicitis auftretende schwere Krankheitsgefühl, der rasche zu der Temperatur nicht in richtigem Verhältniss stehende Puls, eventuell Schüttelfröste, Erbrechen Symptome sind, welche die Erkrankung als eine bedenkliche charakterisiren, sie lassen einen gangränösen oder hochgradig ulcerösen Appendix mit grosser Wahrscheinlichkeit vermuthen, besonders dann, wenn das Gebilde als schmerzhafter Wulst durchzufühlen ist.

Wir wollen die Operation, welche die Entfernung des gefährlichen Rudiments bezweckt, hier kurz schildern. Die Technik der-

selben ist massgebend für alle die Fälle, in welchen eine Amputation des Fortsatzes auch bei der Entleerung perityphlitischer Exsudate oder der Operation der fortschreitenden oder allgemeinen Peritonitiden vorgenommen wird.

1. Der ca. 8—10 cm lange Schrägschnitt erfolgt, je nach der Lage des fühlbaren Appendix oder des Sitzes des Schmerzpunktes mehr oder weniger nahe der Spina ant. sup.

2. Herausnähen der Muskulatur.

3. Spaltung des Peritoneums, Anschlingen der Wundränder desselben an dicken Seidenfäden. Auseinanderziehen der Wundränder.

4. Orientirung, eventuell unter Beiseiteschieben vorliegender Dünndarmschlingen, über die Lage des Coecums und des Appendix durch Inspection und vorsichtiges Eingehen mit zwei Fingern der linken Hand.

5. Ist der Appendix verklebt oder verwachsen, dann wird er stumpf oder mit vorsichtigen, dicht entlang dem Rudiment geführten Scheerenschlägen gelöst. Etwaige Blutungen werden durch Compression gestillt. Genaues Austupfen mit steriler Gaze, vorläufige Tamponade der durch Trennung der Verwachsungen geschaffenen Wundfläche.

6. Trennung des Appendix von seinem Mesenterium. Dasselbe wird mit krummen, mit dünnen Catgutfäden armirten Nadeln etappenweise umstochen, so dass jedes Mal etwa 1,5—2 cm in die Ligatur fallen. Man beginnt mit der Umstechnng am freien Rande und schreitet fort bis zum coecalen Ende; je nach der Ausdehnung des Mesenteriums und der Breite der Fläche, die jedes Mal gefasst wird, werden 4—6 Fäden gebraucht. Abtrennung des Appendix durch Durchschneidung des Mesenteriums zwischen Ligatur und Rudiment. Es ist zweckmässig, sich dabei nahe am Appendix zu halten, damit die Fäden vom Mesenterium nicht abrutschen, ebenso ist es ein Act der Vorsicht, das unterbundene Mesenterium beim Abtrennen festhalten zu lassen, damit man sich seiner versichert und man ein etwa noch blutendes Gefäss sofort isolirt unterbinden kann. Jetzt — nach Durchschneidung des Mesenteriums — hat man den Appendix frei als Bändel oder wulstförmiges Gebilde in der Hand, er ist nur noch im Zusammenhang mit dem Coecum.

7. Herausziehen des Fortsatzes aus der Bauchwunde. Entfernung der Tampons, welche bis jetzt auf der Wundfläche lagen. die nach Trennung etwaiger Verwachsungen entstanden war. Waren letztere nicht vorhanden, so fällt dieser Act der Operation weg. Ringsum Tamponade der Bauchwunde, so dass wir nur noch mit dem aus der Bauchwunde luxirten Appendix und dem Theil des Coecums zu thun haben, an welchem er befestigt ist.

8. Unser jetziges Vorgehen richtet sich darnach, ob die Beschaffenheit des coecalen Theils des Appendix in den Grenzen des Normalen liegt, dass wir eine kunstgerecht ausgeführte Naht anlegen dürfen, oder ob die pathologischen Veränderungen des Gebildes sich auch auf den coecalen Theil desselben erstrecken und so hochgradig sind, dass eine Naht nicht ausführbar ist.

a) Nehmen wir einmal an, dass die etwa vorhandene Gangrän oder der hochgradige ulceröse Process, die uns ja die Indication zur Operation abgegeben haben, das coecale Ende verschont haben, dass dasselbe zwar geröthet ist, aber ein noch festes, gut ernährtes Gewebe zeigt, so verfahren wir folgendermassen:

Wir schlingen in einer Entfernung von etwa 1,5 cm vom Coecum einen Seidenfaden um das Rudiment und knüpfen ihn fest, dann umschneiden wir mit einem kleinen Scalpell coecalwärts von dem Faden, etwa 0,25 cm von ihm entfernt, ringsum den Peritonealüberzug des Appendix und schieben das Peritoneum von der Schnittlinie aus mit dem Messerrücken zurück bis zum Coecum, eine Peritonealmanschette bildend. Wir haben auf diese Weise einen etwa 1 cm langen coecalen Stumpf vom Peritoneum entblösst. Um diesen entblössten Stumpf legen wir jetzt dicht am Coecum ebenfalls einen Seidenfaden mittlerer Dicke, den wir aber nicht allzu fest knüpfen, um das Gebilde nicht zu sehr in seiner Ernährung zu beeinträchtigen. Jetzt amputiren wir zwischen den beiden Seidenfäden, etwa 0,75—1 cm vom Coecum entfernt, wobei wir selbstverständlich, da das Peritoneum zurückpräparirt ist, nur Muskulatur und Schleimhaut zu durchschneiden haben. Etwaiger infectiöser Inhalt kann hierbei nur ausfliessen, soweit er zwischen den angelegten Fäden steckt. Die Amputationsfläche wird sofort genau abgetupft und mit einer 1 promill. Sublimatlösung desinficirt.

Die Naht des Amputationsstumpfes: Zunächst vernähen wir

mit drei dünnen Darmseidenfäden den Muskelstumpf. Ob man nur durch die Muskulatur sticht, oder ob man die Schleimhaut mitfasst, das ist nach meiner Erfahrung irrelevant. Ich fasse gewöhnlich die Schleimhaut mit, ich wüsste nicht, was es schaden sollte. Abschneiden der Fäden. Den mittleren lässt man am besten vorläufig lang, um an ihm den Stumpf besser handhaben zu können. Jetzt wird der um den Stumpf gelegte Umschnürungsfaden losgetrennt und entfernt. Ueberstülpen der Peritonealmanschette über den Stumpf, Vernähen der Peritonealwundränder mit feiner Seide über dem vernähten Muskelstumpf. Habe ich einen Peritonealfaden angelegt, dann schneide ich den letzten lang belassenen Muskelfaden ab, denn ich kann jetzt den Stumpf an dem Peritonealfaden handhaben. Weitere Naht der Peritonealwunde durch einige Seidenfäden. Wir haben jetzt einen 0,75—1 cm langen Appendix-Stumpf, der von Peritoneum umhüllt ist.

Hat uns bei der Operation das Gewebe des Appendix im Bereich der Operation als ein gesundes imponirt, war es nicht morsch, schnitten die Fäden nicht durch, liess sich das Peritoneum gut ablösen, dann dürfen wir vertrauen, dass die Fäden halten und der Stumpf heilt. Einen solchen Stumpf stülpen wir noch in die Coecalwand ein und übernähen ihn mit dem Peritoneum des Coecums, indem wir etwa 0,5 cm beiderseits von der Basis des Appendixstumpfes das Peritoneum mit dem Faden anschlingen und durch Verknüpfen des Fadens die angeschlungenen Peritonealflächen gegeneinander bringen. Zu diesem Übernähen des Stumpfes benöthigen wir etwa 4 Fäden. Ist die Amputation beendet, so sehen wir nur die letzten 4 Peritonealfäden des Coecums. Das Rudiment ist ganz verschwunden, der Stumpf ragt mit seiner Schleimhautfläche in das Lumen des Coecums hinein.

Sind wir nicht ganz sicher, ob das Gewebe des Appendix genügende Festigkeit zur sicheren Heilung besitzt, so unterlassen wir am besten die dritte Nahtreihe und vernähen den Stumpf mit einem lang belassenen Peritonealfaden in die eine Ecke des Peritoneums der zum Theil offen gelassenen Bauchwunde, damit, falls sich eine Fistel bilden sollte, das dann herausquellende infectiöse Material nach aussen abgeleitet werden kann.

b. Ist das Gewebe des coecalen Theiles so hochgradig verändert und morsch, dass eine Naht nicht ausführbar ist, so ver-

fahren wir, wie folgt. Abschnüren des Appendix mit einem Seidenfaden etwa 1,5 cm von dem Ansatz am Coecum, ein zweiter Seidenfaden wird dicht am Coecum um den Appendix gelegt. Ein Abpräpariren einer Peritonealmanschette findet nicht statt. Amputation zwischen den beiden Seidenfäden, etwa 0,25 cm von dem ersten entfernt. Rasches, genaues Abtupfen der Operationswunde und Desinfection derselben. Jetzt wird etwa 0,25 cm von der Amputationswunde eine dünne mit Doppelfaden armirte Nadel durch den Stumpf gestochen, die Fäden werden nach beiden Seiten geknüpft. Jetzt Lösung des Abschnürungsfadens. Der Stumpf wird mit einem lang belassenen Faden in einen Peritonealwundwinkel eingenäht.

Nach Versorgung des Stumpfes auf die eine oder andere Art werden die abschliessenden Tampons entfernt. Nochmaliges genaues Ab- und Austupfen des Operationsfeldes mit feuchter steriler Gaze.

Da es sich in dem vorliegenden Falle um einen bösartig veränderten Appendix handelte, der eben, weil er septisches Material in seinem Innern und in seiner Wand, vielleicht auch schon auf seiner Aussenfläche enthielt, entfernt wurde, da ferner anzunehmen ist, dass dieses bösartige Material bei den nothwendigen Manipulationen mit dem Gebilde erst recht ausgepresst und ausgeknetet wurde und eventuell in die Umgebung gelangte, so ist es nicht erlaubt, die ganze Bauchwunde zu schliessen. Ein Wundwinkel bleibt offen; falls der Appendix in die Peritonealwunde eingenäht werden musste, selbstverständlich der Winkel, der den eingenähten Stumpf enthält. Durch diesen Wundwinkel wird ein langer Jodoformgazestreifen in das Operationsgebiet eingeschoben und nach aussen geleitet. Der übrige Theil der Bauchwunde wird lege artis vernäht, wie wir es weiter unten bei der Erörterung der Entfernung eines chronisch entzündeten Appendix, an dessen äusserer Oberfläche oder an dessen Wand wir virulentes septisches Material nicht vermuthen können, darlegen werden.

Secernirt die Wunde nachträglich oder bildet sich eine Fistel, so muss für genaue Ableitung gesorgt werden durch zweckentsprechende Tamponade des offenen Wundwinkels, bis gesunde Granulationen den normalen Heilungsprocess einleiten.

Bei der Entfernung eines bösartig veränderten Appendix, der,

wie hier in unserem Falle, nicht innerhalb eines abgekapselten Abscesses liegt, ist eine Frage von besonderer Wichtigkeit, nämlich die Frage, ob die Amputationswunde mit Sicherheit glatt verheilen wird oder nicht. Die Beantwortung dieser Frage ist zum grossen Theil Erfahrungssache. Besteht der geringste Zweifel, dann thut man gut, sich zur Vorsicht des Stumpfes durch Einnähen desselben in den peritonealen Theil der Bauchwunde zu versichern.

II. Die Operation im Intervall:

Was wir mit der Operation, die ausgeführt wird, wenn der acute Anfall, der noch bei innerer Behandlung zurückging, abgelaufen ist, bezwecken wollen, ist uns klar. Wir wollen den Patienten vor einem neuen Anfalll, der ihn unter Umständen in die grösste Lebensgefahr bringen wird, bewahren. Die Operation im Intervall kann also nur das eine Hauptziel verfolgen, die Entfernung des Appendix. Da wir es mit einer Gegend zu thun haben, welche durch vorhergehende entzündliche Processe — vielleicht durch mehrere verschieden ernste Attaquen — heimgesucht wurde, so kann von einem immer anatomisch gleichmässigen Operationsgebiet und deshalb von einer typischen Operationsmethode gar nicht die Rede sein. Wie wir jenes Gebiet finden, was wir finden werden, das können wir nur annähernd auf Grund unserer äusseren Untersuchung und der Anamnese beurtheilen. Nicht selten stellen sich aber die Verhältnisse ganz anders heraus, als wie wir sie uns gedacht haben, einfacher oder complicirter. Die Operation kann sich deshalb zu einer überraschend leichten gestalten, sie kann aber auch ungeahnte Schwierigkeiten bieten.

Wer deshalb bei der Operation im Intervall einige Male das Glück hatte, den Appendix unmittelbar unter dem parietalen Peritoneum, womöglich mit diesem verklebt, anzutreffen, wer diesen bequem gelagerten Fortsatz mit Leichtigkeit aus seinen Verklebungen befreien und aus der Wunde luxiren konnte, der ist noch nicht berechtigt, die Operation im Intervall als ein leichte anzusprechen, er wird sich eventuell bei einer folgenden Operation vom Gegentheil überzeugen müssen. Da wird er feste Verwachsungen, vorgelagerte verwachsene Dünndarmschlingen, versteckte Lage des Appendix, Exsudatreste finden, Verhältnisse, die unter Umständen die Operation zu einer sehr schwierigen ge-

stalten können. Wenn wir uns aber vor Augen halten, was wir wollen, so werden wir auch in solchen Fällen immer zum Ziele kommen.

1. Wir wollen auf dem kürzesten Wege vom Peritoneum parietale aus zum Appendix gelangen. Um diesen Vorsatz zu verwirklichen, müssen wir, bevor wir das Peritoneum spalten, von der Muskelwunde aus die Lage des Appendix vermittels Palpation durch das Peritoneum auskundschaften. Können wir ihn nicht in der Schnittlinie palpiren, so müssen wir das Bauchfell ablösen nach allen Richtungen, wie wir es oben bei der Erörterung der Operation zur Eröffnung tiefliegender Abscesse besprochen haben. Dort, wo der Processus dem Peritoneum am nächsten liegt, schneiden wir ein.

2. Wir wollen den Appendix aus seinen eventuell festen Verwachsungen schonend befreien, um ihn dann nach den oben geschilderten Regeln zu amputiren. Bei dieser Loslösung des Appendix ist es geboten, dass wir uns immer nahe an dem Rudiment halten und uns hüten, das Peritoneum der mit ihm verwachsenen Darmwand oder gar diese selbst in grösserer Ausdehnung zu schädigen, da wir durch diese Schädigung eine Fistel verschulden können. Die etwa durch die Loslösung verursachte Blutung wird am zweckmässigsten durch Compression, nicht durch Unterbindung gestillt, damit wir eine Störung der Ernährung der Darmwand verhüten.

3. Wir wollen den Patienten möglichst vor der Ausbildung eines der Operation folgenden Bauchbruchs bewahren. Hier tritt die Frage an uns heran: Dürfen wir der Operation die Naht der Bauchwunde folgen lassen? Diese Frage kann nicht ohne Weiteres in für alle Fälle gültiger Weise beantwortet werden.

Treffen wir einen Appendix an, dessen Amputationsfläche lege artis vernäht und ins Coecum eingestülpt werden darf, gehen wir sicher, dass aus der Amputationsstelle kein septisches Material in das Operationsgebiet gelangt ist, sind auch bei der Loslösung keine inficirenden Massen aus dem Rudiment, etwa aus einer befreiten Perforationsöffnung, ausgetreten, ist es so beschaffen, sind seine Wände so fest und verdickt, dass, wie anzunehmen ist, beim Manipuliren mit demselben keine Krankheitserreger an seine Oberfläche gelangt sind, haben wir auch

in den Verwachsungen keine alten Exsudatreste, die eventuell noch infectiös sind, angetroffen, so steht nichts im Wege, nach gründlichem Austupfen des Operationsfeldes und nach exacter Blutstillung eine complete Bauchnaht anzulegen. Ich habe sie häufig mit gutem Erfolge ausgeführt.

Sind wir aber in allen diesen Punkten im Einzelnen nicht sicher, kann vor Allem verdächtiges Material aus dem Appendix in die Umgebung gelangt sein, oder ist der Appendix selbst nicht geeignet zur Anlegung einer exacten Naht, so thun wir gut, einen Wundwinkel, in dem wir uns nöthigenfalls das Rudiment festlegen, offen zu lassen und von hier aus die Tamponade des Operationsgebietes durch Jodoformgazestreifen zu bewirken. In den allermeisten Fällen wird der offengelassene Wundwinkel die Bildung eines Bauchbruchs nicht verschulden.

Ich will hier kurz den Verlauf einer im Intervall unter ziemlich schwierigen Verhältnissen ausgeführten Operation schildern:

36. Patient, A. M. (s. Krankengeschichte 34, Seite 288), hat im Verlaufe von 6 Monaten 4 Anfälle von Perityphlitis überstanden. Der letzte Anfall endete mit der Bildung eines Douglas-Abscesses. Vollständige Genesung am 14. IV.

Operation behufs Entfernung des Appendix am 15. IV.

Strenge Asepsis. Da der Appendix hinter dem Coecum vermuthet wird, so wird der Schnitt in einer Entfernung von etwa 3 cm medialwärts von der Spina anterior superior angelegt. Er beginnt 2 cm oberhalb der Spinallinie und verläuft in schräger Richtung auf die Mitte des Ligamentum Poupartii zu in einer Länge von 8 cm. Operation bis aufs Peritoneum, wie gewöhnlich. Nach Abtastung des Peritoneums wird der Appendix nirgendwo entdeckt. Die Palpation hinter dem Blinddarm vom retroperitonealen Raum aus scheint einen Wulst zu ergeben, der nach oben zum aufsteigenden Dickdarm zieht. Trennung des Peritoneums in der Schnittlinie. Anschlingen desselben. Zu Gesicht kommen Dünndarmschlingen. Vorsichtiges Beiseiteschieben derselben mit steriler Gaze. Jetzt kommt das Coecum zum Vorschein, das sofort an seiner Taenie zu erkennen ist. Der Processus wird durch Eingehen mit zwei Fingern zunächst an typischer Stelle gesucht. Dort liegt er nicht. Desshalb Vorziehen des Coecums, so weit es möglich ist, und Aufheben desselben. Man sieht deutlich die Einmündung des Ileums, an der hinteren Fläche ist das Coecum stark injicirt, dort liegt dicht an demselben ein sehr gerötheter, kleinfingerdicker Wulst, der hart anzufühlen ist. Bei Verfolgung dieses Wulstes mittelst Palpation kommt man an ein kolbiges Ende, das ebenfalls dem ein Mesenterium entbehrenden Coecum fest anliegt. Ringsum Abtamponade des hervorgezogenen und nach oben umgeschlagenen Coecums. Es lässt sich nicht vollständig aus der Wunde hervorziehen. Jetzt vor-

sichtiges stumpfes Ablösen des verklebten Wulstes, an dem kolbigen Ende anfangend, bis zur Einmündungsstelle. Bei diesem Ablösen werden zwei Perforationsöffnungen frei. Die eine liegt etwa an der Grenze des coecalen und mittleren Drittels, die andere an der Einmündungsstelle, etwa 0,5 cm von ihr entfernt. Der Bezirk der losgelösten Stelle am Coecum blutet stark, desshalb festes Andrücken von Tampons. Bei dem Freiwerden der Perforationsöffnungen fliesst aus denselben trübe, röthliche, flüssige Masse, besonders aus der coecalen Oeffnung, desshalb genaues Abtupfen der ausgeflossenen Masse mit Gaze. Jetzt haben wir den Processus als bändelförmiges, kolbig verdicktes Gebilde vor uns. Ein Abbinden und Lostrennen des Mesenteriums fällt weg, weil dasselbe in die Verwachsungen mit dem Coecum einbegriffen war. Da der Processus am coecalen Ende sehr morsch ist, so wird er mit einem Doppelfaden in einer Entfernung von etwa 0,3 cm vom Coecum abgebunden und in die Peritonealwunde, etwa in deren Mitte, eingenäht. Nach Stillung der Blutung durch Compression nochmals genaues Abtupfen. Tamponade der hinteren Fläche des Coecums, der Stelle der losgetrennten Verwachsung, mit Fadengaze. Die abtamponirenden Tampons bleiben an Ort und Stelle. Die obere Hälfte der Wunde wird lege artis genäht, die untere bleibt offen. Tamponade derselben. Verband. Dauer der Operation: 50 Minuten.

Verlauf: Dass eine solche Operation, bei welcher ein Appendix mit infectiösem Inhalt entfernt wurde, bei welcher ausserdem zwei Perforationsöffnungen frei wurden, bei welcher also sich nicht vermeiden liess, dass inficirendes Material in die Umgebung gelangte, dass eine solche Operation nicht vollständig aseptisch verlaufen würde, war vorauszusehen. Wir mussten annehmen, dass an der hinteren Wand des Coecums auf der Wundfläche, die nach dem Ablösen des Appendix zurückgeblieben war, ein entzündlicher Process sich etabliren würde. Um die Producte desselben aufzunehmen, hatten wir die Tamponade mit Jodoformgaze ausgeführt; um zu verhüten, dass diese Producte eventuell in die Umgebung gelangten, hatten wir diese abtamponirt. Des Processus hatten wir uns versichert, da wir nicht annehmen konnten, dass eine lege artis ausgeführte Naht halten würde.

Am Abend des Operationtages hatte Patient eine Temperatur von 38, Puls war 100. Gegen die ziemlich heftigen Schmerzen bekam er eine Morphiuminjection.

16. IV. Morgens 9 Uhr: Temp. 37,9. Puls 108. Während des Tages Uebelkeit und Schmerzen bei Peristaltik in der Gegend der Wunde. Am Abend gehen spontan Flatus ab. Kein Meteorismus.

Abends 6 Uhr: Temp. 38,3. Puls 115.

17. IV. Morgens 9 Uhr: Temp. 37,3. Puls 96. Abends 6 Uhr: Temp. 38. Puls 92. Befinden gut. Keine Schmerzen. Pat. nimmt Milch, Ei.

18. IV. Morgens 9 Uhr: Temp. 37. Puls 86. Verbandwechsel in Narcose. Die abschliessenden Tampons und der Tampon hinter dem Coecum werden entfernt. Es entleert sich etwas trüb-seröses Secret aus der Wunde. Der vernähte Theil der Wunde reactionslos. Abdomen flach, schmerzlos.

Lockere Tamponade der Wundhöhle. Keine weiteren abschliessenden Tampons.

Weiteres Befinden vorzüglich, nur Abendtemperatur noch 37,5—37,8. Puls 80—90.

20. IV. Zweiter Verbandwechsel. Der entfernte Tampon enthält neben geringen Mengen Secrets eine kleine Spur Koth. Der abgeschnürte Stumpf hatte also doch etwas Darminhalt durchgelassen.

21. IV. Dritter Verbandwechsel. Wunde secernirt serös-eiterige Masse, kein Kothaustritt mehr. Temp. Abends noch 37,5. Puls 88. Appetit gut. Normale Defäcation.

23. IV. Vierter Verbandwechsel. Die genähte Wundstelle heilt per primam. Aus der freigelassenen Wunde entleert sich jetzt wieder eine geringe Menge Koth.

In den nächsten Tagen täglicher Verband. Leichte lockere Tamponade der Wunde.

Da sich immer noch geringe Mengen Koth entleeren, bekommt Pat. täglich vor der Erneuerung des Verbandes ein warmes Bad. Allgemeinbefinden vorzüglich. Temp. normal. Puls 78—84. Appetit gut. Pat. isst Fleisch, leichtes Gemüse; von Getränken werden Milch, Cacao, Bouillon mit Ei, Schleimsuppen gereicht.

30. IV. Wunde granulirt gut, verkleinert sich immer mehr. Nur noch geringe Kothentleerung aus derselben. Pat. befindet sich vorzüglich. Er isst, wie in gesunden Tagen.

5. V. Keine Kothentleerung mehr aus der Wunde.

30. V. Vollständige Heilung ohne Bauchhernie[1]).

Der Wurmfortsatz (s. Tafel III, Fig. 6) stellt ein sehr verdicktes Gebilde dar mit hypertrophischer gewulsteter, gerötheter Schleimhaut. Er ist etwa 8cm lang und zeigt in einer Entfernung von 3 cm von seinem distalen Ende eine deutliche einschnürende Narbe, welche sich bis auf den Peritonealüberzug erstreckt und dort eine etwas strahlige Form hat. Die Narbe stammt offenbar

1) Die Reconvalescenz erfuhr am 17. V. eine unangenehme und besorgnisserregende Unterbrechung, indem sich bei dem zwar etwas anaemischen, aber sonst durchaus gesunden Patienten, der vor Allem ganz normale Temperaturen zeigte, eine Abnahme der centralen Sehschärfe und eine die untere Gesichtshälfte einnehmende Hemianopsie einstellte. Als pathologische Grundlage dieses Symptoms ergab die ophthalmoskopische Untersuchung (Koehne, Saemisch) doppelseitige Neuritis optica. Ein Grund für diese Neuritis war nicht zu finden. Eine centrale Ursache oder ein Zusammenhang mit dem fast verheilten Wundprocess musste ausgeschlossen werden. Luetische Symptome am Patienten nicht nachweisbar, Lues wurde auch nicht zugegeben. Die Sehschärfe nahm bis zum 22. V. in besorgnisserregender Weise ab. Unter Schmierkur und Jodkali gingen aber die Erscheinungen zurück, so dass jetzt, bei der Drucklegung dieser Abhandlung, bedeutende Besserung festzustellen ist.

von einer verheilten Perforation her. Etwa 2 cm coecalwärts von dieser Narbe befindet sich auf der Schleimhaut eine schmutzigrothe, von freien Blutergüssen durchsetzte Partie, welche, beiläufig in ihrer Mitte, eine necrotische, in eine für eine Sonde durchgängige Perforation mündende Stelle trägt. An der Peritonealfläche war diese Perforationsstelle mit dem Coecum verklebt und wurde erst beim Ablösen des Appendix frei, wobei sich eine trübe, schmutzigrothe Flüssigkeit aus dem Processus entleerte. Etwa 0,5 cm vom Coecum entfernt befand sich noch eine zweite grössere Perforation, welche in die Zeichnung nicht aufgenommen werden konnte. Das coecale Ende war morsch und brüchig.

Es war für den günstigen Verlauf der Operation von grosser Wichtigkeit, dass wir uns des Processus in der Wunde versicherten. Die brüchige Stelle heilte nicht per primam, sondern nur unter vorläufiger Fistelbildung.

Dass hier die Operation im Intervall indicirt war, das geht aus dem Befund hervor. Die morsche Stelle am coecalen Ende hätte über Kurz oder Lang zur vollständigen Necrose des Processus geführt, aus dem Coecum würde sich dann in brodelndem Strom inficirendes Material in die Bauchhöhle entleert haben — das Weitere können wir uns ergänzen.

III. Die Operationen der Residuen.

Die Residuen acuter Perityphlitiden geben Veranlassung zu einem operativen Eingriff, wenn sie das Leben bedrohende Zustände bewirken oder wenn sie Beschwerden verursachen, welche zwar nicht unmittelbar lebensgefährlich sind, aber die Arbeitsfähigkeit und den Lebensgenuss des Patienten hochgradig beeinträchtigen.

Im ersteren Falle handelt es sich um stricturirende Verwachsungen in der Coecalgegend, welche die Darmpassage stören. Wir haben schon bei der Erörterung der Differentialdiagnose darauf hingewiesen, dass derartige Verwachsungen vollständig tumorartige Verdickungen bedingen können, welche sich nur schwierig von Tumoren unterscheiden lassen, zumal die perithyplitischen Attaquen, welche derartige Verwachsungen zeitigten, nur wenig ausgesprochen zu sein brauchen, ja im Bild der Anamnese ganz verschwinden können. Es sind Fälle in der Litteratur veröffentlicht, in welchen nicht festzustellen war, dass der Patient jemals an einer Perityphlitis gelitten hatte. Die Operation dieser Verwachsungen kann grosse Schwierigkeiten bieten. Die Darmwände können hochgradig verdickt, das Lumen des Coecums, des aufsteigenden Dickdarms oder des Ileums kann derart verengert sein,

dass die Resection der verengerten Darmstrecke geboten ist zur Ausschaltung des bestehenden Hindernisses der Darmpassage.

Der Eingriff selbst ist nach denselben Gesichtspunkten auszuführen, wie die Operation im Intervall, nur ist, falls der Processus ganz verkümmert und verödet ist, die Entfernung eines solchen Gebildes nicht als Conditio sine qua non zu bezeichnen.

1. Schonende Trennung der Verwachsungen.

2. Falls sich zwischen den Verwachsungen alte Eiterreste finden, sind dieselben genau auszutupfen und nach Ausreiben mit Sublimatlösung (1:1000) mit Jodoformpulver einzustäuben (Schede).

3. Die Bauchwunde darf nur dann in toto geschlossen werden, wenn man sicher geht, dass in dem Operationsgebiete infectionsfähiges Material nicht zurückgelassen ist. Fanden sich alte Exsudatreste, die unter Umständen noch virulentes Material beherbergen können, so thut man gut, einen Wundwinkel offen zu lassen und von diesem aus das Operationsfeld zu tamponiren.

Im zweiten Falle haben wir es mit jenen Veränderungen des Wurmfortsatzes selbst zu thun, welche unerträgliche Beschwerden verursachen. Wir haben diese als fortdauernden Druck, als zum Nabel ausstrahlende Schmerzen, Verdauungsstörungen etc. kennen gelernt. Die localen Beschwerden sind in einzelnen Fällen, wie wir ebenfalls schon erörtert haben, so geringfügige, dass die eigentliche Ursache der im Abdomen steckenden Beschwerden und Schmerzen larvirt ist. Der Wurmfortsatz ist in solchen Fällen meistens chronisch verdickt, verwachsen mit der Umgebung, geschwürig etc.

Wir werden nicht immer berechtigt sein, diese Zustände als Residuen eines abgelaufenen Processes zu betrachten, vielmehr wird es sich hier auch nicht selten um noch fortdauernde sehr chronische Vorgänge handeln, aber wir werden bezüglich dieser Auffassung nicht immer eine sichere Unterscheidung treffen können. Wir halten es darum für angebracht, die Operation des chronisch erkrankten Appendix, welcher unverhältnissmässig heftige Beschwerden verursacht, unter der chirurgischen Behandlung der Residuen zu erörtern.

Die in diesem Falle ausgeführte Amputation des Appendix

unterscheidet sich in Nichts von der Operation, wie wir sie behufs Entfernung des hochgradig veränderten Gebildes im acuten Anfall geschildert haben.

Da das Operationsgebiet aber in den allermeisten Fällen aseptisch ist und da wir die Operation nicht aus einer Indicatio vitalis vornehmen, sondern sie nur machen, weil der Patient durch die Beschwerden in seinem Lebensgenuss oder in seiner Erwerbsfähigkeit hochgradig gestört ist, so haben wir die Pflicht, eine ganz besondere Vorsicht bei der Operation walten zu lassen, damit dieselbe einerseits für den Patienten eine Gefahr nicht involvirt, andererseits der Heilungsprocess so prompt verläuft, dass irgend welche Beschwerden von der Narbe nicht zurückbleiben.

Zwei Forderungen müssen deshalb auf das genaueste erfüllt werden.

1. Die strengste Asepsis.
2. Die genaueste Vereinigung der Wundränder, sowohl des Appendix, wie der Bauchdecke.

Ich will hier kurz den Gang der Operation, wie wir sie vorzunehmen pflegen, schildern:

1. Die Vorbereitung zur Operation. Der Patient bekommt am zweiten Tage vor der Operation ein warmes Bad (29° R.), welchem je nach der Grösse des Patienten und der Menge des Badewassers 0,5—1 kg Soda zugesetzt ist. Im Bad wird der Patient eine Viertelstunde gründlich abgeseift mit brauner Seife, die einen Ueberschuss an Alkali enthält. Nach gründlicher Abtrocknung wird das Abdomen mit Seifenspiritus abgerieben.

Am Abend vor der Operation wird der Patient noch einmal in derselben Weise gebadet und mit Seifenspiritus behandelt. Vor der Nacht wird das Abdomen mit Seifenschaum von Schmierseife eingeseift, und über die eingeseifte Haut wird ein ausgekochtes, noch feuchtes Tuch, darüber eine Lage wasserdichten Stoffs und schliesslich eine Binde gelegt.

Diese Behandlung der Bauchhaut verfolgt den Zweck, die Oberhaut aufzuweichen und zum Aufquellen zu bringen, damit das Desinficiens in dieselbe einzudringen vermag.

Am Nachmittag vor dem Operationstage bekommt der Patient

ein Abführmittel, am besten Ricinusöl, und unmittelbar vor der Operation wird noch ein Klystier gegeben. Am Morgen des Operationstages muss der Patient fasten.

Die subjective Desinfection der Hände und der Unterarme über das Ellenbogengelenk hinaus nehmen wir so vor, dass wir etwa 10 Minuten in fliessendem Wasser, das so heiss sein muss, wie es eben vertragen wird, lege artis bürsten, dann etwa 3 Minuten mit Seifenspiritus nachreiben und endlich noch 2 Minuten eine Desinfection mit Sublimat (1 pro Mille) folgen lassen.

Die Verbandmaterialien, Operationstücher, Näpfe etc. sind in strömendem Wasserdampf 30 Minuten sterilisirt, die Instrumente und das Nahtmaterial sind während 5 Minuten ausgekocht in Sodawasser.

Die Desinfection des Patienten wird geradeso gehandhabt, wie die subjective Desinfection, nur wird nach dem Abseifen die Bauchhaut noch rasirt, wobei die oberflächliche Epidermis geradezu abgekratzt wird.

Ringsum um das Operationsfeld werden sterile Tücher gelegt und mit sterilen Sicherheitsnadeln festgesteckt.

2. Die Ausführung der Operation. Chloroform- oder Aether-Chloroform-Narkose. Typischer Schrägschnitt. Vor der Eröffnung des Peritoneums werden die Hände noch einmal mit Sublimatlösung abgerieben. Aufsuchen des Appendix. Amputation und Naht desselben. Genaues Austupfen.

Vernähung der Bauchwunde:

a) Fortlaufende Naht des Peritoneums vermittels dünnen Catguts, das nach Hoffmeister in Formalin gehärtet und dann ausgekocht ist. Das Catgut wird in folgender Lösung aufbewahrt: Alcohol (96 proc.) 100,0, Glycerin 4,0, Acid. carbol. 5,0. Unmittelbar vor der Operation kann man es zur Vorsicht noch einmal aufkochen. Einige Male verträgt es diese Procedur, ohne brüchig zu werden.

b) Knopfnaht der tiefen Fascie, der Bauchmuskeln und der oberflächlichen Fascie mit Silkwormgut[1]). Dieses

1) Das Material ist ganz verschieden in seiner Brauchbarkeit je nach der Bezugsquelle. In ganz vorzüglicher Qualität ist es zu beziehen durch die Firma Friedrich Reininghaus und Sohn, Hagen in Westphalen.

Material verwenden wir in letzter Zeit ausschliesslich für die Muskelnaht, weil

1. es durch unmittelbar der Operation vorhergehendes Auskochen der Fäden, die man ungefähr benöthigt, sicher zu sterilisiren ist,

2. es gut gehandhabt werden kann und fest ist,

3. es nur sehr wenig imbibitionsfähig ist und deshalb todtes Nährmaterial für Infectionserreger kaum beherbergt,

4. es nicht so rasch resorbirt wird und deshalb zuverlässiger festhält, als Catgut.

c) Knopfnaht der Haut mit dünner Seide oder am besten ebenfalls mit Silkworm. Vor der Naht werden die Wundränder der Haut noch einmal gründlich mit Sublimatlösung abgerieben.

Sollte die Beschaffenheit des Appendix nicht sichere Gewähr für die Heilung der Wunde per primam bieten, so nähen wir den Stumpf desselben in einen Wundwinkel und tamponiren diesen leicht. Die Tamponade darf nicht zu fest sein, da sonst ein Hinderniss in der Darmpassage geschaffen werden kann. Nach 2—3 Tagen werden die Tampons entfernt und, falls irgend welche Störung in der Heilung nicht gefunden werden kann, wird der offen gelassene Theil der Wunde nur leicht mit Jodoformgaze bedeckt und mit Heftpflasterstreifen zusammengezogen.

Bei der Nachbehandlung nach den Operationen im Intervall und nach der chirurgischen Behandlung der Residuen ist die Verabreichung von Opium nicht angebracht. Der Darm soll ja gerade nicht allzu ruhig liegen, da durch die Ruhe desselben die Bildung von Verwachsungen von Neuem gefördert wird. Wir geben zur Beseitigung des eventuell heftigen Nachschmerzes Morphium subcutan. In den ersten zwei Tagen nach der Operation nimmt der Patient am besten nichts per os, gegen den Durst darf er Eisstückchen im Munde zergehen lassen. Am dritten Tage bekommt er Milch, Bouillon, Ei etc., am fünften Tage zartes Geflügel, Schinken etc.

Bei allen den Operationen, bei welchen es auf die Entfernung des Processus ankommt, müssen wir darauf gefasst sein, ein Gebilde anzutreffen, das kaum noch eine gewisse Aehnlichkeit mit einem normalen Wurmfortsatz hat. Es ist oft stark verdickt, nicht selten kolbig angeschwollen, geradezu missgestaltig gekrümmt, stark geröthet oder missfarbig

und liegt durch Verwachsungen dicht einem Darmtheil, meistens dem Coecum oder aufsteigenden Dickdarm, oder der Fossa iliaca an, so dass es nur als ein Wulst imponirt und schwer zu erkennen ist. Ist es an seiner Mesenterialfläche verwachsen, dann ist nach seiner Lostrennung eine Versorgung des Mesenteriums gar nicht mehr nothwendig, dasselbe lag eben in der festen Narbenmasse, welche die Verwachsung bewirkte, wir haben dann nach der Loslösung der Verwachsungen den freien Appendix vor uns. Unter Umständen können diese letzteren so fest sein, dass es geboten ist, die Partie der Darmwand, welche in die Verwachsungen einbegriffen ist, zu reseciren und die Darmnaht anzulegen, so dass wir den Appendix mit dem an ihm haftenden Darmwandstück entfernen. Dieses Vorgehen ist jedenfalls sicherer, als wenn wir bei der Lostrennung der Verwachsungen die Darmwand derart schädigen, dass unter Umständen eine Necrose derselben resultirt.

Zweiter Abschnitt.

Die specifisch entzündlichen Erkrankungen des Darms der Regio ileo-coecalis und ihre Folgen.

Unter den specifisch entzündlichen Erkrankungen, welche sich am Darm der R. i. c. abspielen, verstehen wir die krankhaften Vorgänge, welche schon durch ihre pathologisch anatomische Beschaffenheit besonders charakterisirte Entzündungsformen darstellen. Diese bilden nicht das Resultat des Kampfes des Organismus mit den Entzündungserregern im engeren Sinne, sondern jede einzelne eigenartige, pathologisch-anatomisch und klinisch sich darstellende Entzündungsform hat ihr besonderes, specifisches lebendes Virus als letzte Ursache.

In den allermeisten Fällen, die uns hier beschäftigen werden, finden wir nun aber die specifische Entzündungsform nicht rein, es gesellen sich vielmehr zu ihr entzündliche Veränderungen, welche auf Entzündungserreger im engeren Sinne zurückzuführen sind. Wir haben dann — wenn wir so wollen — eine Mischinfection oder Polyinfection vor uns, und es ist mehr, wie Fiction, wenn man die Entstehung dieser letzteren so auffasst, dass der specifische Entzündungerreger den fruchtbaren Boden bereitet für die überall im Darmkanal hausenden Mikroorganismen, welche wir als das lebende Virus für die im ersten Abschnitt besprochenen Entzündungsformen verantwortlich machen müssen.

Sobald aber der specifische Entzündungsvorgang mit den Entzündungserscheinungen im engeren Sinne vermischt ist, treten nicht selten diese letzteren so sehr in den Vordergrund, dass die Berücksichtigung des letzten aetiologischen Momentes — des den fruchtbaren Boden ebnenden specifischen Entzündungsvorgangs —

mehr ein wissenschaftliches, als practisches Interesse hat, soweit es wenigstens auf das momentane Handeln ankommt. Die Entzündungsvorgänge im engeren Sinne, welche sich an eine specifische Entzündungsform angeschlossen, sich geradezu auf dem Boden dieser letzteren „eingeimpft" haben, verlaufen aber sehr oft nicht anders, wie diejenigen, welche „auf eigene Faust" sich entwickelt haben.

Wir können uns also — sobald Streptokokken, Staphylokokken, das Bacterium coli etc. sich auf dem Boden einer specifischen Entzündung eingenistet haben — meistens auf das bereits im ersten Abschnitt Erörterte berufen. Wir haben hier nur die specifischen Entzündungsvorgänge zu besprechen, sofern sie noch rein und uncomplicirt verlaufen, wir werden ausserdem noch zu berühren haben, inwieweit sie unter Umständen den Verlauf der sich zu ihnen gesellenden Entzündungsvorgänge im engeren Sinne beeinflussen.

Da nun aber die specifischen Entzündungen des Darms der R. i. c. bei weitem nicht immer solche Symptome bewirken, welche einen Anhaltspunkt für die Erkrankung gerade dieser genannten Darmpartie bieten, da dieselbe nur selten allein erkrankt ist, vielmehr meistens neben der Erkrankung des in den R. i. c. liegenden Darms auch andere Darmtheile von demselben specifischen Entzündungsprocess ergriffen sind, so gehören immerhin die Fälle, in welchen der Arzt Gelegenheit hat, eine specifisch entzündliche Erkrankung gerade des Darms der R. i. c. zu diagnosticiren und zu behandeln, zu den selteneren Vorkommnissen. Die specifischen Entzündungsvorgänge unterliegen im Uebrigen derselben von allgemeinen Gesichtspunkten ausgehenden Beurtheilung, wie die Entzündungsvorgänge im engeren Sinne.

Wir werden uns deshalb bei unserer folgenden Erörterung kurz fassen und uns auf die im ersten Abschnitt gegebenen allgemeinen Darlegungen beziehen können und werden diesen zweiten Abschnitt unserer Abhandlung mehr als eine sich auf die specifischen Entzündungsvorgänge erstreckende Ergänzung des bereits Gesagten betrachten dürfen.

Von den specifischen Entzündungen, die uns hier interessiren, kommen in Betracht die Tuberculose, die Aktinomykose, der Typhus, die Dysenterie.

A. Die Tuberculose des Darms der Regio ileo-coecalis.

Der Tuberkelbacillus siedelt sich mit Vorliebe in dem Darmabschnitt der Regio ileo-coecalis an. Bei Autopsieen von an Lungen- und ausgebreiteter Darmtuberculose Verstorbenen findet man gewöhnlich gerade an der Einmündungsstelle des Ileums ins Coecum und in diesem selbst und dem Wurmfortsatze besonders ausgebreitete und tiefe Ulcera. Diese Prädisposition des Darms der Ileo-Coecalgegend erstreckt sich auch auf andere specifische Entzündungsvorgänge, auch die typhösen Geschwüre und aktinomykotischen Processe pflegen hier besonders ausgebildet zu sein. Der Grund für diese Empfänglichkeit wird darin zu suchen sein, dass der Krankheitserreger hier an der winkeligen Einmündung des Ileums und der Ileo-Coecalklappe, weiter in der blindsackartigen Ausbuchtung des Darms leichter zur Ruhe kommt, wie in anderen Darmabschnitten; auch die Blutversorgung und die Widerstandskraft des Gewebes an sich mag eine grosse Rolle spielen.

Die Darmtuberculose ist bekanntlich in den bei weiten meisten Fällen ein secundärer Process, der sich an schwere Lungentuberculose als letzte Scene in dem tragischen Ablauf der Erkrankung anschliesst. In einem solchen Falle besitzt der Organismus nur eine so geringe Widerstandskraft gegenüber dem Krankheitserreger, dass sich der tuberculöse Process rasch über den grössten Theil des Darmtractus ausbreitet und jenen uns Allen bekannten Zustand der disseminirten Tuberculose, der tuberculösen Geschwürsbildung ohne jede Tendenz zur Heilung, erzeugt. Diese Form der disseminirten Darmtuberculose interessirt uns hier nur insofern, als einmal ein in der R. i. c. sitzendes Geschwür, wie jedes an einer anderen Darmstelle etablirtes tuberculöses Ulcus zur Perforation kommen und dann eine Perforations-Perityphlitis oder Peritonitis erzeugen kann, die denselben Charakter und Verlauf zeigt, wie die aus einer Appendicitisperforation hervorgehenden gleichen Processe.

Auch kann selbstverständlich, zumal gerade die tuberculösen Ulcera des Coecums und des Appendix besonders tiefgehend zu sein pflegen, ein solcher Substanzverlust der Schleimhaut, auch ohne dass es zur Perforation kommt, Infectionserregern nach aussen durch die Darmwand den Weg ebnen, so dass entzündliche Processe in der Umgebung resultiren. Alle diese Entzündungsvorgänge, welche sich secundär der Tuberculose anschliessen können, sind

uns bereits bekannt. Wir können bei der Diagnose derselben an einen tuberculösen Process als letzte Ursache denken, wenn wir Anhaltspunkte für das Bestehen einer Darmtuberculose hatten.

Langheld[1]), der das Sectionsmaterial der Charité sichtete, fand unter 112 Fällen von Perityphlitis, die zum Exitus letalis geführt hatten, 20 Mal Tuberculose des Processus als Ursache derselben. Nur in 3 Fällen war die Tuberculose allein auf Coecum und Processus beschränkt.

Diese Berechnung gilt selbstverständlich nur für die Fälle, welche mit ungünstigem Ausgang endeten. Macht man eine Uebersicht über sämmtliche Perityphlitiserkrankungen, so wird der Procentsatz der Tuberculose, als Ursache, ein viel geringerer sein.

Für uns erlangt die Tuberculose der R. i. c. dann eine besondere Bedeutung, wenn sie auf die R. i. c. beschränkt bleibt oder doch vornehmlich diese Darmpartie ergriffen hat, während die in anderen Darmabschnitten etwa noch vorhandenen tuberculösen Veränderungen an Bedeutung zurücktreten.

Die gewissermaassen localisirte Ileo-coecal-Tuberculose kommt nur bei solchen Patienten vor, welche eine primäre Darmtuberculose, eine sogenannte Fütterungstuberculose acquiriren, oder welche nur äusserst geringe Veränderungen anderer Organe, in den allermeisten Fällen der Lunge, zeigen. Der Organismus hat hier noch die Kraft, den tuberculösen Process zu beschränken auf den Locus morbi, der Process selbst zeigt die Tendenz entweder zur Heilung, oder zur Infiltration und bindegewebigen Verdickung benachbarter Gewebsschichten.

1. Das tuberculöse Darmgeschwür mit Neigung zur Heilung kann zur hochgradigen Stenosenbildung führen. Diese Stenose tritt meistens ein nach völliger Vernarbung des Geschwürs, naturgemäss vornehmlich dann, wenn das Geschwür in circulärer Richtung zur Darmwand lag. Selten ist die Stenosenbildung auf die R. i. c. beschränkt, meistens kommen mehrere Verengerungen, auch in anderen Darmpartieen, vor. Trendelenburg fand 5 Stenosen auf eine Länge von 42 cm. Selbstverständlich kann die R. i. c. verschont bleiben von der Verengerung, während Geschwüre an anderen Stellen zur stricturirenden Narbenbildung führten.

Die Verengerung kann schon eintreten, ehe es zur voll-

1) Zur Aetiologie der Perityphlitis. 1890. (Dissertation.)

ständigen Verheilung des Geschwürs kam. Hier tragen die Schuld Infiltration und Induration der Darmwand, chronische Entzündungszustände des benachbarten Peritoneums mit retrahirenden Vernarbungsvorgängen. Dieser Process bildet den Uebergang zu einem ganz characteristischen pathologischen Zustande, der, auf tuberculöser Basis beruhend, in dieser Form nur den Darmabschnitt der R. i. c. befällt und der erst in den letzten Jahren zur Genüge gewürdigt worden ist, dem tuberculösen Ileocoecaltumor.

2. Der tuberculöse Ileocoecaltumor stellt eine Geschwulst dar, welche gebildet wird von hochgradig verdickten, starren, meist stark verengerten, oft mit einander verwachsenen Darmpartieen. Es kann befallen sein der unterste Theil des Ileums, das Coecum und die unterste Partie des Colon ascendens, der Apppendix, entweder jeder einzeln genannte Darmtheil isolirt oder — was häufiger vorkommt — in verschiedenen Combinationen zusammen.

Wie zeigt sich nun ein solcher Tumor in pathologisch-anatomischer Beziehung?

In einer Reihe von Fällen ist sofort zu entscheiden, dass es sich um einen tuberculösen Process handelt. Bei genauerer Orientirung zeigt es sich, dass das Ileum in eine meist unregelmässig gestaltete feste Masse mündet. Die Oberfläche dieses Tumors ist geröthet und mit grau bis gelb gefärbten Tuberkelknoten bedeckt, die nicht selten eine beträchtliche Grösse bis zum Umfange einer Erbse erreichen. Der Tumor selbst besteht aus hochgradig veränderten Darmtheilen, die meistens miteinander und mit der Fossa iliaca verwachsen sind. Es kann auch nur ein bestimmter Darmtheil ergriffen sein, z. B. das Coecum, der unterste Theil des Ileums, der Wurmfortsatz.

Die Veränderung der ergriffenen Darmpartie besteht in hochgradiger Infiltration und bindegewebiger Verdickung der Darmwand in allen ihren Schichten. Das Peritoneum ist schwielig verdickt, die Musculatur ist zu einer festen indurirten Masse umgewandelt, die Schleimhaut zeigt auf dem Durchschnitt ein schieferiges Aussehen, hier und da auch wohl Geschwürsbildung. Bei mikroskopischer Untersuchung findet man an einzelnen Stellen der Schleimhaut, besonders im submucösen Gewebe, kleinzellige

Infiltration und characteristische Tuberkelbildung. Das Lumen des Ileums, des Coecums, des unteren Theiles des aufsteigenden Dickdarms kann beträchtlich verengert sein. Ich fand in einem Falle das Lumen des Coecums fast vollständig aufgehoben, der Blinddarm bildete eine feste knollige, tumorartige Masse, welche unmittelbar in den ebenfalls hochgradig verdickten aufsteigenden Dickdarm, der in seiner unteren coecalen Partie kaum für den kleinen Finger durchgängig war, überging (siehe Figur 7).

In einer anderen Reihe von Fällen verräth der Tumor äusserlich kein Anzeichen der Tuberculose. Erst bei der Zerlegung der Darmwand findet man auf der Schleimhaut ausgedehnte Geschwürsbildung, die den tuberculösen Typus ausgeprägt zeigt.

Aus diesen Befunden geht hervor, dass der Process sowohl vom Peritoneum, als auch von der Schleimhaut aus seinen Angriff machen kann.

Wir wissen, dass der Tuberkelbacillus die normale Darmschleimhaut passiren und sich in den regionären Lymphdrüsen ansiedeln kann. Ist eine solche Ansiedelung in den Lymphdrüsen der R. i. c. erfolgt, so kann von diesen aus eine locale Peritonealtuberculose entstehen, die weiter auf die Darmwand fortschreitet und zur Tumorbildung führt.

Der Angriff von der Schleimhaut aus erfolgt zunächst als characteristische Geschwürsbildung, die aber nicht zur disseminirten Ulceration der ganzen Darmschleimhaut führt, sondern local bleibt und chronisch entzündliche Veränderungen der Darmwand und des Peritoneums bewirkt.

Die Verengerung des Darmlumens beruht auf zwei Momenten:

1. der Verdickung der Darmwand,

2. der Abknickung derselben durch schrumpfende Verwachsungen mit der Umgebung.

Das eine oder das andere Moment kann besonders vorwiegend sein. So kann, trotzdem die Verdickung der Darmwand garnicht so gross ist, hauptsächlich durch verzerrende Verwachsungen eine Stenose bewirkt werden. Ist der Appendix vor Allem in den Process einbegriffen, so kann das verdickte Gebilde derartig

fest den Darm umlagern, dass dadurch das Hauptmoment für die Stenose gebildet wird. Andererseits brauchen hochgradige Verwachsungen garnicht vorhanden zu sein, die Stenose wird hauptsächlich durch die Wandverdickungen bewirkt.

Dass sich an den tuberculösen Ileo-coecal-Tumor, falls der Organismus durch die schädigende Einwirkung desselben oder unter der fortschreitenden Entwickelung tuberculöser Processe eines anderen Organs, besonders der Lunge, geschwächt und widerstandslos wird, im weiteren Verlauf eine disseminirte Darm- oder Peritonealtuberculose ausschliessen kann, dass sich die Tuberculose eventuell retroperitoneal bis zur Niere oder zur Pleura fortpflanzt, ist selbstverständlich. Ebenso ist es ohne Weiteres klar, dass sich an den chronischen tuberculösen Process secundäre perityphlitische Entzündungsvorgänge mit acuter und chronischer Verlaufsart anschliessen können. Unter Fieber verlaufende Abscedirungen, chronische Verwachsungen und Verdickungen, Fistelbildungen etc. können sich ausbilden.

Die Diagnose der Tuberculose der R. i. c.

Die durch Tuberculose bewirkten Stenosen des Darms der R. i. c., die ohne Tumorbildung verlaufen, unterscheiden sich in ihrem Symptomenbilde in nichts von den chronischen Darmverengerungen aus anderer Ursache. Wir können deshalb aus den durch die Stenose hervorgerufenen Symptomen immer nur die Diagnose stellen, dass es sich überhaupt um eine Stenose handelt, welchem pathologisch anatomischen Vorgang diese ihre Entstehung verdankt, das müssen wir aus der Anamnese und den Nebenbefunden, die wir bei der Untersuchung des Patienten erheben, zu ergründen suchen. Handelt es sich z. B. um einen Kranken, der neben den Stenosenerscheinungen die Zeichen der Lungentuberculose bietet oder geboten hat, und gewährt die Anamnese und der objective Befund keinen Anhaltspunkt, der gegen die tuberculöse Natur der Stenose spricht, so ist diese letztere Form derselben mit höchster Wahrscheinlichkeit anzunehmen.

Wir müssen wohl unterscheiden zwischen einer Stenose, die sich anatomisch, und einer solchen, die sich klinisch äussert. Der Anatom spricht schon von einer Darmverengerung, die klinisch möglicherweise noch gar nicht in die Erscheinung tritt. So lange es dem Darm möglich ist, vermöge seiner peristaltischen Kraft den Darminhalt ohne besondere Schwierigkeit durch die

verengerte Stelle durchzutreiben, wird die Stenose klinisch nicht in die Erscheinung treten. Nur wenn die Stenose einen gewissen Grad erreicht, der im Missverhältnisse steht zur peristaltischen Kraft, wird eine Störung zu Stande kommen, welche die klinische Diagnose einer Stenosenbildung erlaubt.

Sobald an irgend einer Stelle des Darmtractus aus irgend einem Grunde sich eine verengerte Stelle etablirt, so wird eine oralwärts liegende Darmstrecke, die eine verschiedene Längsausdehnung haben kann, hypertrophisch. Der Darm verhält sich, wie jedes andere musculöse Hohlorgan, das ein Hinderniss zu überwinden hat. Erst dann, wenn die hypertrophische Musculatur nicht mehr im Stande ist, das Hinderniss ohne Störung zu bewältigen, werden Erscheinungen gestörter Compensation auftreten. Bei welchem Grade der Stenose diese letzteren sich zeigen, das hängt ganz von dem einzelnen Fall ab, hier kommt die Compensationskraft des Darms, die mehr oder weniger flüssige Beschaffenheit der Contenta in Betracht. Ich habe vor Kurzem eine Stenose beobachtet, die kaum für den kleinen Finger durchgängig war und die erst seit einer Woche Erscheinungen gemacht hatte. Diese können unter Umständen ganz plötzlich auftreten und unter dem Bilde eines Ileus verlaufen, wenn z.B. harte Kothbröckel die Stenose verstopfen, Schleimhautschwellungen das Lumen verlegen. Meistens aber zeigen sich die Symptome der behinderten Passage allmählich. Periodische peristaltische Bewegungen, die hochgradige kolikartige Schmerzen verursachen und deutlich als wurmförmige, mit Kollern einhergehende Anstrengungen durch die meist dünnen Bauchdecken zu sehen sind, bilden die ersten Symptome. Die angestrengte Peristaltik endet deutlich in der R. i. c. und dauert an, bis es dem Darm gelungen ist, Contenta durch das Hinderniss zu befördern. Genügen die klonischen peristaltischen Bewegungen nicht mehr, das Hinderniss zu überwinden, dann kommt es zu tonischen sehr schmerzhaften Contractionszuständen einer grösseren oder kleineren Darmstrecke oberhalb des Hindernisses, zu einer sogenannten „Darmsteifung“ (Nothnagel). Der Darminhalt kommt durch diese tonischen Zusammenziehungen unter einen hohen Druck, unter welchem der erstere entweder das Hinderniss doch noch passirt, oder unter welchem er in eine rückläufige Bewegung geräth nach dem oralen Theil des Darms zu. Das letztere trifft wohl häufiger zu. Ich habe vor Kurzem in der R. i. c. eine Stenose beobachtet, bei welcher regelmässig nach mehrmaliger, deutlicher, tonischer Contraction des Darms Erbrechen fäculenten Massen eintrat, und dann hatte der Patient wieder eine Zeit lang Ruhe.

Schliesslich kann es zu ausgesprochenem Ileus kommen.

So lange das Hinderniss noch durch die peristaltische Kraft des Darms überwunden werden kann, wird die Stuhlentleerung nicht beeinflusst werden, eine Störung derselben tritt erst dann ein, wenn es dem Darm trotz erhöhter Anstrengung nicht gelingt, die Kothcirculation aufrecht zu erhalten. Es gesellt sich dann Meteorismus und Erbrechen hinzu, die Defäcation wird spärlich, die Quantität des Urins ist herabgesetzt, derselbe zeigt meistens vermehrten Indicangehalt.

Die Diagnose des tuberculösen Ileo-coecal-Tumors macht nicht selten grosse Schwierigkeiten. Er präsentirt sich als eine wenig schmerzhafte, höckerige, unregelmässige, oft wurstförmige Geschwulst, die im Anfang noch beweglich sein kann, später meist fest verwachsen ist. So lange sich zu derselben keine stenotischen oder acut entzündlichen Erscheinungen hinzugesellen, macht sie geringe oder gar keine Beschwerden, so dass man oft erstaunt ist, einen harten Tumor zu entdecken, der bis dahin sich gar nicht weiter gemeldet hatte. Differentialdiagnostisch kommen in Betracht ein bösartiger Tumor, vor allem das Carcinom, aktinomykotische Processe, weiter die die nicht tuberculösen Residuen einer Perityphlitis. Zur Unterscheidung von Carcinom würde die Berücksichtigung etwa vorhergegangener Fieberbewegungen wichtig sein. Jedoch können diese bei dem tuberculösen Ileocoecaltumor ganz fehlen, andererseits können auch beim Carcinom durch secundäre entzündliche Vorgänge Fiebererscheinungen ausgelöst werden. Wesentlich ist die Forschung nach tuberculösen Processen in anderen Organen. Ein an Lungentuberculose Leidender kann aber auch einmal ein Carcinom haben. Ewald[1]) erwähnt einen solchen Fall.

Weiter wird zu berücksichtigen sein, dass der tuberculöse Ileocoecaltumor vornehmlich bei jüngeren Individuen vorkommt, während das Carcinom meistens Patienten, die in reiferem Alter stehen, befällt.

Trotz der Berücksichtigung aller in Betracht kommenden Momente wird es aber doch in einzelnen Fällen nicht gelingen, eine sichere Diagnose zu stellen, ja bei der Operation kann unter Umständen eine völlige Klarheit noch nicht erzielt werden, so dass erst die mikroskopisch-anatomische Untersuchung des Tumors entscheidet.

Die Therapie der Tuberculose der R. i. c.

Wir können selbstverständlich nur von einer Behandlung der tuberculösen Erkrankungen der R. i. c. sprechen in den Fällen, in welchen es sich um eine isolirte Affection dieser Gegend handelt oder doch jedenfalls um eine solche Affection, welche

1) Deutsche med. Wochenschrift. 1899. No. 2. Vereinsbeilage.

vornehmlich diese Darmpartie ergriffen und hier deutliche, klinisch ausgeprägte Veränderungen gesetzt hat. Handelt es sich um eine disseminirte, den ganzen Darmtractus gleichmässig befallende Tuberculose, so kann von einer besonderen Behandlung der Ileocoecal-Tuberculose nicht die Rede sein.

Wir kommen somit nur in die Lage, besondere therapeutische Massnahmen zu treffen zunächst bei der tuberculösen Stenose der R. i. c., welche in Folge eines vernarbten Geschwürs sich ausgebildet hat, sodann bei dem tuberculösen Ileocoecaltumor. Die erfolgreiche Behandlung dieser pathologischen Zustände kann nur eine chirurgische sein. Welcher chirurgische Eingriff stattfinden soll, das richtet sich nicht nur nach dem örtlichen Befund, der Ausdehnung und dem Grade des pathologischen Processes, sondern nicht minder nach dem Allgemeinzustand des Patienten.

Haben wir einen Patienten vor uns, der nur geringfügige, vielleicht in Heilung begriffene Lungenprocesse zeigt oder der gar bereits geheilt ist, hat der Patient möglicher Weise gar kein Symptom eines tuberculösen Processes in einem anderen Organ gezeigt, so dass wir eine primäre Tuberculose der R. i. c. anzunehmen berechtigt sind, ist der Allgemeinzustand eines solchen Patienten ein guter, so werden wir möglichst radical vorzugehen suchen, ist der Patient in seinem Kräftezustand aber sehr herabgesetzt, sind vorgeschrittene Processe in der Lunge vorhanden, die mit grosser Wahrscheinlichkeit eine Heilung nicht voraussetzen lassen, sind neben der Stenose in der R. i. c. oder ausser dem tuberculösen Tumor noch weitere ernste Processe im Darm zu vermuthen, dann dürfen wir uns nur auf den nothwendigsten Eingriff beschränken, der die augenblickliche, durch die Tuberculose der R. i. c. bedingte Gefahr beseitigt.

Ist durch die Stenose die Darmpassage gestört, leidet der Patient an immer häufiger auftretenden kolikartigen Attaquen, steigert sich dieser unleidliche Zustand bis zu ileusartigen Erscheinungen, dann ist die Indication zur Operation gegeben.

Der radicalste Eingriff ist die Resection der verengerten Partie, und diese Massnahme ist auch immer dann zu empfehlen, wenn der Allgemeinzustand des Patienten eine derartige Operation erlaubt. Im anderen Falle machen wir die einfache Entero-

anastomose, d. h. die Vereinigung der oberhalb und unterhalb des Hindernisses liegenden Darmtheile.

Die tuberculöse Ileocoecalgeschwulst muss in ihrer pathologischen Stellung als ein „bösartiger" Tumor aufgefasst werden. Ob wir in unserem therapeutischen Handeln soweit gehen werden, dieselbe gründlich zu entfernen, das müssen wir abhängig machen von dem Allgemeinzustand des Patienten.

Es giebt Fälle, in welchen wir den tuberculösen Ileocoecaltumor als Nebenbefund bei ausgesprochen tuberculösen Patienten finden. Er hatte bis dahin keine Erscheinungen gemacht, und erst die Untersuchung des Abdomens, die auf Grund verdächtiger Symptome von tuberculöser Peritonitis vorgenommen wird, lässt ihn entdecken. In einem solchen Falle werden wir in Anbetracht des Allgemeinzustandes des Patienten wohl keine Veranlassung nehmen, den Tumor anzugreifen, es sei denn, dass er durch Stenosirung des Darmlumens unmittelbare Gefahr bringende Ileus-Symptome bewirkt. Hier werden wir uns dann aber darauf beschränken müssen, durch eine möglichst einfache und wenig eingreifende Maassnahme die unmittelbare Gefahr abzuwenden, indem wir die Darmpassage herstellen durch Anastomosenbildung des vom Tumor oralwärts und analwärts liegenden Darmtheils.

Wird bei der Operation zu erkennen sein, dass die Stenosenbildung weniger durch Infiltration und Verdickung der Darmwände, als durch zerrende Narbenbildung in der Umgebung des Coecums bewirkt wird, so werden wir uns mit der Lösung dieser Narbenbildung begnügen können, eventuell werden wir, falls der tuberculös veränderte Processus das Coecum fest umschlingt und abschnürt, jenes Gebilde entfernen. Wir müssen aber hier besonders darauf hinweisen, dass nach Entfernung eines Processus, der auch an seinem coecalen Ende tuberculös ist, recht oft störende, nicht spontan heilende Kothfisteln zurückbleiben.

Anders liegt die Sache, wenn wir einen Ileocoecaltumor bei einem Patienten nachweisen, der keine Symptome der Tuberculose anderer Organe zeigt, oder bei welchem diese Symptome doch so geringfügige sind und prognostisch so günstig beurtheilt werden müssen, dass wir eine Ausheilung derselben annehmen dürfen. Ein solcher Patient zeigt die Widerstandskraft, eine eingreifendere Ope-

ration zu ertragen, wir müssen ihn deshalb von der Gefahr, die der Tumor ihm eventuell bringen kann und auf die Dauer wohl auch sicher bringen wird, befreien, so lange der Tumor noch operabel ist, wir dürfen nicht das Leben unmittelbar bedrohende Symptome abwarten.

In praxi wird sich nicht selten auch die Sachlage so gestalten, dass wir uns sagen: Hier liegt ein Tumor vor, der sicher vermöge seiner Härte, seiner unregelmässigen Beschaffenheit, seiner Verwachsung mit der Umgebung kein gleichgültiges Gebilde darstellt, dieser Tumor kann ein Carcinom sein, er kann auf tuberculöser Basis beruhen, er kann aktinomykotischer Natur sein, er kann eventuell auch nur Residuen einer abgelaufenen Perityphlitis darstellen, aber entfernt muss er werden. Wir machen den typischen Schnitt, der die Bauchdecke über der Geschwulst trennt, und es wird uns gelingen, die sichere Diagnose zu stellen, in manchen Fällen auch dann nicht einmal.

Wie soll ein solcher Tumor angegriffen werden? In allen Fällen, in welchen die Diagnose auch nach dem probatorischen Einschnitt nicht mit Sicherheit zu stellen ist, muss eine radicale Beseitigung des Tumors vorgenommen werden. Aber auch dann, wenn derselbe mit Sicherheit als ein tuberculöser erkannt ist, wird man, wenn es der Kräftezustand des Patienten erlaubt, eine gründliche Entfernung ausführen müssen.

Ausser dieser letzteren kommt die complete oder incomplete Ausschaltung des erkrankten Darmtheils in Betracht. In diesem letzteren Falle bleibt also der Tumor im Körper zurück, der erkrankte Darmtheil wird nur von seiner Function entbunden. Die Passage der Contenta führt nicht mehr durch die tuberculöse Strecke, wenngleich bei der incompleten Ausschaltung immerhin noch einige Koththeile in den erkrankten Darm hineingelangen können. Diese Ausschaltung des erkrankten Darmtheils ist selbstverständlich die bei weitem einfachere und für den Patienten weniger eingreifende Methode. Wir machen sie in der Voraussetzung, dass die ausgeschaltete tuberculöse Darmpartie eben dadurch, dass sie zur Ruhe kommt, zur Ausheilung gelangt. Wenngleich diese Voraussetzung eine berechtigte sein mag und wenngleich sie auch nicht selten zutrifft, so liegt doch die Gefahr vor, dass der Process von dem zurückgelassenen tuberculösen

Darmtheil aus weiter propagirt, dass andererseits, selbst wenn diese Propagation nicht eintreten sollte, doch der Patient in seinem Allgemeinbefinden durch den in seinem Körper zurückgelassenen tuberculösen Herd ungünstig beeinflusst wird.

Wir haben, wie auch Andere, die gar nicht zu bezweifelnde Erfahrung gemacht, dass tuberculöse Herde an irgend einer Stelle des Körpers, auch wenn sie scheinbar in „Ruhe und Frieden" verharren, wenn sie kein Fieber, keine Schmerzen verursachen, wenn sie, wenigstens erkennbar, nicht weiter fortschreiten, doch auf die Ernährung und Blutbildung einen nachtheiligen Einfluss ausüben. Diese Beobachtung kann man gerade bei jugendlichen Individuen machen, die meinetwegen an tuberculösen Halslymphdrüsen, an einem tuberculösen Hydrops genu, an einem tuberculösen Hautgeschwür leiden. Schmerzen, Fieber, Eiterverluste haben die Patienten nicht, aber sie sind und bleiben blass und appetitlos. Erst wenn der tuberculöse Herd entfernt wird, blühen sie auf.

Noch kürzlich habe ich gesehen, wie bei einem 16jährigen jungen Menschen, der an hartnäckiger Blepharitis und Keratitis litt, der stets appetitlos und blutarm war, eine vollständige Heilung seines Leidens, das bisher allen Mitteln getrotzt hatte, eintrat, nachdem ich ihm grosse Packete tuberculöser Halslymphdrüsen entfernte, die er jahrelang mit sich herumgeschleppt hatte. Die von den tuberculösen Herden aus resorbirten Toxine müssen doch wohl, und wenn sie auch in sehr geringer Menge gebildet werden, einen ungünstigen Einfluss auf lebenswichtige Zellencomplexe ausüben.

Die Ausführung der Operationen, die bei den tuberculösen Darmstricturen und dem tuberculösen Ileocoecaltumor in Frage kommen, unterscheidet sich in Nichts von den operativen Eingriffen bei Darmstenosen überhaupt und bei bösartigen Darmtumoren. Es würde mich deshalb von meinem Thema abführen, wenn ich hier diese Operationen genau schildern wollte. Ich darf mich auf die Erörterung einiger allgemeiner Gesichtspunkte beschränken.

In Frage würden kommen die Enterostomie, die einfache Enteroanastomose, die complete oder incomplete Ausschaltung des erkrankten Darms, die Resection der erkrankten Stelle mit nachfolgender Darmnaht.

Die Enterostomie wird nur selten in Anwendung kommen, und zwar nur dann, wenn ausgesprochene Ileuserscheinungen plötzlich in Folge von Verlegung der bis dahin noch passirbaren engen Stelle durch harte Kothbröckel oder rasch sich entwickelnde Schwellungen der Schleimhaut auftreten. Ist der Patient so re-

ducirt in seinem Kräftezustand, dass eine länger dauernde Operation vorerst nicht auszuführen ist, ist ferner der Darm oralwärts des Hindernisses so aufgebläht und eventuell septisch durchtränkt, dass eine sichere Naht nicht angelegt werden kann, so bleibt als lebensrettender Eingriff nur die Enterostomie oberhalb der stricturirten Stelle übrig. Wir legen die Darmfistel in diesem Falle in der linken Regio iliaca an, um später, falls sich der Patient erholt hat, die stenotische Stelle selbst in Angriff zu nehmen. Dies geschieht, wie wir schon erörtert haben, entweder durch Enteroanastomose oder durch Resection.

Die Enteroanastomose wird durch seitliche Apposition der von dem Hinderniss oral- und analwärts liegenden Darmstücke gemacht. Wir können bei dieser Operation mit Vortheil den Murphyknopf verwenden.

Die Resection der stenotischen Stelle gestaltet sich am einfachsten, wenn wir dieselbe noch im Bereiche des Ileums finden. Wir können dann nach Entfernung des erkrankten Darmstücks, die circuläre Darmnaht der beiden Dünndarmenden nach den Regeln, die für diese Operation gelten, machen. Liegt die Stenose aber im Bereiche des Dickdarms, z. B. an der Uebergangsstelle des Ileums in das Colon ascendens oder in diesem selbst (s. Fig. 7a), so würden wir den Dünndarm mit dem Dickdarm vernähen müssen. Diese Naht hat ihre grossen Schwierigkeiten wegen der Verschiedenheit der Lumina der zu verbindenden Darmenden, der Haustra des Dickdarms u. s. w. Wir verschliessen in einem solchen Falle am zweckmässigsten die beiden Darmenden durch die Einstülpungsnaht oder durch Schnürverschluss und machen dann die Enteroanastomose durch seitliche Apposition. Wir können auch das Dünndarmende offen lassen und es in den Dickdarm implantiren. Für beide Vereinigungsweisen ist der Murphyknopf gut verwendbar.

Selbstverständlich kann der Murphyknopf nur dann Verwendung finden, wenn wir sicher sind, dass unterhalb des Operationsgebietes eine Verengerung nicht vorhanden ist, dass also der Knopf den Darm passiren kann. Ich habe einen Fall erlebt, in dem der Knopf von einem Chirurgen bei einer Gastro-Enterostomie wegen Pyloruscarcinoms gebraucht war. Der Patient war entlassen mit der Bedeutung, der Knopf werde schon wieder zum Vorschein kommen per vias naturales. Er kam aber nicht, dagegen bekam der Patient 10 Wochen nach der Operation, nachdem er schon seit drei Wochen an anfallsweise auftretenden kolikartigen Schmerzen gelitten hatte, deutliche Ileus-

symptome. Bei der Durchleuchtung des Abdomens wurde der Knopf in der Gegend des Uebergangs des aufsteigenden in den queren Dickdarm gefunden. Es blieb nichts anderes übrig, als den Knopf durch Enterotomie zu entfernen. Ich fand im kolossal erweiterten Colon ascendens den Knopf, in Kothmassen eingehüllt, an der bezeichneten Stelle und analwärts von dieser Stelle eine kaum für einen kleinen Finger durchgängige Strictur des Colon transversum, die entstanden war durch Uebergreifen des Pyloruscarcinoms auf den Dickdarm.

Bei der Operation des tuberculösen Tumors kommt, wenn eine radicale Entfernung nicht indicirt ist, die complete oder incomplete Ausschaltung der erkrankten Darmpartie in Frage. Bei der ersteren werden wir oralwärts und analwärts im Gesunden reseciren. Wir haben dann 4 offene Darmlumina, von welchen zwei dem Darm angehören, der wieder vereinigt werden soll, zwei den am Tumor verbliebenen Enden. Die ersteren zwei werden, wie bei der Resection, durch Apposition oder Implantation vereinigt, die beiden anderen werden verschlossen, und somit wird der durch den Tumor veränderte Darm vollständig „ausser Curs gesetzt". Dieser vollständige Verschluss des erkrankten Darmstücks ist aber doch ein gewagtes Unternehmen, da in das Lumen desselben hinein doch noch eine Secretion stattfindet und dadurch der erkrankte Darm ad maximum ausgedehnt und zum Platzen gebracht werden kann. Man geht sicherer — und diese Vorschrift hat jetzt wohl allgemeine Gültigkeit erlangt —, wenn man dem Secret des erkrankten Darms Abfluss verschafft, was am besten dadurch geschieht, dass ein Ende offen gelassen und in die Bauchdecke eingenäht wird. Das hat aber auch sein Missliches für den Patienten.

Es ist deshalb zu empfehlen, auf eine vollständige Ausschaltung des Darms zu verzichten und eine incomplete Ausschaltung vorzunehmen, wenngleich bei derselben noch geringe Mengen Koth in den kranken Darm hinein gelangen können. Meistens wird aber doch die Passage fast vollständig von ihm abgelenkt.

Diese incomplete Ausschaltung wird so bewirkt, dass man nur ein Ende des erkrankten Darms vom gesunden abtrennt, entweder das orale oder anale, am besten das erstere. Die Operation gestaltet sich dann so, dass wir das Ileum im Gesunden durchtrennen, das zum Tumor gehörige Stück verschliessen und das andere in den Dickdarm implantiren. Verschliessen wir das anale Ende, so müssen wir den Dickdarm durchtrennen. In diesem

Falle verschliessen wir beide Trennungsöffnungen und vereinigen das Ileum durch Apposition mit dem Dickdarm.

Die radicale Entfernung des tuberculösen Ileocoecaltumors steht auf gleicher Stufe mit der Operation einer bösartigen Dickdarmgeschwulst.

Falls überhaupt eine Exstirpation des Tumors mit Rücksicht auf bestehende Verwachsungen, den Kräftezustand des Patienten etc. möglich ist, kommen hier zwei Verfahren in Betracht, ein einzeitiges und ein zweizeitiges. Das erstere besteht darin, dass wir den Tumor aus seinen Verbindungen lösen, die zu- und abführende Darmschlinge durchtrennen und — nach Entfernung des Tumors — dieselben vereinigen. Da es sich hier um eine Vereinigung des Dünndarms mit dem Dickdarm handelt, so nehmen wir auch nach blindem Verschluss der beiden Enden die seitliche Apposition vor oder wir implantiren, nach Verschluss des Dickdarms, das Ileum in die Wand des letzteren. Diese Operation ist ausserordentlich eingreifend und nimmt wegen der oft complicirten Loslösung des Tumors eine lange Dauer in Anspruch. Aus diesem Grunde schon würde die zweizeitige Operation vorzuziehen sein. Aber auch noch andere Gründe sprechen für dieselbe. Der Tumor, welcher noch in Verbindung mit dem gesunden Darm und seinem Ernährungsstrom steht, befindet sich immer in einem gewissen entzündlichen Zustand, der eine Loslösung und Exstirpation schwierig erscheinen lässt. Diese Schwierigkeit lässt sich bei der zweizeitigen Operation vermeiden.

Dieselbe kann so ausgeführt werden, dass wir eine complete Ausschaltung des veränderten Darmbezirks vornehmen und die beiden zur Geschwulst gehörigen Darmschenkel nach aussen leiten. Hat sich der Patient von der ersten Operation erholt, dann nehmen wir die Exstirpation der Geschwulst vor, die also gar nicht mehr im Zusammenhang mit dem functionirenden Darm steht. Bei dieser Operation ist der erste Act insofern sehr gefährlich, als wir für das Gelingen ein sicheres Halten der vereinigten und versenkten Darmenden voraussetzen müssen.

Eine andere Methode bildet die Vorlagerungsmethode des erkrankten Darmtheils nach von Mikulicz. Der Tumor wird aus seinen Verbindungen gelöst, dass man ihn anziehen kann, und dass der zu- und abführende Darmschenkel parallel zu einander

zu liegen kommt. So lagert man ihn vor die Bauchwunde und befestigt die parallelen Darmschenkel in derselben. Selbstverständlich kann eine Kothpassage nur in seltenen Fällen noch stattfinden; regelmässig beginnt aber eine Gangrän des losgelösten, erkrankten Darmtheils. Nach 36—72 Stunden, wenn eine genügende Verklebung der vorgelagerten Darmschenkel mit dem parietalen Peritoneum eingetreten ist, wird der Tumor abgetragen. Wir haben dann einen Anus praeternaturalis, dessen Verschluss nach etwa 14 Tagen nach einer der gebräuchlichen Methoden begonnen wird.

Wir können hier des Genaueren auf die Darlegung des Operationsverfahrens, das sich, wie schon erwähnt wurde, vollständig mit der Exstirpation bösartiger Dickdarmtumoren deckt, nicht eingehen und müssen auf die neuere chirurgische Literatur verweisen.

Die Resultate der radicalen Operation der solitären tuberculösen Darmstricturen und des tuberculösen Ileocoecaltumors sind bessere, wie die Resultate der Operation der Dickdarmcarcinome, bei welcher eine Mortalität von etwa 50 pCt. zu verzeichnen ist. Hofmeister[1]) berechnet auf 50 Totalresectionen, unter welchen sich beide Erkrankungsformen befinden, 68 pCt. Heilungen. 2 pCt. blieben ungeheilt, 30 pCt. starben. 5 Enteroanastomosen heilten sämmtlich.

Conrath[2]) konnte bei 30 von 47 Fällen, die von der Operation geheilt waren, das spätere Schicksal feststellen: 11 starben nach 1 Monat bis 4 Jahren, 4 an Recidiv resp. die Lungentuberculose begleitender Peritonealtuberculose, 6 an Lungentuberculose, 1 aus unbekannter Ursache. Von den 19 Lebenden litten 2 an Recidiv (1 von diesen, 6 Jahre nach der Operation, erst seit einem halben Jahre), 1 hat Lungentuberculose, 16 gesunde Patienten haben die Operation 1 bis 7 Jahre hinter sich.

B. Die Aktinomykose des Darms der R. i. c.

Der in den Darmkanal einwandernde Erreger der Aktinomykose, der Aktinomyces-Pilz, haftet ebenso, wie der Tuberkelbacillus, mit Vorliebe in der R. i. c.

---

1) Fr. Hofmeister, Ueber multiple Darmstenosen tuberculösen Ursprungs. Beiträge zur klin. Chirurgie. Band XVII. 1896.

2) Citirt im Handbuch der practischen Chirurgie. III. Bd. I. Theil. Seite 426.

Die botanische Stellung des Aktinomyces ist noch streitig. Harz zählt ihn zu den Hyphomyceten, Cohn zu der Streptothrixgruppe, also zu den Schimmelpilzen, Boström rechnet ihn den Spaltalgen, der Gruppe Cladothrix, zu.

In den pathologischen Producten, die durch das Wachsthum des Pilzes im menschlichen Organismus entstehen, tritt er als kleine, etwa 2 mm im Durchmesser haltende und makroskopisch noch sichtbare Körnchen auf, welche meistens schwefel- oder orangegelb sind, aber auch nicht selten grau, gelbgrün erscheinen. Sie haben ein mattes, gelatinöses, opakes Aussehen.

Diese Körnchen bestehen aus einzelnen zusammengeballten Pilzdrusen oder Pilzrasen, die meistens von einem Mantel aus Eiterkörperchen, rothen Blutkörperchen und fettigem Detritus umgeben sind. Bei mikroskopischer Betrachtung zeigen sich diese Drüsen zusammengesetzt aus einem centralen verfilzten Netzwerk von meist wellenförmigen feinsten Fasern, zwischen welchen kleine Körnchen eingelagert sind. Die kleinsten Drusen bestehen nur aus einem solchen Netzwerk. In den grösseren Rasen schliessen sich an dieses Netzwerk in strahlenförmiger Anordnung keulenförmige, an ihrem distalen Ende nicht selten dichotomisch getheilte Gebilde an, welche der Druse von aussen eine maulbeerartige Zeichnung verleihen. Die Bedeutung dieser keulenförmigen Gebilde ist noch unklar. Jedenfalls ist noch nicht mit Sicherheit ausgemacht, ob sie als Gonidien, als Fortpflanzungsorgane des Pilzes anzusehen sind. Boström ging so weit, diese Keulen als Degenerationsformen der centralen Fäden, die das eigentlich Wesentliche der Pilzdrüsen ausmachten, anzusehen.

Wir können hier nicht weiter auf die Morphologie des Pilzes eingehen, sondern müssen auf Specialabhandlungen verweisen. (Vergl. Karl Partsch, Die Aktinomykose des Menschen, vom klinischen Standpunkte besprochen. Sammlung klin. Vorträge. 306/7. 1888. Ponfick, Die Aktinomykose des Menschen. Berlin 1882. A. Hirschwald. U. A.)

Der Aufenthalt und der Lebensgang des Pilzes ausserhalb des Organismus ist uns noch nicht bekannt, aber die Thatsache, dass oft in aktinomykotischen Herden Grannen und Aehren von Getreide gefunden wurden, lässt vermuthen, dass er sich auf den höheren Getreidearten, besonders der Gerste, aufhält und von hier aus, entweder auf dem Wege des Athmungs- oder Verdauungstractus in das Innere des menschlichen oder thierischen Organismus gelangt. J. Israel, Partsch und Andere haben ihn fast in Reincultur in cariösen Zähnen gefunden.

Wenn der Strahlenpilz in der R. i. c. sich primär ansiedeln soll, so muss er natürlich den Magen unbehelligt passiren. Die

Ansiedelung kann stattfinden im functionirenden Darm der R. i. c. oder im Processus.

Unter 111 Fällen von chirurgisch behandelter Bauchaktinomykose giebt Grill[1]) an, dass der Process 1mal vom Magen, 6mal vom Dünndarm, 18 mal vom Coecum und Processus, 8 mal vom Colon, 7 mal vom Rectum ausging. In 44 weiteren Fällen, in denen sich perityphlitische und paratyphlitische Abscesse fanden, war das Coecum wahrscheinlich der Ausgangspunkt, ebenso wahrscheinlich das Rectum in 13 Fällen.

Wir wollen kurz die pathologisch-anatomischen Veränderungen, die der Pilz im Darm der R. i. c. bewirkt, darlegen und wollen uns klar machen, wie sich auf Grund dieser Veränderungen das Krankheitsbild gestaltet.

Im Allgemeinen ist bezüglich des pathologisch-anatomischen Vorgangs bei dem aktinomykotischen Krankeitsprocess Folgendes zu bemerken: In den Organen, in welchen sich der Aktinomyces ansiedelt, bewirkt er zunächst eine entzündliche Infiltration, der sich sehr bald eine entzündliche Neubildung hinzugesellt.

Diese Neubildung wird dargestellt von eigenthümlich schlaffen, zinnoberrothen Granulationen, welche nicht gesunden üppigen Granulationen gleichen, sondern leicht bluten und zum Zerfall neigen. Zu dieser Granulationsbildung, die man mit Recht als eine chronische Infectionsgeschwulst bezeichnen kann, gesellen sich zwei Processe hinzu: Ein Zerfallsprocess und eine mächtige Bindegewebsneubildung.

Das Granulationsgewebe nimmt zufolge Verfettung seiner Elemente meist rasch ein weissliches bis eigenthümlich gelbliches oder röthlich-weisses Aussehen an und gelangt dann zur Erweichung und zum Zerfall. Dort, wo der Process still steht, zeigt sich eine mächtige Bildung von Bindegewebe, das bis zu einer Dicke von Centimetern den Krankheitsherd umgeben kann. So findet man häufig an einzelnen Stellen harte Bindegewebsmassen, welche zellige Herde enthaltendes und zerfallendes Granulationsgewebe beherbergen, an anderen Stellen schreitet der Process weiter fort durch Neubildung von zelligen Herden und Granulationsmassen. In diesen letzteren werden die characteristischen Körner gefunden.

Je nachdem der eine oder der andere Krankheitsvorgang vorherrscht, je nachdem dass der Process rasch fortschreitet durch Granulationsbildung, oder dass er zum vorläufigen Stillstand gelangt durch reactive Bindegewebshyperplasie, wird der Krankheitsherd mehr eine feste, oder eine schwammige, weiche Masse darstellen.

Zwei besondere Eigenthümlichkeiten zeigt der aktinomykotische Process:

1. Er kennt nicht irgend welche Schranke, welche seiner Ausbreitung

1) Grill, Ueber Aktinomykose des Magens und Darms beim Menschen. Beiträge zur klin. Chirurgie. 1895. Bd. 13. Seite 551.

ein Ziel setzte. Fascien, Knochen, Muskel, Bänder vermögen nicht ihn aufzuhalten. Er schreitet ohne Erbarmen streng in continuitate weiter, alles durch das wuchernde, leicht zerfallende Granulationsgewebe in seinen Bereich hineinziehend, was continuirlich mit ihm in Berührung tritt.

2. Er kann sich auch per Metastase ausbreiten. Diese Ausbreitung vollzieht sich aber lediglich auf dem Wege der Blutbahn, indem das Granulationsgewebe die Wand der Blutgefässe durchwuchert und den Pilz in das Lumen derselben hineinträgt. Eine metastatische Ausbreitung des Processes auf dem Lymphwege ist noch nicht beobachtet. Lymphdrüsenschwellungen, die sich an den aktinomykotischen Vorgang anschliessen, kommen nicht durch Aufnahme des Aktinomyces in die Lymphbahnen zu Stande, sondern sie sind ein Zeichen dafür, dass sich zu dem Strahlenpilz Eitererreger gesellt haben, also eine Mischinfection vorliegt.

Eine eigentliche Eiterung bewirkt der Aktinomyces nicht, das Secret, das bei reiner Aktinomykose abgesondert wird, bildet mehr eine serös-trübe, flüssige oder schleimige Masse, als wirklichen Pus. Kommt es zur ausgesprochenen Eiterung, so sind neben dem Aktinomyces Eiterkokken im Spiel.

Siedelt sich der Aktinomyces im Darm der R. i. c. an, so wächst er auf der Schleimhaut desselben zu Drusen aus, die sich allmählich zu den schon erwähnten Körnern zusammenballen. Diese Drusen können einen vollständigen Pilzrasen auf der Schleimhaut bilden. Recht bald wuchert der Erreger aber in die Tiefe. Es bilden sich um die in die Tiefe dringenden Pilzfäden Knötchen, welche aus Rundzellen, epitheloiden Zellen und vereinzelten Riesenzellen bestehen.

Zu diesen Knötchen gesellt sich die schon beschriebene Granulationsbildung hinzu, welche die Darmwand durchsetzt und sehr bald bis zum Peritonealraum vordringt. Kommt der granulirende, zum Zerfall reizende Process an einer Stelle zum Stillstand, so bilden sich harte Bindegewebsmassen mit oft unentwirrbaren, festen Verwachsungen. So kann der Process, an einzelnen Stellen Bindegewebsbildung bewirkend, an anderen Stellen durch zerfallende Granulationsbildung fortschreitend, ein verschiedenartiges pathologisches Bild liefern. Erreicht er die Bauchdecken, so kommt es nicht selten zu starrer, brettharter Infiltration, die ohne bestimmte Grenzen gegen die Umgebung bleibt. Diese Infiltration kann durch die wuchernden Granulationen durchbrochen werden, so dass verzweigte unregelmässige Fistelgänge entstehen, aus welchen die eigenthümlich gefärbten zinnoberrothen Granulationen hervorquellen. Ebenso wie auf die Bauchdecke, so schreitet der

Process auf den umliegenden Darm, in das retrocoecale Bindegewebe, auf den Knochen ohne Rücksicht weiter, überall das gleiche Zerstörungswerk bewirkend.

Durchwuchern die aktinomykotischen Granulationen die Wände benachbarter Hohlorgane, z. B. der Blase, des Mastdarms, oder durchwühlt er die Scheidewand des Pleuraraums, so können jene Organe oder der Pleuraraum in offene Communication mit dem Krankheitsherd treten. Wir können dann die Filzfäden eventuell im Urin, in den Fäces finden, ja selbst im Sputum können sie auftreten, wenn vom Pleuraraum aus die Granulationsbildung auf die Lunge übergriff.

Die Metastasen, welche der aktinomykotische Process der R. i. c. bewirkt, finden sich vornehmlich in der Leber. Es können aber auch, zwar selten, multiple Herde in allen möglichen Körpergegenden aufgetreten, sodass der Process einen raschen Verlauf unter dem Bilde der Pyämie zeigt.

Es liegt auf der Hand, dass sich zu dem aktinomykotischen Krankheitsvorgang gerade der R. i. c. sehr leicht entzündliche Processe hinzugesellen, welche auf Eitererreger zurückzuführen sind, sei es, dass sie die erkrankte aber noch undurchbohrte Darmwand durchsetzen, sei es dass sie durch eine Perforation in den Krankheitsherd gelangen. Sobald diese letzteren sich mit dem Aktinomyces vergesellschaften, entsteht ein anderes Bild. Acute Entzündungsvorgänge mit Eiterbildung, jauchigen Herden etc. treten in die Erscheinung.

Der Verlauf des aktinomykotischen Processes der R. i. c. ist, soweit er uncomplicirt bleibt, ein besonders chronischer. Langsam, aber sicher und unaufhaltsam fortschreitend, zieht er weiter, zerstörend durch zerfallende Granulationsbildung, verhärtend durch bindegewebige Verdickung. Meistens tritt aber im Laufe der Zeit eine Mischinfection ein, eiterige Entzündungsvorgänge gesellen sich hinzu. Der Patient geht allmählich an hochgradigem Marasmus, eventuell an amyloider Degeneration lebenswichtiger Organe zu Grunde.

Symptome. So lange die Aktinomykose auf die Schleimhaut des Darmes der R. i. c. beschränkt bleibt, werden sich keine anderen Symptome zeigen, als eventuell die eines regionären Darmkatarrhs. Erst wenn jener Process auf die Darmwand selbst über-

geht, wenn Granulations- und Bindegewebsbildung eintritt, die eine tumorartige Masse darstellt, wird objectiv in der Tiefe der krankhafte Vorgang nachzuweisen sein. Je nachdem jene oder diese Bildung überwiegt, wird sich ein mehr weicher oder harter Tumor präsentiren. Ist der Process auf die Bauchdecke übergangen, so zeigt sie sich starr, fest infiltrirt, später wird sie an einzelnen Stellen weich, sie röthet sich, die weichen Stellen kommen zum Durchbruch, es tritt Fistelbildung ein. Aus den Fisteln entleeren sich meist kothig riechender Eiter und eventuell die charakteristischen Körner. Gesellt sich, bevor es zur Tumorbildung kam, oder bevor sich die Bauchdecken infiltrirten, zu dem aktinomykotischen Process eine Kokken-Eiterung, kommt es zu peri- oder paratyphlitischen Abscessen, so können die Symptome des grundlegenden Krankheitsvorganges vollständig verdeckt werden.

Besonders schmerzhaft ist der uncomplicirte aktinomykotische Process nicht, ebenso tritt meistens nur geringes Fieber auf. Diese Symptome finden sich aber sofort ein, wenn sich Eiterungen hinzugesellen.

Die Diagnose der Ileo-coecal-Aktinomykose ist nur dann mit absoluter Sicherheit zu stellen, wenn es zur Fistelbildung und Entleerung der charakteristischen Actinomyces-Körner kam. Auch die Bauchdeckeninfiltration hat in gewissem Sinne etwas Charakteristisches. Die Härte mit ihrem allmählichen Uebergang in die noch gesunde Umgebung spricht für einen aktinomykotischen Process. So lange es sich aber nur um einen Tumor in der Tiefe handelt, werden wir über eine Wahrscheinlichkeitsdiagnose nicht hinauskommen, besonders wenn derselbe hart ist. Die erste Ansiedelung des Aktinomyces auf der Darmschleimhaut der R. i. c. ist überhaupt nicht zu diagnosticiren, ebenso wenig der perityphlitische Abscess, der sich auf der Basis der Aktinomykose gebildet hat.

Selbst der operative Eingriff bringt bei derartigen Mischinfectionen nicht immer Klarheit, wenn nicht der Process schon weit vorgeschritten ist und nicht die charakteristische Granulationsbildung zeigt. Auch bei bestehenden Fisteln kann, wenn es sich um profuse Eiterung handelt, die Diagnose schwierig sein. Gerade bei diesen Mischinfectionen nämlich sind die Körner, die alle

Zweifel beseitigen, nur sehr spärlich oder gar nicht im Eiter zu finden.

Differentialdiagnostisch kommen, falls es sich um einen in der Tiefe liegenden Tumor handelt, das Carcinom, der tuberculöse Ileocoecaltumor, Residuen einer Perityphlitis in Betracht. Hat der Process die Bauchdecke ergriffen, so handelt es sich darum, ihn von einem hier vorkommenden Tumor z. B. einem Fibrom, oder von einer chronischen entzündlichen Phlegmone zu unterscheiden. Fisteln können auch durch tuberculöse und eventuell vom Knochen ausgehende syphilitische Processe bewirkt werden.

Prognose. Eine durch die Heilkräfte der Natur bewirkte spontane Ausheilung des aktynomykotischen Krankheitsprocesses in der R. i. c. kommt nicht zu Stande. Gelingt es nicht, des Processes Herr zu werden durch die Behandlung, so schreitet er unaufhaltsam fort und führt zum Tode durch Marasmus oder Pyaemie. Die Beurtheilung eines Falles nach der Richtung, ob er zum ungünstigen Ausgang führen, oder ob er zum Stillstand oder zur Ausheilung gelangen wird, hängt lediglich von dem vorliegenden Befund ab. Kommt der Fall so früh zur Kenntniss und Operation, dass eine gründliche Entfernung des Erkrankten möglich ist, so wird die Prognose eine gute sein, im anderen Falle ist sie schlecht. Wenngleich hier eine Entfernung der krankhaften Producte, soweit sie zu erreichen sind, auch nicht selten von einer auffallenden Besserung begleitet ist, so kommt es doch immer wieder zu Recidiven, die schliesslich zum Exitus führen.

Die Behandlung der Aktinomykose der R. i. c. muss bestrebt sein, den Krankheitsherd gründlich zu entfernen. Dies kann nur auf chirurgischem Wege geschehen.

Es ist zwar unzweifelhaft, dass das Jodkalium, intern verabreicht, einen günstigen Einfluss auf den Krankheitsprocess ausübt, jedoch sind die Beobachtungen einer definitiven Heilung durch die Jodkaliumtherapie allein äusserst vereinzelte und bei der Behandlung der Bauchaktinomykose ist eine Heilung ohne chirurgischen Eingriff überhaupt noch nicht erzielt worden.

Nach dem übereinstimmenden Urtheil der Autoren hat Jodkalium einen unmittelbaren Einfluss auf den Krankheitserreger nicht. Unter dem Einflusse des Mittels scheint aber das krank-

hafte Gewebe zu einer raschen Einschmelzung geführt und die Resorption beschleunigt zu werden. Die aktynomykotischen Herde werden besser gegen die Umgebung abgegrenzt und so eine gründlichere und leichtere Entfernung derselben ermöglicht (Prutz[1]). Bei dieser Einwirkung des Jodkaliums tritt häufig eine spontane und auf Druck gesteigerte Schmerzhaftigkeit des aktynomykotischen Herdes, sowie Fieber auf.

Als vorbereitende oder unterstützende Massnahme muss desshalb die Jodkaliumtherapie vor und bei der chirurgischen Behandlung eingeleitet werden. Das Mittel wird in einer Dosis von 3—5 g pro die gegeben.

Die Behandlung, welche in einzelnen geeigneten Fällen einen Anspruch auf dauernden Erfolg erheben darf, kann nur eine chirurgische sein. Sie erstrebt, die krankhaften Producte gründlich auszurotten. Würde der günstige Fall vorliegen, dass der aktinomykotische Process erkannt wird, so lange er noch auf den Darm beschränkt ist, so lange er einen abgrenzbaren Tumor bildet, so würde eine vollständige radicale Entfernung dieses Tumors möglich sein und einen raschen sicheren Abschluss des Processes bewirken. Ist er aber bereits auf die Umgebung fortgeschritten, hat er schon benachbarte Bezirke in seinen Bereich gezogen, hat sich das verzehrende Granulationsgewebe auf die Bauchdecke, ins retroperitoneale Gewebe, in den Bauchraum regellos ausgebreitet, haben sich unregelmässige verzweigte Fistelgänge gebildet, die womöglich in Folge von Mischinfection profuse Eitermengen absondern, dann bietet das chirurgische Vorgehen die grössten Schwierigkeiten und kann in vielen Fällen nur von vorübergehendem Erfolge sein. Dasselbe besteht in ausgiebiger Freilegung der Krankheitsherde, der Eröffnung von Abscessen, der Spaltung und Verfolgung von Fistelgängen. Schon dieser ausgedehnten Freilegung der aktinomykotischen Herde schreibt man eine günstige Wirkung auf den Verlauf des Processes zu, da man annimmt, dass der Luftzutritt zu dem Krankheitserreger, der ein facultativ anaerober Mikroorganismus ist, die Fortentwickelung desselben ungünstig beeinflusst. Ausser der Freilegung der Herde werden wir aber eine

1) Prutz, Die Behandlung der Aktinomykose mit Jodkalium. Mittheilungen aus den Grenzgebieten der Med. u. Chir. 1899. Bd. 4. S. 40.

Ausschabung der Fistelgänge, eine gründliche Entfernung der Granulationen mit Scheere und scharfem Löffel vornehmen müssen. Nach Stillung der Blutung, die nach diesem Eingriff meistens eine sehr starke ist, werden die entstandenen Höhlen mit Jodoformgaze austamponirt. Auf diese Weise müssen wir versuchen, des Processes Herr zu werden, indem wir auch beim Auftreten von Recidiven dieselben Eingriffe wiederholen. Leider wird nur allzu oft ein Fortschreiten des Processes auf unerreichbare Gebiete und eine Metastasenbildung nicht zu verhüten sein.

C. Die typhösen und dysenterischen Erkrankungen des Darms der R. i. c.,

welche als specifische Entzündungsprocesse hier noch in Betracht kommen, sind wohl nie auf die R. i. c. allein beschränkt. Sie machen desshalb Symptome eines besonderen entzündlichen Vorgangs in dieser Gegend nur dann, wenn hier tiefe Ulcera zur Perforation kommen. Sobald diese Perforationen infectiösen Darminhalt in den Peritonealraum austreten lassen, kommt es zu den Entzündungsformen des Peritoneums, die wir bereits zur Genüge erörtert haben. Sie haben in ihrem pathologischen Character mit den ursächlichen specifischen Entzündungsvorgängen im Darm nichts mehr zu thun, sondern folgen in ihrem Verlauf den Gesetzen, die von den perityphlitischen bez. peritonitischen Processen, die auf eine Perforation zurückzuführen sind, überhaupt gelten.

Langheld fand unter 112 Fällen von letalen perityphlitischen bez. peritonitischen Processen im Anschluss an einen Entzündungsvorgang im Darm der R. i. c., 4 mal typhöse perforirende Geschwüre, von welchen 3 im Coecum, 1 im Processus ihren Sitz hatten. In 5 Fällen, in welchen die allgemeine Peritonitis vom Coecum ausgegangen war, lautete die anatomische Diagnose: Enteritis ulcerosa diphtherica. Peritonitis fibrinosa universalis.

Da die Perforationen, welche durch typhöse oder dysenterische Geschwüre zu Stande kommen, meistens ausgedehnte sind, aus welchen grosse Mengen Darminhalt herausbrodeln, so schliesst

sich fast immer eine allgemeine Peritonitis an. Ob und unter welchen Bedingungen ein operativer Eingriff in diesen Fällen angezeigt ist, das richtet sich nach den Regeln, die wir im Allgemeinen für einen derartigen Eingriff festgesetzt haben. Die Indicationsstellung wird in Anbetracht der durch die vorhergehende lange Krankheit bedingten Schwäche des Patienten hier noch mehr einzuschränken sein. Immerhin sind in neuerer Zeit Heilungen durch operativen Eingriff bei einer Perforationsperitonitis in Folge von Perforation eines typhösen Geschwürs zu verzeichnen. Gesselewitsch und Wanach[1]) berichten, dass unter 63 operirten Fällen 11 durch den Bauchschnitt geheilt wurden.

Wir wollen nicht unterlassen, hier hervorzuheben, dass die Perforations-Peritonitis beim Typhus nicht immer gerade in der dritten Woche der Erkrankung beim Beginn des Stadiums der steilen Curven einzutreten pflegt. Das ominöse Ereigniss kann noch, gerade durch Perforation eines Geschwürs des Darms der R. i. c., uns überraschen, wenn der Patient längst fieberfrei ist. Einzelne Geschwüre, gerade im Coecum, gelangen in einem solchen Falle nicht zur Heilung, sie greifen im Gegentheil noch immer weiter in die Tiefe über, — wahrscheinlich unter dem ungünstigen Einfluss von Darmbakterien —, und gelangen noch zur Perforation zu einer Zeit, in der man den Patienten längst als genesen betrachtete.

Einen solchen Fall erlebte ich kürzlich. Der Patient war als Reconvalescent von einem mittelschweren Typhus, nach dem er 17 Tage fieberfrei war, aus dem Krankenhaus entlassen. Nach 6 Tagen, also 23 Tage nach der Defervescenz, wurde er unter den Erscheinungen acuter Peritonitis wieder eingeliefert. Nach 36 Stunden Exitus letalis trotz Operation. Die Autopsie ergab: Jauchige Peritonitis in Folge einer für den kleinen Finger durchgängigen Perforation des Coecums. Die Perforation war bewirkt durch ein typhöses Geschwür. Ausser diesem ergaben sich noch mehrere unverheilte Ulcera im Coecum und unteren Ende des Ileum.

1) Mittheilungen aus den Grenzgebieten der Med. u. Chir. 1897. II. Bd. S. 32. Ueber Perforationsperitonitis bei Typhus.

Namen- und Sachregister.

A.

Abdämmung der eiterigen Exsudate 53.
Aberration der appendicitischen Schmerzen 190.
Abkapselung des Exsudats 223.
Abknickungen des Appendix 54.
— des Darms 216.
Abmagerung 117.
Abscesse, abgekapselte, Eröffnung derselben 262.
— alte 148.
— Gehirn- 69.
— Milz- 69.
— multiple 146. 221. 280.
— Nieren- 69. 217.
— paratyphlitische 274. 282.
— retroperitoneale 281.
— subphrenische 140. 142. 208. 280.
— unter der Bauchdecke liegende 210.
— versteckt liegende 211.
Abtamponade der Blinddarmgegend 275. 293.
Abwaschung des Darms 310.
Aethernarcose 312.
Aktinomycespilz 354.
Aktinomykose des Darms der R. i. e. 354.
— Behandlung derselben 360.
— Diagnose derselben 359.
— Prognose derselben 360.
Allgemeinbehandlung des Patienten 300.
Anaemie 117.
Anaesthesie, locale 260.
Anatomie des Appendix 11.
— des Coecums 11.
— der Regio ileo-coecalis 1.
Angerer 115.
Anus praeternaturalis 354.
Appendicitis 16.
— Aetiologie der 18.
— chronica 257.
Appendicitis, Disposition zu derselben 18. 24.
— Eintheilung derselben 19.
— pathologische Anatomie derselben 18.
Appendicitis acuta 24.
— — Diagnose der 75.
— — mit reactiver Reizung des Peritoneums 79.
Appendicitis chronica 25. 164ff.
— — granulosa haemorrhagica 26.
— — gangraenosa 34.
— — perforativa 36. 167.
— — purulenta 28.
— — ulcerosa 27.
Appendicitis larvata 171. 333.
Appendix, Amputation des 276.
— Aufsuchen des 279.
— Entfernung des 304.
— gangränöser 127.
— Lage des 9.
Appetitlosigkeit 117. 124. 222.
Arterien des Appendix 12.
Aseptik 260.
Asepsis 268. 334.
Aufrecht 66. 69. 89.
Ausladung des Darmtractus 310.
Ausschaltung des Darms 349.
Ausspülung der Bauchhöhle 310.

B.

Baeterienwaehsthum, Beeinflussung des 243.
Baeterium coli 14.
Baden-Baden 246.
Bardeleben 4.
Basilarmeningitis 95.
Bauchbruch 297. 303. 328.
Bauchdecke, gespannte 311.
Bauchhöhle, Eröffnung der 304.
Behandlung 206.

Behandlung, chirurgische der Appendicitis etc. 258.
— innere der Appendicitis acuta 233.
— — der Peri- und Paratyphlitis 234.
Besuche beim Patienten 234.
Beweglichkeit des Appendix 153.
Bewegung, peristaltische 320.
Bindegewebsneubildung bei Aktinomykose 356.
Blinddarm s. Coecum.
Blutegel 206.
Blutung 303.
Boström 355.
Bruchsaek 197.
Bryant 67.
Buehner 57. 257.
Buchten der Abseesse 281.

C.

Careinom der R. i. e. 183.
Catgut 335.
Centimetermaass, Messung mit dem 233.
Centrum der Entzündung bei Perityphlitis 55. 227. 263.
Cholelithiasis 178.
Coecum, Entwicklung desselben 3.
— Lage desselben 5.
— peritoneale Bekleidung desselben 5.
Cohn 355.
Compression des Darms 216.
Conrath 354.
Contraction der Bauchdecken 215.
Coupirung des Entzündungsproeesses 310.
Curschmann 6.
Czerny 17. 38. 39. 261.

D.

Dammschnitt, querer 288.
Darm, Ruhigstellung des 235. 236.
Darmfistel 319.
Darmgeschwüre, tubereulöse 341.
Darmpassage, Aufhebung der 216.
Defäcation 241. 301.
Descensus des Coecums 5.
Diät 240.
Diagnose 71 ff.
— der Appendicitis larvata 175.
Dickdarm, aufsteigender 312.
Differentialdiagnose der acuten Entzündungsformen 176.
— der chronischen Entzündungsformen 177.
Diplokokken 14.
Disposition 205.
Douglas-Abscesse 133. 191. 281.
— Operation derselben 284.
Drainage 288.
Drainrohr 315.
Dührssen 180.
Durchbruch des Eiters in ein inneres Organ 57.
— des Eiters in die Bauchhöhle 146.
Durchtränkung, seröse des Darms 188.

E.

Edebohl 10.
Eindiekung des Eiters 59. 97.
Eindruek, allgemeiner des Patienten 233.
Einhorn 19.
Eisbehandlung 242.
— theoretisehe Begründung der 244.
Eiter, Durehbruch des 97.
— Resorption des 97.
Eiteransammlung, zwisehen den Bauchmuskeln 182.
— in entfernt liegenden Organen 217.
Eiterreste, alte 333.
Eiterung 49.
— Diagnose der 292.
Embolie 69. 98.
Endocarditis 69.
Enteroanastomose 349.
Enterostomie 317. 319. 349.
Entfernung des chroniseh entzündeten Fortsatzes 334.
— des gangränösen Fortsatzes 322.
— des ulcerösen Fortsatzes 322.
Entzündung, Wesen der 43.
Entzündungsform, ehronische, Behandlung der 256.
Entzündungsvorgänge, begrenzte in der R. i. e. 42.
— infectiöse 321.
Entzündung, reaetive 316. 219. 321.
Epityphlitis 16.
Erbrechen 100. 187. 248. 322.
— bei Peritonitis 255.
Erfolge der Operation bei diffuser Peritonitis 320.
Erkrankungen, die specifisch entzündlichen des Darms der R. i. e. 338.
— die typhösen und dysenterischen des Darms der R. i. e, 362.
Ernährung des Appendix 12.
Eventeration 310.
Ewald 170. 174. 346.
Exsudat, eitriges 114.
— jauchiges 309.
— ohne plastische Bildung 120.

Exsudat, physicalischer Nachweis des 109.
— Resorption des 98.
— retroperitoneales 138.
— rückbildungsfähiges 114.
— serös-fibrinöses 86.
— serös-trübes 305.

F.

Facies abdominalis 186. 216. 305.
Fadengaze 294.
Fieber 98. 113. 249.
Fisteln, Haru- 299.
— Koth- 299, 348.
Fluctuation 116.
Fränkel 117.
Fremdkörper 30 ff. 204.
Frühoperation 212. 271.

G.

Gallenblase 181.
Gangrän des Darms 354.
— des Wurmfortsatzes 216.
Gassperre 312.
Gefahren der Operation der abgekapselten Abscesse 301.
Gendre le 17.
Gesselewitsch 363.
Gerlach 12. 31.
Glycerinsuppositorium 238.
Gonidien 355.
Graser 14.
Grenzen der R. i. e. 2.
Grill 355.
Grohé 17.
Guttmann 29.

H.

Haemoptoë 69.
Harz 355.
Heilungsverlauf, Störungen des 298.
Helferich 17. 177.
Herausnähen der Museulatur 266. 307.
Hertwig 3. 4.
Herzschwäche 216.
Heubner 158.
Hirnabscess 95.
Hofmeister 354.
Hüftgelenk, Durchbruch des Eiters in das 67.
Hünerfauth 246.

I.

Ileo-coecal-Tumor, tubereulöser 342.
— Diaguose des 346.
Ileus 186. 216.
— paralyticus 104. 187.
Ileus-Erbrechen 320.
Inearceration 192.
Indication, die absolute für die chirurgisehe Behandlung 210.
— die absolute für die interne Behandlung 208.
— die relative für die ehirurgisehe Behandlung 217.
Individualisiren 311.
Infaret der Lungen 69.
Infusion, subcutane 314.
Inspection 233.
Intervall 231. 252.
Intussusception 192.
Invagination 194.
— Symptome der 195.
Jodkalium 247.
Jodoformgazestreifen 269.
Israel 355.

K.

Kammerer 141.
Katarrhe des Darms 204.
Klappe, Gerlach'sehe 12.
Klystiere 206.
— Oel- 241.
— Wasser- 241.
Kochsalzlösung 314.
Koehne 331.
Körner, Aktinomyees- 356.
Koerte 8. 117. 141.
Kothpfropf 17.
Kothsteine 30 ff. 120.
Krankenhaus 260.
Krankheitsbilder 71 ff.
Krankheitsgefühl 322.
Krausold 30. 67.
Kreuznach 246.
Kümmell 192.
Küster 16.

L.

Lage der perityphlitisehen Exsudate 131 ff.
— ruhige 235.
Lange 4.
Langenbuch 30.
Langheld 183. 340.
Leberabscess 69. 208.
Leichtenstern 194. 195.
Lennander 6. 17. 38.
Leube 241.
Lewin 206.

Ligamentum appendiculare-ovaricum 13. 180.
Louyer Villermay 16.
Lungeninfaret 69.
Lusehka 4.
Lymphdrüsen, careinomatöse 178.
— tuberculöse 178.
Lymphgefässe des Appendix 13.

M.

Mac Burney 10. 78. 167.
Martin 13.
Massage 246. 256.
Mastdarm 286.
Matterstoek 19. 30.
von Maudaeh 67.
Maydl 141.
Meningitis 69.
Mesenterium des Appendix 8.
— des Coecums 4.
Metastase 358.
Meteorismus 100. 152. 186. 215. 249. 321.
— Behandlung des 255.
von Mikuliez 65. 293. 353.
Misehinfeetion 357.
Mitarbeit des Organismns im Kampfe gegen den Entzündungserreger 311.
Morphiuminjeetion 234. 237.
Murphyknopf 350.

N.

Naehbehandlung 292.
Nahrungsenthaltung 239. 240.
Naht 324. 328. 336.
Narcose 260.
Nauheim 246.
Nekrose des Proeessus 331.
Nerven des Appendix 13.
Netzrand, unterer 312.
Neuritis optica 331.
Nierensteinkolik 177.

O.

Obersehenkel, Innenrotation des 179.
— gebeugte Stellung des 179.
Oeynhausen 246.
Offenhalten der Wunde 297.
Operation, im Intervall 327.
— der Residuen 332.
— Sehwierigkeit der 261.
— sofortige 216.
— während des Anfalls 262.
Operation, zweizeitige 270.
Opium 206. 234. 236. 336.
— -Extract 237.
Opiumbehandlung, Dauer der 238. 316.

P.

Palpation 77. 165. 167. 233.
Parametritis 180.
Paralyse des Darms 216. 320.
Paratyphlitis 15. 60. 96.
Parese der Darmmusculatur 187.
Partseh 355.
Pelotte 297.
Pentzoldt 34. 244. 255.
Pereussion 233.
Perforation des Coecums 41.
— des Proeessus 103. 187. 211.
Perimetritis 180.
Peritonitis, allgemeine 250. 251. 304. 308.
— diffuse 152.
— eiterige 62. 230. 314.
— fibrinös-eiterige 62. 137. 215. 230. 312.
— fortschreitende 311.
— jauehige 254. 306. 308. 314.
— infeetiöse 317. 319.
— septisehe 63. 137. 154. 155. 230.
Perityphlitis 15.
— fibrinosa 50.
— infeetiosa 47 ff.
— purulenta 52.
— septica 59.
— sero-fibrinosa 51. 83 ff.
— toxica 46.
Phlegmone, jauchige 206.
Pilzdrusen 355.
Pilzrasen 354.
Pleuritis 71.
Pneumokokken 14.
Pneumonie 299.
Polypragmasie 124.
Probepunction 117. 269.
Prognose 197 ff.
Propagation 59. 235. 303.
Prophylaxe 202. 205.
Psoasabscess 179.
Puchelt 15.
Pyaemie 208. 229.
Pyelitis 197.
Puls 98. 123. 224. 233. 322.

Q.

Quincke 17.

R.

Recessus ileo-appendicularis 192.
— — -coecalis anterior 192.
— retrocoecalis 192.
Recidiv 98. 160ff.
Rehn 276.
Reichenhall 246.
Reininghaus 335.
Renvers 17. 30. 37. 40. 47. 191.
Resection des Darms 351.
Residuen 216. 262.
Resistenz 222. 273.
Resorption 56. 144. 235. 242.
Ribbert 11. 19. 31.
Riedel 26. 199. 212ff. 218. 266.
Rotter 133. 277. 287.
Roux 37. 117. 212.
Rückbildung 56. 130. 221. 235. 245. 252.
Rückbildungsunfähigkeit 221.

S.

Sahli 17. 38. 51. 105. 106. 116. 117. 205. 226. 244.
Saemisch 331.
Salbe, graue 206.
Sarcom des Beckens 184.
Seifenspiritus 335.
Selbstdrainage 106.
Sepsis 208. 221.
— peritoneale 230. 316. 318. 321.
Septichaemie 229. 310.
— kryptogenetische 70. 150.
Silkwormgut 335.
Singultus 255. 312.
Skolikoiditis 16.
Sonnenburg 10. 17. 20. 21. 31. 33. 34. 37. 38. 66. 88. 90. 105. 117. 160. 170. 174. 192. 212. 270. 276. 321.
Statistik 321.
Stenose des Darms der R. i. c. 343. 344.
Streptokokken 14.
Stoss gegen die R. i. c. 206.
Stuhlentleerung 203. 257.
Suggestion 173.
von Sydow 10.

Sch.

Schede 192. 277. 333.
Schleifen des Darms beim Embryo 2.
Schmerz 238. 255.
Schmerzhaftigkeit des Exsudats 113.
— der R. i. c. 222. 233.
Schmerzpunkt 10. 113. 227.
Schrägschnitt 262. 307. 312.
Schröpfköpfe 206.
Schürzentamponade 293.
Schüttelfrost 123. 224. 322.
Schutzwall, fibrinöser 309.

T.

Talamon 32.
Tamponade 260. 293. 324.
Technik der Amputation des Appendix 323.
Temperatur 233.
Therapie 202.
Thrombose 68. 98.
Toxalbumine 64.
Toxhaemie 310.
Toxine 64. 309. 320. 321.
Transport 261.
Trauma 257.
Treves 4.
Tuberculose des Darms der R. i. c. 340.
— Diagnose der 344.
— disseminirte des Darms 340.
— Diagnose der 341.
— Therapie der 346ff.
Tumor der R. i. c. 182.
Typhlitis stercoralis 17. 37. 86. 270.

U.

Ueberdehnung des Darms 318.
Unruhe, innere 215. 311.

V.

Venen des Appendix 13.
Verbandwechsel 295. 331.
Verklebung der Peritonealflächen 296.
Verlauf 71ff.
Verwachsungsvorgänge 53.
Volvulus des Coecums 192.
Volz 16. 32.
Vorlagerungsmethode 353.
Vorgänge, metastatische 150.

W.

Waldeyer 13.
Wanach 363.

Wanderniere 178.
Wandung des Eiters 65 ff.
Wegele 241.
Wehrkraft des Organismus 107. 243.
Weigert 31.
Wiesbaden 246.
Wundränder 334.
Wurmfortsatz s. Appendix.

Z.

Zerfallsprocess bei Aktinomykose 356.

Berichtigung.

S. 106, Z. 15 von unten ist statt „nicht“: „selten“ zu lesen.
S. 117, Z. 3 von unten statt „Eigriffs“: „Eingriffs“.
S. 125, Z. 2 von oben statt „hinter“: „Hinter“.
S. 125, Z. 15 von unten statt „Exsadat“: „Exsudat“.
S. 259, Z. 14 von oben „unerträglicher“: „unerträgliche“.
S. 261, Z. 7 von unten statt „Bauchschnitt“: „Bruchschnitt“.
S. 274, Z. 11 von oben statt „Darmpartien“: „Darmpartieen“.
S. 283, Z. 12 von oben statt „ausstupfen“: „austupfen“.
S. 283, Z. 2 von unten statt „Bauchfellpartien“: „Bauchfellpartieen“.
S. 288, Z. 10 von unten statt „32“: „34“.

Erklärung der Abbildungen.

Figur 1. (Fall 22, S. 172.)
Chronisch entzündeter Appendix mit hochgradiger Verdickung sämmtlicher Wandschichten. Der Processus stellte ein hartes, in die Bauchhöhle hineinragendes Gebilde dar. (Natürliche Grösse.)

Figur 2. Chronisch entzündeter Appendix mit wulstiger, hochgradig verdickter und von Sugillationen durchsetzter Schleimhaut. Auch die übrigen Wandpartieen sind infiltrirt und rigide. Das Rudiment ist zu drei Vierteln seiner Länge aufgeschnitten. (Natürliche Grösse.)
a = Sugillationen.

Figur 3. Mikroskopischer Schnitt durch den in Figur 2 dargestellten Appendix. Die Zeichnung stellt einen Querschnitt durch die Wand des Appendix dar. a = Schleimhaut mit theils in Längsrichtung, theils qeur durchschnittenen tubulösen Drüsen und stark vergrösserten Follikeln. Sie zeigt eine hochgradige kleinzellige Infiltration (die Kerne sind im Bilde grün gefärbt). Die Infiltration erstreckt sich bis in die Ringmuskulatur (b) und bis in die Längsmuskeln (c). Die dunkelen Stellen (d) sind Blutergüsse in Schleimhaut und Muskulatur. (Leitz, Obj. 2, Ocul. 1, Vergr. 33 lin.)

Figur 4. (Fall 15. S. 126.)
Appendix, dessen distales Ende gangränös ist und zwei Perforationen zeigt.

Figur 4a. Der in Figur 4 dargestellte Wurmfortsatz aufgeschnitten. In der Spitze steckte ein fast runder Kothstein, wie er hier in natürlicher Grösse beigezeichnet ist.

Figur 5. (Fall 5. S. 143.)
Appendix, der zwei Perforationen (a und b) zeigt. Die Perforation b war durch Verwachsung des Appendix mit dem Coecum unschädlich gemacht. Durch die Perforation a trat ein erneuter Anfall auf. Die Schleimhaut zeigt strichförmige gangränöse Stellen.

Figur 6. (Fall 36. S. 329.)
Wurmfortsatz mit hypertrophischer Schleimhaut und einer verengenden Narbe. Bei b befindet sich eine sugillirte Stelle, die in ihrer Mitte eine in eine Perforation führende nekrotische Stelle zeigt. (Natürliche Grösse.)

Figur 7. Ein tuberculöser Ileocoecaltumor. Auf dem gerötheten Peritoneum zahlreiche, bis erbsengrosse Tuberkel.
($^4/_5$ natürlicher Grösse.)

Figur 7a. Der in Figur 7 dargestellte Tumor ist hier aufgeschnitten. Im Coecum, Processus, Ileum und an der Einmündungsstelle tuberculöse Ulcerationen. Die Gegend der Ileocoecalklappe durch starre Infiltration der benachbarten Wandpartieen des Dickdarms hochgradig verengert.
(Natürliche Grösse.)

Druck von L. Schumacher in Berlin.

Fig. 1

Fig. 2.

Fig. 3.

E. Laue Lith. Inst. Berlin

Fig 4.

Fig 4a.

Fig 5.

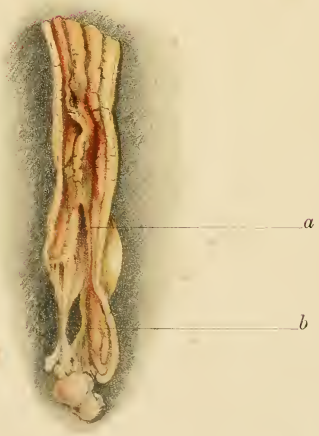

E Laue lith. Inst. Berlin

Fig 6

Fig. 7.

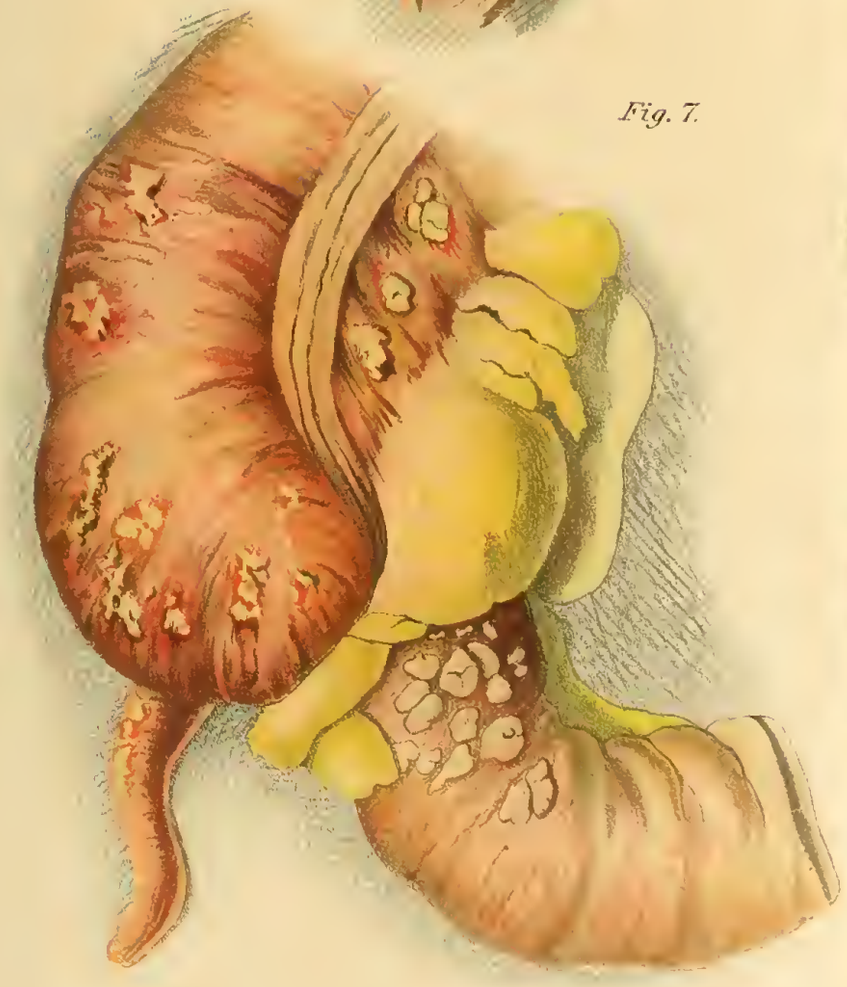

Verlag von **August Hirschwald** in Berlin.

Soeben erschien:

Chirurgische Klinik
der
Nierenkrankheiten
von Prof. Dr. **James Israel.**
1901. gr. 8. M. 15 lithogr. Taf. 28 M.

Lehrbuch
der
speciellen Chirurgie
für Aerzte und Studirende
von Geh. Med.-Rath Prof. Dr. **Franz König.**
Siebente Auflage. Drei Bände. gr. 8.
Mit Holzschn. 1898/1900. 44 M.

Röntgen-Atlas
des
normalen menschlichen Körpers
von Dr. **Max Immelmann.**
1900. Folio. Gebunden 32 Mark.

Atlas
klinisch wichtiger
Röntgen-Photogramme,
welche im Laufe der letzten 3 Jahre in der Kgl. chirurg. Universitäts-Klinik zu Königsberg i. Pr. aufgenommen wurden.
Herausgegeben
von Prof. **Freiherr von Eiselsberg**
und Dr. **K. Ludloff.**
1900. 4. Mit 37 Tafeln. 26 Mark.

Pathologisch-anatomische
Diagnostik
nebst Anleitung zur Ausführung von Obductionen sowie von pathologisch-histologischen Untersuchungen
von Professor Dr. **Joh. Orth.**
Sechste durchges. und verm. Aufl.
1900. gr. 8. Mit 411 Abbildgn. 16 M.

Handbuch
der allgemeinen und speciellen
Arzneiverordnungslehre.
Bearbeitet von
Geh. Med.-Rath Prof. Dr. **C. A. Ewald.**
Ergänzungsheft 1901
zur dreizehnten Auflage.
Auf Grundlage des Arzneibuchs für das Deutsche Reich IV. Ausg. mit Berücksichtigung der neuesten Arzneimittel.
gr. 8. 1901. 2 M. 40 Pf. 13. Aufl. gr. 8. 1898. Mit Ergänzungsheft. 1901. M. 22.40.

Verlag von **August Hirschwald** in Berlin.

Soeben erschien:

Anleitende Vorlesungen
für den
Operations-Cursus
an der Leiche
von
Prof. **E. von Bergmann** und Dr. **H. Rochs,**
Generalarzt, Generaloberarzt.
Vierte erweiterte Auflage. **I. Theil.**
1901. 8. Mit 60 Abbild. Gebd. 5 M.

Die Behandlung
der
acut-progredienten Phlegmone.
Nach einem Vortrage zur Eröffnung der Fortbildungscurse für Militärärzte des Friedensstandes der Armee
von Ernst von Bergmann.
1901. gr. 8. Preis 1 M.

Die chirurgische Behandlung
von Hirnkrankheiten
von **Ernst von Bergmann.**
Dritte neu bearbeitete Auflage.
1899. gr. 8. Mit 32 Holzschn. 15 Mk.

Die Nierenresection
und ihre Folgen
von Professor Dr. **Max Wolff.**
1900. 4. Mit 20 Taf. enth. 86 Abb. 20 M.

Zur Frage:
Wann sind Gallensteinkranke zu operiren?
Von Primararzt Dr. **Franz Fink** (Karlsbad).
1899. gr. 8. 1 M.

Elemente
der
pathologisch-anatom. Diagnose.
Anl. zur rationellen anatomischen Analyse
von Prof. Dr. **Oskar Israel.**
Zweite Auflage.
1900. kl. 8. Mit 21 Fig. im Text. 3 M.

Geschichte
der Chirurgie und ihrer Ausübung
Volksschir. — Alterthum — Mittelalter — Renaissance.
Von Geh. Med.-Rath Prof. Dr. **E. Gurlt.**
Drei Bände. M. 28 Taf. mit Abb. v. Instrum. u. App., 6 Bildn. u. 19 and. Abb.
gr. 8. 1898. Preis 96 Mark.

Druck von L. Schumacher in Berlin.